ISBN 1870-7238

Revista de Enfermedades del Tracto Genital Inferior

2021

PARA COLPOSCOPISTAS

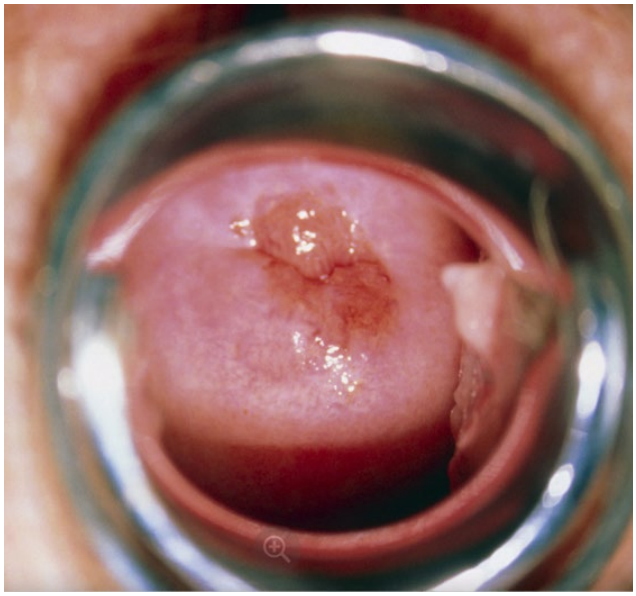

Volumen 14, número 2, Julio - Diciembre 2021

- **Manejo de la neoplasia intraepitelial cervical**
- **Tamizaje del cáncer de cuello de útero en pacientes con riesgo promedio**
- **Persistencia, recurrencia, progresión de lesión escamosa intraepitelial de bajo grado (SIL)**
- **Manejo conservador de las lesiones de alto grado NIC-2/NIC-3 en mujeres en edad fértil**
- **Síndrome genitourinario de la menopausia: Actualización en diagnóstico y tratamiento**
- **Adenocarcinona invasivo del cuello de útero: reporte de caso clínico**
- **Utilidad de la tinción dual 16 ki-67 en citologías anormales como valor pronóstico**

Roche

Apoye su diagnóstico con nuestras herramientas seguras y confiables

Respaldadas por la experiencia de Roche



cobas® HPV TEST

cobas 4800 ✔

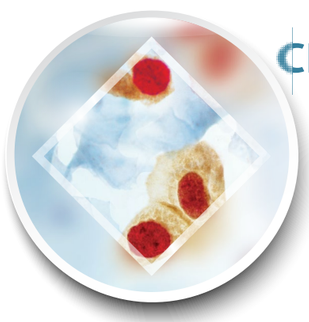

CINtec® PLUS CYTOLOGY

Benckmark ultra ✔



CINtec® HISTOLOGY

Descripción	Reg. Sanitario
cobas 4800 System	1884E2011
Benchmark Ultra	1876E2009
cobas 4800 HPV Test	1141R2011
cobas HPV Test	2620R2017
CINtec PLUS Cytology Kit	1881R2014
CINtec p16 Histology	3317R2012

N° de Aviso COFEPRIS: 223300202C6113

NUTRICIÓN Y DIABETES GESTACIONAL

Las **mujeres mexicanas** presentan mayor riesgo de de padecer **diabetes gestacional** (DG) por pertenecer a un grupo étnico de alto riesgo.

En México de **8.7** a **17.7%** de las mujeres presentan DG

La intervención temprana de manera multidisciplinaria (**Ginecólogo-Nutriólogo**) logra la euglucemia materna junto con un peso neonatal óptimo

1. Diagnóstico y tratamiento de la diabetes en el embarazo. México: Instituto Mexicano del Seguro Social; 03/11/2016.
2. Parrettini S, Caroli A, Torlone E. Nutrition and Metabolic Adaptations in Physiological and Complicated Pregnancy: Focus on Obesity and Gestational Diabetes. Front Endocrinol (Lausanne). 2020 Nov 30;11:611929. doi: 10.3389/fendo.2020.611929. PMID: 33424775; PMCID: PMC7793966.
3. Yamamoto JM, Kellett JE, Balsells M, García-Patterson A, Hadar E, Solà I, et al. Gestational diabetes mellitus and diet; A systematic review and meta-analysis of randomized controlled trials examining the impact of modified dietary interventions on maternal glucose control and neonatal birth weight. Diabetes Care (2018) 41(7):1346–61. 10.2337/dc18-0102

Nutrioclinic

CALLE DURANGO 33 ESQ. FRONTERA COL ROMA NORTE, C.P. 06700
ALCALDÍA CUAUHTÉMOC, CIUDAD DE MÉXICO,
Teléfono 5550885432 www.nutrioclinic.com

Calle Durango esq. Frontera #33 colonia Roma,
Alcaldía Cuauhtémoc, Ciudad de México.
Tel: 55 5088 5432 y 55 5122 7646

REVISTA DE
ENFERMEDADES DEL TRACTO GENITAL INFERIOR

Volumen 14, número 2, Julio - Diciembre 2021

FUNDADOR Y EDITOR EN JEFE
Acad. Dr. Víctor Manuel Vargas Hernández
COMITÉ EDITORIAL NACIONAL

Dra. Isabel Alvarado Cabrera
Anatomopatóloga
Dra. Selene Sam Soto
Ginecóloga Colposcopista
Dra. María de los Ángeles Madrigal de la Campa
Ginecóloga Colposcopista
Acad. Dr. Gustavo Acosta Altamirano
Inmunólogo
Dr. Germán Barrientos Vargas
Ginecólogo Colposcopista
Dr. Jean René Clemenceau Valdivia
Cirujano Oncólogo
Acad. Dr. José de Jesús Curiel Valdés
Anatomopatólogo
Dr. Guillermo Sídney Herbert Núñez
Ginecólogo Oncólogo
Dr. José Luis López Velázquez
Ginecólogo Colposcopista
Dr. José Antonio Moreno Sánchez
Ginecólogo Colposcopista
Dr. Sergio Bruno Muñoz Cortés
Ginecólogo Oncólogo
Dr. Alejandro Ortiz de la Peña y Carranza
Ginecólogo Colposcopista
Dr. Serafín Romero Hernández
Ginecólogo Colposcopista
Dr. Santos Regino Uscanga Sánchez
Ginecólogo Oncólogo
Dr. Víctor Manuel Vargas Aguilar
Ginecólogo Oncólogo
Dr. Alfonso Jorge Ojeda Ortiz
Cirujano Oncólogo
Acad. Dr. Clemente Alejandro Moreno Collado
Dermatólogo
Dra. Ivonne Arellano Mendoza
Dermatóloga
Dr. Óscar Augusto Trejo Solórzano
Ginecología y Obstetricia Colposcopia

COMITÉ EDITORIAL INTERNACIONAL

Dra. Monserrat Cararach Tur
(Barcelona, España)
Dr. Jacob Bornstein
(Israel)
Dr. Enrique F. Copolillo
(Buenos Aires, Argentina)
Dra. María Eulalia Fernández Montoli
(Barcelona, España)
Dr. Silvio Tatti
(Buenos Aires, Argentina)
Dr. Joel M. Palefsky
(San Francisco, Estados Unidos)
Dr. Carlos Humberto Pérez Moreno
(Colombia)
Dr. Mario Petri
(Italia)
Dra. Christine Bergeron
(París, Francia)

PRODUCCIÓN EDITORIAL

Mtra. Adriana Salazar Juárez
Editora Adjunta
Ma. Luisa Santillán
Cuidado Editorial
Héctor Dorantes
Diseño Editorial

La Revista de Enfermedades del Tracto Genital Inferior. Para suscripciones deben comunicarse o dirigirse al editor de la Revista Acad. Dr. Víctor Manuel Vargas Hernández; al correo electrónico: vvargashernandez@yahoo.com.mx. La Revista de Enfermedades del Tracto Genital Inferior se encuentra indizada en internet con derechos reservados conforme a la ley. Certificado de Licitud de Título (en trámite). Certificado de Licitud de Contenido (en trámite). Registro de Reserva de Derecho de Autor Núm. 04-2011-070613001200-102. Publicación periódica con ISSN 1870-7238. Los derechos de reproducción del contenido y las características gráficas de la presente edición (inclusive por medios electrónicos) están reservados de acuerdo a la Ley en los países signatarios de las Convenciones Panamericanas e Internacional de Derechos de Autor; Índice Mexicano de Revistas Biomédicas (IMBIOMED) www.imbiomed.com.mx.

La Revista de Enfermedades del Tracto Genital Inferior, después de una década de publicación, ha cambiado, para ser una revista independiente, que está abierta para la difusión de trabajos de investigación, casos clínicos, artículos de revisión, tanto den idioma español o inglés; conformada con un nuevo consejo editorial de profesores nacionales e internacional, con amplia experiencia; sea propuesto para los autores de los trabajos que envíen los siguientes puntos:

ISBN 1870-7238

REVISTA DE
ENFERMEDADES DEL TRACTO GENITAL INFERIOR

CONTENIDO

Editorial. Covid-19 posible asociación con patología cervical por VPH 6
Acad. Dr. Víctor Manuel Vargas Hernández

Manejo de la neoplasia intraepitelial cervical 9
Víctor Manuel Vargas Hernández, Víctor Manuel Vargas Aguilar, José Luis López Velázquez

Tamizaje del cáncer de cuello de útero en pacientes con riesgo promedio 18
Sonia Elizabeth Villicaña Paz, Mayra O. Reséndiz Ibáñez, Kathy Flores Barrios, Víctor Manuel Vargas Aguilar

Persistencia, recurrencia, progresión de lesión escamosa intraepitelial de bajo grado (SIL) 23
Lucía Narciza Peña Zúñiga, Serafín Romero Hernández, Sergio Bruno Muñoz Cortés

Manejo conservador de las lesiones de alto grado NIC-2/NIC-3 en mujeres en edad fértil 32
Karla Isabel Velázquez Méndez, Germán Barrientos Vargas, Kathy Flores Barrios, Sergio Bruno Muñoz Cortés

Síndrome genitourinario de la menopausia: Actualización en diagnóstico y tratamiento 38
Manuel Enrique Romero Piña, Gerardo Andrés Alba Jasso, Lorena Patricia Ferrer Arreola, Víctor Manuel Vargas Hernández

Adenocarcinona invasivo del cuello de útero: reporte de caso clínico 46
Clara Imelda Lazcano Salazar, Víctor Manuel Vargas Aguilar, Víctor Manuel Vargas Hernández

Utilidad de la tinción dual 16 ki-67 en citologías anormales como valor pronóstico 53
Ángel Arnoldo Delgado Macías, José de Jesús Curiel Valdés, Víctor Manuel Vargas Hernández

ORIGINALIDAD para garantizar que el trabajo de investigación sea original, no infringe, viole o malversa ningún derecho de autor u otros derechos de propiedad intelectual, o cualquier otro derecho de propiedad, contrato u otro derecho o interés de cualquier tercero; que no esté publicado su investigación, ni se envié para publicación en otro lugar mientras esté siendo considerado por esta revista.

RESPONSABILIDAD DEL AUTOR (ES): Cada autor garantiza que ha participado lo suficiente en el contenido intelectual, análisis de datos, si corresponde, y redacción para asumir la responsabilidad del mismo. Cada autor garantiza que su investigación no contiene declaraciones difamatorias o ilegales y no infringe ni viola los derechos de publicidad o privacidad de terceros, o calumnia de terceros, no viole ningún otro derecho personal o de propiedad de otros. Cada autor garantiza que su investigación no contiene ningún material fraudulento, plagiado o atribuido incorrectamente. Cada autor garantiza que todas las declaraciones contenidas en el Trabajo que pretenden ser hechos son verdaderas.

REVISTA DE
ENFERMEDADES
DEL TRACTO
GENITAL INFERIOR

EDITORIAL

Covid-19 posible asociación con patología cervical por VPH

ANTECEDENTES

Las enfermedades virales representan un grave problema de salud pública, varias epidemias como el coronavirus del síndrome respiratorio agudo severo (SARS-CoV) en 2002, la influenza H1N1 en 2009, el coronavirus del síndrome respiratorio (MERS-CoV) en 2012 y el SARS-CoV-2 (enfermedad por coronavirus-2019), que apareció en China, se describieron como "neumonía de etiología desconocida".[1] Se identificó el SARS-CoV-2, llamada ahora neumonía infectada por el nuevo[2] coronavirus SARS-CoV-2, el cual se ha extendido a muchos otros países; en 2020, la OMS declaró una emergencia sanitaria mundial y han aumentado las tasas de morbilidad y mortalidad; por lo que se declaró como pandemia.[2] Las organizaciones de salud coordinan flujos de información y guías para mejorar su impacto, queda mucha investigación respecto a mecanismos etiopatogénicos exactos. La pandemia de COVID-19 ha desafiado al mundo no sólo en la salud global sino también en la salud psicosocial y económica global. El mundo científico tuvo un reto de investigación, con la enfermedad COVID-19, en cuanto a la patogénesis, epidemiología, diagnóstico, manejo clínico y desarrollo de vacunas en un tiempo sin precedentes.[3]

SARS-CoV-2, cómo afecta el cuello de útero

El mecanismo patogénico del impacto potencial de la infección por SARS-CoV-2 en el tracto genital femenino, así como su impacto y correlación con la infección por VPH aún no están claros. El signo clínico inicial de la COVID-19 permitió la detección de neumonía; las características clínicas comunes fueron fiebre (99%), fatiga (70%), tos seca (59%), anorexia (40%), mialgias (40%), disnea (31%) y producción de esputo (27%).[4] También se presentaron cefalea, dolor de garganta, rinorrea, anosmia y disgeusia y otros menos comunes;[5] existe fuerte evidencia de la participación multiorgánica de COVID-19; también podría tener un impacto en el tracto genital femenino, aunque no se ha establecido esta correlación; el SARS-CoV-2 se detecta en semen en hombres,[6,7] su porcentaje no es alto, 15.8%, y la fisiología del sistema reproductivo masculino es diferente a la femenina; es impresionante que un virus que se encuentra predominantemente en el sistema respiratorio afecte el semen y también estar en el cuello de útero. Las mujeres representan un amplio espectro de patología ginecológica, sin embargo, sólo el cuello uterino está gravemente afectado por virus del papiloma humano (VPH), causa etiopatogenética, principal causa del cáncer de cuello uterino.[8,9]

A pesar de la variedad de estudios, no encontraron SARS-CoV-2 en el tracto genital de pacientes en edad reproductiva y posmenopáusica, diagnosticadas con COVID-19;[20] es interesante estudiar si existe correlación entre la infección por SARS-CoV-2 y la infección por VPH. Los virus del papiloma tienen poco en común con los coronavirus en términos de genética, pueden compartir características comunes en cuanto al proceso de transmisión o ciclo de vida, el potencial de una mayor susceptibilidad de las células epiteliales infectadas con VPH al SARS-CoV-2 en comparación con las células negativas para VPH. El mecanismo patogénico completo de la infección por SARS-CoV-2 aún no está claro, mientras que se ha encontrado que el material genético viral se detecta en sitios anatómicos del huésped, existen estudios que examinan si hay presencia del material genético de COVID-19 en muestras de citología cervical, para verificar si el cuello uterino pertenece al grupo de órganos que son invadidos e infectados por COVID-19 o no y si hay alguna interacción potencial con el VPH, agregando así información valiosa cada vez más urgente sobre el conocimiento del COVID-19 y su impacto multiorgánico. Nadie apoya la correlación entre infección por COVID y desarrollo de lesiones intraepiteliales escamosas; potencialmente no es la infección por SARS-CoV-2 en sí, sino la desregulación del sistema inmunológico, factor conocido para la aparición de patología cervical; en pacientes afectadas por SARS-CoV-2 en términos de patología cervical,[10] efectos potenciales de la infección por SARS-CoV-2 en sistemas reproductivos masculinos y femeninos, así como en la fertilidad en general;[11,12] su presencia en tracto genital femenino no está clara. SARS-CoV-2 no fue encontrado en secreciones vaginales de mujeres embarazadas y no embarazadas; pero un estudio reciente detectó una carga viral en hisopos vaginales por reacción en cadena de la polimerasa en pacientes COVID positivas, así como del virus Ébola/Zika en el tracto genital de pacientes afectados.[13-16]

La observación potencial de la presencia de SARS-CoV-2 en el cuello uterino puede tener dos implicaciones clínicas principales. La primera se refiere a la presencia del virus en sí y su aparición clínica en el cuello uterino; esto requiere investigaciones básicas, que conducirán al descubrimiento de nuevas vías patogénicas a través de las cuales actúa este virus. La segunda implicación se refiere a su impacto en la infección por VPH; un seguimiento regular con algoritmo estratificado para excluir el desarrollo de una nueva lesión cervical. Es posible que este seguimiento altere la infección por SARS-CoV-2. Los intervalos de seguimiento, el pronóstico, así como el tratamiento quirúrgico; los pacientes positivos para SARS-CoV-2 deben seguirse con regularidad para optimizar la detección temprana de lesiones; por la desregulación general del sistema autoinmunitario femenino, ciertas interacciones entre los dos virus y la investigación de la infección cervical por SARS-CoV-2, mejorará el nivel de conocimiento hacia esta nueva realidad amenazante y desconocida del SARS-CoV-2.[17]

Editorial

Acad. Dr. Víctor Manuel Vargas Hernández

Editor

Correspondencia: wargashernandez@yahoo.com.mx

REFERENCIAS

1. Víctor Manuel Vargas Hernández. Procedimientos y manejo de la patología del tracto genital inferior en la era del Covid-19. *Gineco FLASOG*, mayo 2019 (14):7-19.
2. Wang D., Hu B., Hu C., Zhu F., Liu X., Zhang J. Clinical Characteristics of 138 Hospitalized Patients with 2019 Novel Coronavirus-Infected Pneumonia in Wuhan, China. *JAMA-J Am Med Assoc*. 2020 Mar 17;323(11):1061-1069.
3. Wang, C., Wang, Z., Wang, G. *et al.* COVID-19 in early 2021: current status and looking forward. *Sig Transduct Target Ther*, 6, 114 (2021). https://doi.org/10.1038/s41392-021-00527-1.
4. Sevim Zaim, Jun Heng Chong, Vissagan Sankaranarayanan, Amer Harky, COVID-19 and Multiorgan Response, *Current Problems in Cardiology*, 2020; 45(8):100618. https://linkinghub.elsevier.com/retrieve/pii/S0146280620300955.
5. Chan J.F.W., Yuan S., Kok K.H., To K.K.W., Chu H., Yang J. A familial cluster of pneumonia associated with the 2019 novel coronavirus indicating person-to-person transmission: a study of a family cluster. *Lancet*. 2020, Feb 15;395(10223):514-523.
6. Li D, Jin M, Bao P, Zhao W, Zhang S. Clinical Characteristics and Results of Semen Tests Among Men With Coronavirus Disease 2019. *JAMA Netw Open*. 2020 May 1;3(5):e208292.
7. Hu Y., Shen L., Yao Y., Xu Z., Zhou J., Zhou H. A report of three COVID-19 cases with prolonged viral RNA detection in anal swabs. *Clin Microbiol Infect*. 2020;26(6):786-787.
8. Pengfei Cui, Zhe Chen, Tian Wang. Clinical features and sexual transmission potential of SARS-CoV-2 infected female patients: a descriptive study in Wuhan, *China medRxiv* 2020.02.26.20028225.
9. Nicolas Wentzensen, Megan A. Clarke, Rebecca B. Perkins, Impact of COVID-19 on cervical cancer screening: Challenges and opportunities to improving resilience and reduce disparities, *Preventive Medicine*. 2021;151:106596.
10. WY Lee, MB, ChB1; Alex Mok, MB, ChB1; Jacqueline PW Chung. Potential effects of COVID-19 on reproductive systems and fertility; assisted reproductive technology guidelines and considerations: a review Hong Kong *Med J*. 2021 Apr;27(2):118-26.
11. Víctor Manuel Vargas Hernández, Víctor Manuel Vargas Aguilar, Erik Efraín Sosa Durán, Ziah Abhoard Hasan. Prevención, detección, diagnóstico y tratamiento de las lesiones precursoras y cáncer de cuello de útero. *Gineco FLASOG*, enero 2021;18:26-38.
12. Markiewicz-Gospodarek A, Wdowiak P, Czeczelewski M, Forma A, Flieger J, Januszewski J, Radzikowska-Büchner E, Baj J. The Impact of SARS-CoV-2 Infection on Fertility and Female and Male Reproductive Systems. *Journal of Clinical Medicine*. 2021; 10(19):4520. https://doi.org/10.3390/jcm10194520.
13. Aslan MM, Uslu Yuvacı H, Köse O, Toptan H, Akdemir N, Köroğlu M, Cevrioğlu AS, Özden S. SARS-CoV-2 is not present in the vaginal fluid of pregnant women with COVID-19. *J Matern Fetal Neonatal Med*. 2020 Jul 16:1-3.
14. Qiu L, Liu X, Xiao M, Xie J, Cao W, Liu Z, et al. SARSCoV-2 is not detectable in the vaginal fluid of women with severe COVID-19 infection. *Clin Infect Dis* 2020;71:813-7.
15. Schwartz A, Yogev Y, Zilberman A, Alpern S, Many A, Yousovich R, et al. Detection of severe acute respiratory syndrome coronavirus 2 (SARS-CoV-2) in vaginal swabs of women with acute SARS-CoV-2 infection: a prospective study. *BJOG*. 2021;128:97-100.
16. Aslan MM, Uslu Yuvacı H, Köse O, Toptan H, Akdemir N, Köroğlu M, Cevrioğlu AS, Özden S. SARS-CoV-2 is not present in the vaginal fluid of pregnant women with COVID-19. *J Matern Fetal Neonatal Med*. 2020 Jul 16:1-3.
17. Vavoulidis E, Margioula-Siarkou C, Petousis S, Dinas K. SARS-CoV-2 infection and impact on female genital tract: An untested hypothesis. *Med Hypotheses*. 2020 Nov;144:110162.

Manejo de la neoplasia intraepitelial cervical

Víctor Manuel Vargas Hernández*, Víctor Manuel Vargas Aguilar*, José Luis López Velázquez*

RESUMEN

La neoplasia intraepitelial cervical (NIC) es una lesión escamosa premaligna del cuello uterino, diagnosticada mediante biopsia cervical y examen histopatológico. Los dos enfoques principales de manejo de la NIC son la observación con pruebas de detección del virus del papiloma humano (VPH), citología o prueba de Papanicolaou (Pap) cervical y/o colposcopia o el tratamiento con excisión o ablación de la zona de transformación (ZT) cervical. La histerectomía es inaceptable como tratamiento primario para la NIC en la mayoría de los casos; el riesgo de progresión a cáncer de cuello de útero (CaCu) está relacionado en gran parte con la edad y grado de NIC. La NIC a menudo retrocede espontáneamente en mujeres <25 años comparadas con ≥25 años, y el riesgo de progresión a CaCu es menor en esta población. La Lesión Escamosa Intraepitelial de Bajo Grado (LSIL) o NIC-1, tiene bajo potencial de progresión a malignidad, mientras que la Lesión Escamosa Intraepitelial de Alto Grado (HSIL) o (NIC-2/3) tiene un alto potencial de progresión. El manejo de pacientes con NIC depende del grupo de edad de la paciente, grado de lesión, Pap previo y resultados de VPH. Este enfoque requiere que toda la unión escamo-columnar (UEC) y la lesión sean visibles en la colposcopia y que el curetaje endocervical (CEC) sea compatible o menor que la lesión anterior.

Palabras clave: neoplasia intraepitelial cervical, prueba de VPH, citología, progresión y regresión, procedimiento excisional

ABSTRACT

Cervical intraepithelial neoplasia (CIN) is a premalignant squamous lesion of the cervix diagnosed by cervical biopsy and histopathological examination. The two main approaches to managing CIN are observation (with human papillomavirus (HPV) testing, cervical cytology or Papanicolaou (Pap) smear, and/or colposcopy, or treatment with excision or ablation of the area of CIN). Cervical transformation (ZT) Hysterectomy is unacceptable as primary treatment for CIN in most cases, the risk of progression to cervical cancer (CC) is largely related to age and grade of CIN. Often regresses spontaneously in <25 years compared to ≥25 years, and the risk of progression to cervical cancer (CC) is lower in this population, LSIL or CIN-1, has low potential for progression to malignancy, while HSIL (CIN-2/3) has a high potential for progression Management of patients with CIN according to patient age group, CIN grade, previous Pap and HPV results This approach requires that the entire squamo -columnar (CEU) and the lesion are visible s at colposcopy and that the endocervical curettage (ECC) is compatible with or less than the previous injury

Key words: cervical intraepithelial neoplasia, HPV test, cytology, progression and regression, extional procedure

* Miembros del Colegio Mexicano de Ginecólogos dedicados a la Colposcopia, A.C. Correspondencia: Víctor Manuel Vargas Hernández. Correo electrónico: vvargashernandez@yahoo.com.mx

Vargas Hernández,Víctor Manuel, Vargas Aguilar, Víctor Manuel y López Velázquez, José Luis. Manejo de la neoplasia intraepitelial cervical. 2021, 14(2): 9-17

ANTECEDENTES

La neoplasia intraepitelial cervical (NIC) es la lesión escamosa premaligna del cuello uterino diagnosticada mediante biopsia cervical y estudio histopatológico;[1,2] su tratamiento consiste en prevenir la posible progresión a cáncer de cuello de útero (CaCu) y evitar el sobretratamiento con tratamientos mórbidos, las lesiones pueden retroceder espontáneamente.

El enfoque inicial para el manejo de la NIC se basa principalmente en el riesgo de la paciente de progresar a cáncer de cuello de útero, para considerar la morbilidad relacionada con el tratamiento y probabilidad de cumplimiento en el plan de manejo existen dos enfoques generales:

Observación estrecha con prueba del virus del papiloma humano (VPH), citología o prueba de Papanicolaou (Pap) cervical y/o colposcopia. Tratamiento con procedimientos excisionales o ablativos de la zona de transformación (ZT) cervical, área anatómica de la transición del epitelio escamoso exocérvix al glandular endocervical y células especializadas que se cree son susceptibles a la infección y transformación por VPH. La histerectomía se realiza ocasionalmente en lugar de los procedimientos ablativos, pero es inaceptable como tratamiento primario para NIC.

El riesgo de una paciente de progresión a cáncer está relacionado en gran parte con su edad y el grado de NIC. En cuanto a la edad si es < de 25 años existe menor riesgo de desarrollar CaCu que las > de 25 años.[3-6] NIC-1 o lesión escamosa intraepitelial escamosa de bajo grado (LSIL) con bajo potencial de progresión y alto de regresión,[7] en NIC-2/3 o lesión escamosa intraepitelial escamosa de alto grado (HSIL) tiene un > potencial de progresión y < potencial de regresión.[8-14]

La observación es preferida para la mayoría de pacientes < de 25 años de edad o en aquellas con NIC-1; algunas NIC-2 retrocederán, la observación es la opción, principalmente en mujeres sin paridad satisfecha, preocupadas por los posibles resultados obstétricos adversos (por ejemplo, parto prematuro) asociado al tratamiento; en la NIC-3 precursor directo de CaCu se recomienda el tratamiento.

Aunque la edad y el grado de NIC predicen el riesgo de progresión a CaCu, otros factores también afectan este riesgo; incluyendo, el genotipo de VPH de alto riesgo (VPH-ar) y resultados del Pap que preceden al diagnóstico de NIC; se toman en cuenta estos factores al determinar el riesgo de progresión y al formular un plan de observación versus tratamiento.[2,15,16] A diferencia de la edad y el grado de NIC, el estado de vacunación contra el VPH no afecta el manejo.[15,17]

Evidencia

Efecto de la edad: el riesgo bajo e incidencia anual de CaCu en las edades de 20 a 24 años y de 25 a 39 años fue de 1.4/100,000 mujeres y 5.9 a 14.2/100.000 mujeres, respectivamente.[3] La mayoría de casos de NIC y CaCu son atribuibles a la infección por VPH, y la tasa de infección por éste es alta en estas poblaciones, la infección y lesiones intraepiteliales cervicales asociadas remiten espontáneamente,[4-6] en pacientes de 18 a 29 años, 61% con infección por VPH-ar, recién diagnosticada se eliminó ésta a los 12 meses de seguimiento.[6]

Historia natural de la NIC 1: en pacientes (de edad media de 29.2 años) con NIC-1 comprobada por biopsia;[7] a los seis meses, 49% retrocedió a negativo, 35% persisten y 7% progresan a HSIL; en pacientes con resultados negativos a los seis meses y seguidos hasta los 12 meses, 80% siguió negativa, 16% tenía LSIL y 4% HSIL: en pacientes con NIC-1 persistente a los seis meses y seguidos hasta los 12 meses, 50% retrocedió a negativo, 46% tenía LSIL y 4% tenía HSIL.

Historia natural de NIC-2,3: los datos son limitados, ya que la mayoría reciben tratamiento; en NIC-3, la regresión espontánea es de 32 a 47%, con 12 a 40% progresa a CaCu sino se trata;[8-13] para NIC- 3 confirmada histopatológicamente se evaluó la incidencia de CaCu (no todas las NIC-3 recibieron tratamiento); el seguimiento estrecho, pero sin tratamiento o tratamiento adecuado.[13] La incidencia de CaCu en cuello o en la cúpula vaginal es mayor en pacientes no tratadas a los 10 años (20.0 frente a 0.3%) a los 30 años (31.0 frente a 0.7%); 70% de pacientes bajo seguimiento estrecho sin tratamiento tenían evidencia citológica de NIC persistente de seis a 24 meses, después del diagnóstico inicial de NIC-3, la incidencia de CaCu/o de cúpula vaginal a los 10 y 30 años fue 31 y 50%, respectivamente, con tasa alta de progresión a CaCu, no se recomienda el seguimiento prolongado de la NIC persistente; en NIC-2, en la mitad de pacientes regresa sin tratamiento,[14,18] a los 24 meses, 50% remiten, persisten 32% y progresaron a NIC-3+ 18%.[14] La tasa de progresión aumentó con el tiempo, de 5% a los tres meses y 24 % a los 36 meses. Las tasas de progresión son bajas en pacientes con pruebas de VPH negativas (VPH-), la mayoría retroceden a los 24 meses, independientemente del estado inicial del VPH; se reportaron 15 casos de adenocarcinoma in situ (AIS) y 15 casos CaCu (dos de ellos en estadio avanzado); la explicación de la tasa menor de progresión en NIC-2 comparada con NIC-3 es que, es más probable que la NIC-2 sea causada por los subtipos oncogénicos del VPH 31, 33, 35, 39, 45, 51, 52 y 58, que tienen un efecto menor en la asociación con el desarrollo de CaCu que los subtipos VPH-16 y 18, altamente oncogénicos, que se encuentran en NIC-3.[19]

MANEJO DE PACIENTES ≥ 25 AÑOS NIC 1

Precedido por <LSIL: pacientes con LSIL, células escamosas atípicas de importancia indeterminada (ASC-US) o Pap negativo para lesión intraepitelial o malignidad (NILM), pero positivo para VPH-ar tienen bajo riesgo de desarrollar CaCu, se recomienda observación.[15] Las pacientes con NIC-1 diagnosticado en biopsia guiada por colposcopia y estudio histopatológico tienen riesgo de desarrollar NIC-3+ cuando el Pap reportó < LSIL fue:[16]

- Para LSIL, VPH positivo (VPH+): los riesgos de 1 y 5 años fueron 0.7 y 2.3%, respectivamente.
- Para ASC-US, VPH+: los riesgos a 1 y 5 años fueron 0.5 y 2.6%, respectivamente.
- Para NILM, VPH+: los riesgos a 1 y 5 años fue 0.7 y 2.8%, respectivamente.
- En riesgo bajo de desarrollar NIC-3+, se recomienda seguimiento al año con pruebas de VPH.[15,16]

Precedido por Pap de ASC-H o HSIL: en el reporte de Pap de células escamosas atípicas no puede excluir una lesión intraepitelial escamosa de alto grado (ASC-H) o HSIL se asocia con mayor riesgo de HSIL comparado con NIC-1 precedido por (ASC-US, LSIL),[15] la preocupación es que la colposcopia y biopsia hayan pasado por alto una HSIL subyacente. El riesgo de desarrollar NIC-3+ cuando el Pap anterior fue ASC-H o HSIL:[16]

- Para ASC-H: los riesgos a 1 y 5 años fueron 1.4 y 5.6%, respectivamente.
- Para HSIL: los riesgos a 1 y 5 años fueron 3.9 y 6.5%, respectivamente.

Considerando estos datos, el antecedente de Pap con HSIL se tratan agresivamente que con antecedentes de ASC-H.[15] Las recomendaciones son:[2,15]

Cuando el Pap es precedido de HSIL:
Se acepta un procedimiento de excisión u observación con diagnóstico inmediato (prueba de VPH y colposcopia al año) siempre que toda la unión escamo-columnar (UEC) y la lesión sean visibles en la colposcopia y el curetaje endocervical (CEC) sea < a NIC-2.

Para la elección de un procedimiento de excisión u observación se toman en cuenta las preferencias de la paciente, capacidad de seguimiento y decesos futuros de maternidad (los procedimientos de excisión afectan los embarazos futuros), el asesoramiento de las pacientes sobre las opciones de un procedimiento de excisión u observación; se sugiere la observación en pacientes sin paridad satisfecha dispuestas a cumplir con un seguimiento a largo plazo; en otras pacientes, un procedimiento de excisión diagnóstico.

Cuando se elige la observación:

- La colposcopia y las pruebas basadas en el VPH se realizan anualmente; si son negativas, se recomienda repetir en un año.
- Si la prueba de VPH continúa siendo negativa, se recomienda repetirla prueba de VPH en tres años, momento en el cual puede comenzar la vigilancia a largo plazo.

Vargas Hernández,Víctor Manuel, Vargas Aguilar, Víctor Manuel y López Velázquez, José Luis. Manejo de la neoplasia intraepitelial cervical. 2021, 14(2): 9-17

- Si alguna prueba de VPH es anormal durante la observación, se recomienda repetir la colposcopia y el manejo se basa en el resultado de la biopsia.
- Si se encuentra un Pap de HSIL en la visita de 1 o 2 años, se recomienda un procedimiento de excisión diagnóstico.

Cuando es precedida por Pap de ASC-H (algoritmo 3):

- Se recomienda la observación siempre que toda la UEC y la lesión sean visibles en la colposcopia y CEC, si se obtiene, sea negativo. No se recomienda un procedimiento de excisión diagnóstico.
- La prueba basada en VPH se realiza al año; si es negativa, se recomienda repetirla en un año.
- Si la prueba de VPH continúa siendo negativa, se recomienda repetirla en tres años, momento en el cual puede comenzar la vigilancia a largo plazo.
- Si alguna prueba es anormal durante la observación, se recomienda repetir la colposcopia y el manejo se basa en el resultado de la biopsia.
- Si se encuentra un Pap de HSIL en la visita de 1 o 2 años, o si existe ASC-H persistente en la visita de dos años, se recomienda un procedimiento de excisión diagnóstico.

NIC-1 persistente durante dos años: tiene bajo riesgo de progresión a NIC-3+, después de que dos biopsias consecutivas tomadas por colposcopia demostraron NIC-1, 48% de pacientes seguían siendo VPH+, más de 90% tenía un Pap de seguimiento con < LSIL;[16] cuando se realiza un procedimiento de excisión electroquirúrgica con asa (LEEP) por NIC-1 persistente (diagnosticada en dos biopsias colposcópicas consecutivas), 87% tenía NIC-1 o NILM en la muestra extirpada frente a 13% con NIC-2+,[20] se respaldan.

Un manejo conservador e incluye:[2,15]

- Se prefiere la observación; se, realizan pruebas de VPH anual.
- El tratamiento con (LEEP), con bisturí o láser) diagnóstico o la ablación (crioterapia, ablación con láser y termo ablación) es aceptable.
- Pap precedido por células glandulares atípicas (AGC); aumenta el riesgo de HSIL subsiguiente, independientemente de la edad.
- Pap precedido de NIC-2/3: la distinción histopatológica entre los dos grados es poco reproducible y ambos grados tienen mayor riesgo de progresión a CaCu y por este aumento del riesgo, se recomienda un tratamiento oportuno, excepto en pacientes embarazadas y < de 25 años.

El cumplimiento de la paciente es otro factor por considerar cuando se decide tratar o manejar de manera expectante:[2,15]

Si la HSIL histopatológica no está especificada (reportada como HSIL histopatológica o HSIL (NIC-2/3, sin distinción de NIC-2 o 3) se prefiere el tratamiento; en estas pacientes, no se puede excluir NIC-3 y se tratan como si NIC-3 estuviera presente. La observación (colposcopia y prueba de VPH a los seis y 12 meses) es aceptable.

Si se especifica NIC-2:

Se recomienda tratamiento. La observación (con colposcopia y prueba de VPH a los seis y 12 meses hasta por dos años) es aceptable si todo lo siguiente está presente:

- Los posibles resultados adversos en paridad no satisfecha después de un LEEP superan las preocupaciones sobre el CaCu.
- La UEC se ve completa y la lesión es visible en la colposcopia, y el CEC no demuestra NIC-2+ o NIC sin clasificar.

Vargas Hernández,Víctor Manuel, Vargas Aguilar, Víctor Manuel y López Velázquez, José Luis. Manejo de la neoplasia intraepitelial cervical. 2021, 14(2): 9-17

Si se específica NIC-3, si toda la UEC o la lesión no son visibles en la colposcopia, o si el CEC es NIC-2+:

- Se recomienda tratamiento y la observación es inaceptable.
- Cuando se planifica el tratamiento, se prefiere LEEP, o bisturí o láser; la ablación (criocirugía, ablación con láser y termoablación) son alternativas aceptables.
- La histerectomía no es aceptable para el tratamiento primario de HSIL (NIC-2 o 3). Las terapias no quirúrgicas, incluidos los agentes tópicos, vacunas terapéuticas y otros productos biológicos, tampoco son aceptables.

MANEJO DE PACIENTES < 25 AÑOS

NIC-1 precedido por < LSIL:[2,15]

- El Pap se realiza en un año.
- Si el Pap es < LSIL (ASC-US, NILM, repetir Pap en un año).
- Si se utiliza Pap de NILM, se reanuda el tamizaje de rutina (con Pap en < de 25 años y con pruebas de VPH en ≥ 25 años).
- Si > ASC-US, se realiza colposcopia.
- Si Pap es > HSIL, se realiza colposcopia. Si las biopsias demuestran > NIC-2+.
- Precedido por ASC-H o HSIL:[2,15]
- Se recomienda observación siempre que toda la UEC y la lesión es visible en la colposcopia y es < CEC a NIC-2.
- Si el Pap anterior fue HSIL, la observación consiste en colposcopia y Pap en uno y dos años.
- Si el Pap anterior fue ASC-H, la observación consiste en Pap solo en uno y dos años.
- Si durante la observación se diagnostica NIC-2+, el manejo se basa en los resultados de la biopsia.
- Si durante la observación el Pap refiere ASC-H o HSIL y persiste durante dos años en ausencia de HSIL histopatológica, se recomienda un procedimiento de excisión diagnóstico.
- Se recomienda un procedimiento de excisión diagnóstico si toda la UEC o la lesión no son visibles en la colposcopia.

NIC-2/3

La HSIL tiene más probabilidades de regresión en pacientes < de 25 años, que en > de 25 años y es menos probable que progrese a CaCu.[14,21-23] En < de 30 años con NIC-2 la tasa de regresión es 60% a los 24 meses, ligeramente más alta que la tasa de regresión de 50% en la población general,[14] las pacientes de 20 a 24 años con NIC-3 tenían tasa de progresión a CaCu en 0.5 % en un año,[24] menor que el riesgo del 10% por año para los pacientes ≥80 años.

El manejo de NIC-2/3 en mujeres no embarazadas < de 25 años:[2,15]
Si HSIL histopatológico no está especificado (reportado como HSIL histopatológico o HSIL (NIC-2/3):

- La observación o el tratamiento son aceptables.

Si se especifica NIC-2:

- Se prefiere la observación.
- El tratamiento es una opción aceptable.

Si se especifica NIC-3 o si toda la UEC o lesión no es visible en la colposcopia:

- Se recomienda tratamiento.
- La observación es inaceptable.

Cuando se realiza la observación:

- La observación consiste en Pap y colposcopia a los seis y 12 meses.

Si la citología < a ASC-H y la histopatología es < NIC-2, las pruebas posteriores deben realizarse anualmente. Si la NIC-2 o HSIL no especificada persisten durante más de dos años, se recomienda el tratamiento. Cuando se planifica el tratamiento, se realiza

Vargas Hernández,Víctor Manuel, Vargas Aguilar, Víctor Manuel y López Velázquez, José Luis. Manejo de la neoplasia intraepitelial cervical. 2021, 14(2): 9-17

un procedimiento de excisión de diagnóstico; la ablación es una alternativa aceptable.

POBLACIONES ESPECIALES

Pacientes embarazadas: la tasa de progresión al CaCu en embarazadas es similar a las no embarazadas,[15] los cambios fisiológicos en el cuello uterino durante el embarazo (por ejemplo hiperemia) dificultan la colposcopia y la identificación de lesiones cancerosas; la morbilidad asociada con la excisión cervical durante el embarazo es sustancial, la colposcopia se difiere hasta el final del puerperio para NIC-1, la colposcopia se realiza durante el embarazo para HSIL (NIC-2/3) y tratamiento si se sospecha invasión.

NIC-1: en embarazadas no se realiza excisión o ablación cervical, independientemente de la duración de la lesión y si las pruebas anteriores fueron de HSIL o ASC-H. La paciente se reevalúa al final del puerperio y su manejo se basa en los resultados.

NIC-2/3: las embarazadas con NIC-2/3 sin sospecha invasión se tratan:[15]

- Se prefiere la observación con colposcopia y Pap (prueba de VPH cada 12 a 24 semanas durante el embarazo). Una biopsia se repite sólo si la apariencia de la lesión empeora o si la Pap sugiere invasión. No se debe realiza CEC ni muestreo endometrial, existe el riesgo de afectar el embarazo.
- Aplazar la colposcopia hasta el final de puerperio es una alternativa aceptable.
- No se recomienda el tratamiento de NIC-2/3.

Sospecha de invasión: se realiza un procedimiento de excisión diagnóstico.

Adolescentes que fueron tamizadas inadvertidamente: la detección del cáncer de cuello uterino debe comenzar a los 21 años, el manejo de los resultados anormales debe seguir las recomendaciones para pacientes menores de 25 años.

Este enfoque es conservador, ya que la incidencia de CaCu (0.15 por 100 000 mujeres anualmente) es incluso más baja que en pacientes menores de 25 años (1.4 por 100 000);[3] en menores de 25 años, la tasa de infección por VPH es alta, y la infección y lesiones intraepiteliales cervicales remiten espontáneamente.[4,5]

Pacientes inmunocomprometidos, incluida la infección por VIH[25]

Pacientes con dificultades de cumplimiento: el tratamiento inmediato o "acelerado" se puede usar para pacientes no embarazadas con HSIL que es poco probable cumplan con un plan de manejo o que no realizan un seguimiento inmediato después de resultados anormales de Pap cervical, 19% se perdió durante el seguimiento, 8% tenían HSIL,[26] las lesiones pueden retroceder o empeorar y, a menudo, es necesaria una reevaluación, cuando se diagnostica NIC-2/3 y se retrasa el tratamiento, se efectúa el tratamiento planificado sin reevaluación si el intervalo desde el momento del diagnóstico es de seis a 12 meses. Una vez que el retraso en el tratamiento ha sido superior a 12 meses, se reevalúa a la paciente con Pap cervical, colposcopia, biopsia y CEC, los objetivos de la reevaluación son:

- Excluir el desarrollo de una lesión sospechosa de carcinoma microinvasivo o invasivo. En caso de sospecha de carcinoma microinvasivo estaría indicado un cono. En el caso de lesión macroscópica sospechosa de CaCu se requiere biopsia de cuello uterino para confirmar el diagnóstico y se evita el cono de una lesión macroscópica.
- Evaluar a la paciente para la resolución de la HSIL, la regresión es probable en < de 25 años y particularmente en paridad no satisfecha que desee fertilidad futura para quien el riesgo de parto prematuro asociado al tratamiento debe considerarse en el contexto de tasas más altas de regresión espontánea de NIC-2/3.

Vargas Hernández,Víctor Manuel, Vargas Aguilar, Víctor Manuel y López Velázquez, José Luis. Manejo de la neoplasia intraepitelial cervical. 2021, 14(2): 9-17

Seguimiento durante COVID-19: durante la pandemia actual por la enfermedad del SARS-CoV-2 (COVID-19) el seguimiento de resultados anormales de Pap cervical y biopsia guiada por colposcopia se retrasó para afecciones que no son urgentes.

CANDIDATOS A VACUNACIÓN VPH

Vacunación contra el VPH en pacientes con NIC: la vacunación contra el VPH (en pacientes de 11 a 26 años y seleccionadas en > de 27 años), el antecedente de lesión cervical o verrugas genitales (VG) no es una contraindicación para la vacunación; la vacunación no tiene un efecto terapéutico sobre la infección preexistente por VPH o NIC, pero se asocia con tasa más baja de recurrencia de NIC,[27] importante en la discusión de toma de decisiones compartida en pacientes ≥ 27 años en quienes la administración de la vacuna contra el VPH no es rutinaria, para pacientes que no han recibido previamente la serie de vacunas contra el VPH, se ofrece la vacunación como parte del manejo de la NIC para reducir la tasa de recurrencia de ésta.

En pacientes con NIC-2+ no vacunadas contra el VPH, el riesgo de recurrencia de NIC-2+ fue menor en pacientes que se realizó excisión con vacunación adyuvante contra el VPH que con la excisión sola (1.9 vs 5.9%, riesgo relativo (RR) 0.36, IC 95% 0,23-0,55); el riesgo también se redujo para NIC de cualquier tipo (NIC-1+) y para NIC-2+ lesiones causadas por VPH-16 y 18.[27]

Vacunación contra el VPH en personal de la salud: el humo generado por los procedimientos de excisión y ablación para la NIC exponen a los trabajadores de la salud al VPH y aumentan el riesgo de desarrollar una infección por VPH y una enfermedad aero digestiva superior (nasal y orofaríngea) asociada al VPH, como la papilomatosis y cáncer.[28] Además del equipo de protección personal (máscaras N-95) y sistemas de evacuación de humo y otros es importante que todos los trabajadores de la salud con esta exposición (médicos, enfermeras y en quirófanos personal de la sala) reciban la vacuna contra el VPH, si aún no están vacunados.[29]

MANEJO DE PAREJAS SEXUALES

Parejas masculinas: las pruebas de VPH en hombres no están disponibles; pacientes con NIC se ha encontrado la prevalencia de afecciones asociadas en sus parejas sexuales masculinas: infección por VPH-ar (58%[30]y neoplasia intraepitelial del pene (9 a 33%).[31,32] El uso de preservativos promueve la regresión de las lesiones asociadas con el VPH en pacientes con NIC y sus parejas sexuales masculinas,[32,33] las pacientes con NIC y sus parejas sexuales masculinas que usaron preservativos en comparación con los que no, tuvieron tasas más altas de regresión de las lesiones de NIC (53 vs 35%) y eliminación de la infección por VPH-ar (23% frente a 4%).[33]

Mujeres lesbianas que tienen sexo con mujeres la infección por VPH ocurre en mujeres que tienen parejas femeninas, incluidas aquellas que no han tenido contacto sexual con parejas masculinas.[32,33] No se han identificado estrategias para prevenir la persistencia y la reinfección del VPH en pacientes con NIC que tienen parejas del mismo sexo. Es recomendable la vacunación en este grupo de mujeres.

TERAPIAS DE INVESTIGACIÓN

Las terapias médicas, como el imiquimod y el 5-fluorouracilo (5-FU), se han evaluado como una alternativa, además de los procedimientos de excisión o ablación para el tratamiento de HSIL.[30-33] Estos medicamentos parecen ser más efectivos que el placebo o que ningún tratamiento, estos tratamientos se consideran en investigación, pacientes (de 25 a 50 años de edad) con NIC-2 o NIC-3 comprobada histológicamente tratados con LEEP, que recibieron tratamiento previo con imiquimod tópico al 5% semanalmente durante 12 semanas tuvieron tasas más altas de regresión histopatológica (a < NIC-1) en comparación con pacientes que no recibieron imiquimod (61 vs 23%, diferencia de respuesta 38%, 95% IC 18-58).[33] Si bien los eventos adversos con imiquimod fueron frecuentes, la mayoría leves (dolor); los síntomas más graves incluyeron úlcera vaginal, prurito vaginal y dolor pélvico moderado. También se han evaluado otros agentes potenciales, como retinoides, interferones, antivirales y terapia hormonal, los datos son limitados.[30-33]

REFERENCIAS

1. Vargas-Hernández VM, Vargas Aguilar VM. Current Screening in Cervical Cancer. *Arc Cancer Sci Treat*. 2018;1(1):103.
2. https://www.asccp.org/guidelines.
3. Vargas-Hernández VM, Cortés Gutiérrez MA, Flores Barrios K, Curiel Valdés JJ. Tamizaje para cáncer de cuello uterino, propuestas para mejores beneficios con menores daños. *Rev Enf Trac Gen Inf,* 2020;123(1):15-20
4. Vargas Hernández, Víctor Manuel. Screening Tests for Cervical Cancer Up-To-Date *Clin Onco*. 2021; 5(4): 1-7.
5. Vargas Hernández, Víctor Manuel, Copolillo Páez, Enrique, Barrientos Vargas, German y López Velázquez, José Luis. Manejo de las pruebas de tamizaje para cáncer del cuello de útero. *Rev Enf Tract Gen,* 2020;13(1):5-14.
6. Vargas Hernández, Víctor Manuel, Acosta Altamirano, Gustavo y Vargas Aguilar Víctor Manuel. Manejo de las pruebas de tamizaje para cancer del cuello de útero. *Rev Enf Tract Gen*, 2020;13(1):5-14.
7. Vargas-Hernández VM. Maximizing Screening for Cervical Cancer. Ann Gynecol Cancer. 2021; 4(1): 1005.
8. Tainio K, Athanasiou A, Tikkinen KAO, *et al*. Clinical course of untreated cervical intraepithelial neoplasia grade 2 under active surveillance: systematic review and meta-analysis. BMJ 2018; 360:k499.
9. Perkins RB, Guido RS, Castle PE, *et al.* 2019 ASCCP Risk-Based Management Consensus Guidelines for Abnormal Cervical Cancer Screening Tests and Cancer Precursors. J Low Genit Tract Dis 2020; 24:102.
10. Egemen D, Cheung LC, Chen X, et al. Risk Estimates Supporting the 2019 ASCCP Risk-Based Management Consensus Guidelines. J Low Genit Tract Dis 2020; 24:132.
11. Vargas Hernández, Víctor Manuel. Toward A Better Screening for Cervical Cancer. *Cytol Histol Int J,* 2020, 4(1): 000116.
12. Lonky NM, Xu L, Da Silva DM, et al. Human papillomavirus vaccination history and diagnosis of cervical intraepithelial neoplasia grade ≥2 severe lesions among a cohort of women who underwent colposcopy in Kaiser Permanente Southern California. *Am J Obstet Gynecol*, 2021; 225:656.e1.
13. Sykes PH, Simcock BJ, Innes CR, et al. Predicting regression of cervical intraepithelial neoplasia grade 2 in women under 25 years. *Am J Obstet Gynec*ol, 2022; 226:222.e1.
14. Lueng SOA, Vitonis A, Feldman S. Yield of loop electrosurgical excision procedure (LEEP) among patients with and without known high-grade cervical dysplasia. *Soc Gynecol Oncologists,* 2020.
15. Benard VB, Castle PE, Jenison SA, et al. Population-based incidence rates of cervical intraepithelial neoplasia in the human papillomavirus vaccine era. *JAMA Oncol,* 2017; 3:833-7.
16. Kjaer SK, Nygård M, Dillner J, *et al.* A 12-year follow-up on the long-term effectiveness of the quadrivalent human papillomavirus vaccine in 4 Nordic countries. *Clin Infect Dis,* 2018; 66:339-45.
17. Lehtinen M, Lagheden C, Luostarinen T, *et al.* Ten-year follow-up of human papillomavirus vaccine efficacy against the most stringent cervical neoplasia end-point-registry-based follow-up of three cohorts from randomized trials. *BMJ Open,* 2017; 7:e015867.
18. Luostarinen T, Apter D, Dillner J, *et al.* Vaccination protects against invasive HPV-associated cancers. *Int J Cancer,* 2018; 142:2186-7.
19. Lichter K, Krause D, Xu J, et al. Adjuvant Human Papillomavirus Vaccine to Reduce Recurrent Cervical Dysplasia in Unvaccinated Women: A Systematic Review and Meta-analysis. *Obstet Gynecol*, 2020; 135:1070.
20. Harrison R, Huh W. Occupational Exposure to Human Papillomavirus and Vaccination for Health Care Workers. O*bstet Gynecol,* 2020; 136:663.
21. https://www.asccp.org/Assets/d3abdb05-25c5-4e58-9cec-05c11fb2b920/637177876310030000/hpv-vaccine-member-announcment-02-19-20-pdf (Accessed on September 28, 2020).
22. Vargas Hernández VM Vargas Aguilar. Eliminación del cáncer cervical. *Gineco FLASOG*. 15 de marzo 2020.
23. Vargas Hernández Víctor Manuel. Toward A Better Screening for Cervical Cancer. *Cytol Histol Int J* 2020, 4(1): 000116.
24. Vargas-Hernández VM, Vargas-Aguilar VM, Tovar-Rodríguez JM Detección Primaria del cáncer cervicouterino. *Cir Cir,* 2015(83)5:448-53.
25. Víctor Manuel Vargas-Hernández, Sergio Bruno Muñoz-Cortés, Selene Sam Soto, Germán Barrientos-Vargas. Factores de riesgo para cáncer cervicouterino. *Rev Enf Trac Gen Inf.* ene-dic 2018;11(1-4):41-49.
26. Vargas-Hernández VM, Cortés Gutiérrez MA, Flores Barrios K, Curiel Valdés JJ. Uso de biomarcadores para el manejo clínico de las lesiones precancerosas. *Rev Enf Trac Gen Inf,* 2019;12(2):10-16.

Vargas Hernández,Víctor Manuel, Vargas Aguilar, Víctor Manuel y López Velázquez, José Luis. Manejo de la neoplasia intraepitelial cervical. 2021, 14(2): 9-17

27. Vargas-Hernández VM, Cortés Gutiérrez MA, Flores Barrios K, Curiel Valdés JJ. Tamizaje para cáncer de cuello uterino, propuestas para mejores beneficios con menores daños. *Rev Enf Trac Gen Inf,* 2020;123(1):15-20.
28. Vargas-Hernández VM. Maximizing Screening for Cervical Cancer. *Ann Gynecol Cancer*. 2021; 4(1): 1005.
29. Víctor Manuel Vargas Hernández. Vaginal Microbiota and Bacterial Vaginosis *Austin J Womens Health*. 2018; 5(1):1027.
30. Víctor Manuel Vargas Hernández. Procedimientos y manejo de la patología del tracto genital inferior en la era del Covid-19. *Revista de la Federación Latinoamericana de Sociedades de Obstetricia y Ginecología (FLASOG)*. Núm. 14, Mayo 2020.
31. de Witte CJ, van de Sande AJ, van Beekhuizen HJ, *et al.* Imiquimod in cervical, vaginal and vulvar intraepithelial neoplasia: a review. *Gynecol Oncol,* 2015; 139:377.
32. Desravines N, Miele K, Carlson R, *et al.* Topical therapies for the treatment of cervical intraepithelial neoplasia (CIN) 2-3: A narrative review. *Gynecol Oncol Rep,* 2020; 33:100608.
33. Víctor Manuel Vargas Hernández, Víctor Manuel Vargas Aguilar, Erik Efraín Sosa Durán Ziah Abhoard Hasan. Prevención, detección, diagnóstico y tratamiento de las lesiones precursoras y cáncer del cuello uterino. *Revista De La Federación Latinoamericana De Sociedades De Obstetricia y Ginecología (FLASOG*). Núm. 18, mayo 2021; 26-38.

ARTÍCULO DE REVISIÓN

Tamizaje del cáncer de cuello de útero en pacientes con riesgo promedio

Sonia Elizabeth Villicaña Paz[1], Mayra O. Reséndiz Ibáñez[2], Kathy Flores Barrios[3], Víctor Manuel Vargas Aguilar[4]

RESUMEN

INTRODUCCIÓN. El cáncer de cuello uterino (CaCu) sigue siendo un problema de salud pública que ocupa los primeros lugares en morbi-mortalidad, causado principalmente por la infección por el virus del papiloma humano (VPH); por lo que ha sido importante realizar un tamizaje para prevención y control del CaCu, el cual ha logrado tratar lesiones precancerosas como la neoplasia intracervical 3 (NIC 3) y el adenocarcinoma in situ (AIS). El tamizaje se lleva a cabo con varias pruebas, entre las cuales la Sociedad Americana de Cáncer recomienda iniciar a los 25 años con pruebas de detección de VPH primarias, aprobadas por la Food and Drug Administration (FDA). Se han creado guías de consenso para el tamizaje primario del VPH, las cuales han presentado actualizaciones, en donde previamente se basaban en algoritmos, a basarse actualmente en riesgos. **MATERIAL Y MÉTODOS**. La Sociedad Americana de Cáncer, a través de un Grupo de Desarrollo de Guías (GDG), creó pautas, valoró riesgos y beneficios del tamizaje tomando una sistemática revisión de la evidencia y en segundo lugar realizó un análisis basado en un modelo matemático de microsimulación de la historia natural de la enfermedad enfocándose en la efectividad de las pruebas de detección del VPH primarias. **RESULTADOS.** El análisis modelo de microsimulación llevado a cabo por la US Preventive Services Task Force (USPSTF), sugirió que el no tamizaje comparado con el tamizaje por sólo citología cada tres años, iniciando a los 21 años, las pruebas conjuntas cada cinco años a partir de los 30 años, la prueba del VPH primaria cada cinco años después de los 30 años, finalizando a los 65 años, puede reducir el número de muertes por cáncer cervical de un 8.34 (no tamizaje) a un 0.76, 0.30 y 0.29 muertes por 1000 mujeres, respectivamente. **CONCLUSIÓN.** Las pruebas de detección del VPH primarias tienen una mayor sensibilidad y valor predictivo negativo, en comparación con sólo citología o con pruebas conjuntas (citología más prueba de detección de VPH primaria), por lo que disminuye la utilidad de estas segundas, en relación con las pruebas de detección del VPH primarias. La evidencia concluyó que las pruebas de detección de VPH primarias son más efectivas comparadas con la citología sola y que las pruebas conjuntas.

Palabras clave: neoplasias cervicales, guías, tamizaje, prevención y control

ABSTRACT

INTRODUCTION. Cervical Cancer (CaCu) continues to be a public health problem that occupies the first places in morbidity and mortality, mainly caused by infection by the human papillomavirus (HPV); Therefore, it has been important to carry out a screening for the prevention and control of CaCu, which has managed to treat precancerous lesions such as intracervical neoplasia 3 (CIN 3) and adenocarcinoma in situ (AIS). Screening is carried out with several tests, among which the American Cancer Society recommends starting at age 25 with primary HPV detection tests, approved by the Food and Drug Administration (FDA). Consensus guidelines have been created for primary HPV screening, which have presented updates, where previously they were based on algorithms, to currently be based on risks. **MATERIAL AND METHODS**. The American Cancer Society, through a Guidelines Development Group (GDG), created guidelines, assessed the risks and benefits of screening by taking a systematic review of the evidence and, secondly, performed an analysis based on a mathematical model of microsimulation of the natural history of the disease focusing on the effectiveness of primary HPV screening tests. **RESULTS.** The microsimulation model analysis carried out by the US Preventive Services Task Force (USPSTF), suggested that no screening compared with screening by cytology alone every 3 years, starting at 21 years of age, the joint tests every 5 years starting at age 30, primary HPV testing every 5 years after age 30, ending at age 65, can reduce the number of cervical cancer deaths from 8.34 (no screening) to 0.76, 0.30 and 0.29 deaths per 1000 women respectively. **Conclusion**. Primary HPV detection tests have a higher sensitivity and negative predictive value, compared with only cytology or with joint tests (cytology plus primary HPV detection test), thus reducing the usefulness of the latter in relation to to primary HPV tests. The evidence concluded that primary HPV tests are more effective compared to cytology alone and than joint tests.

Key words: cervical neoplasms, guidelines, screening, prevention and control

[1] Hospital General Regional #58 IMSS, León, Gto.; [2] Comité de redes sociales y medios COMEGIC;

[3] Coordinadora Académica COMEGIC; [4] Hospital de Alta Especialidad Ixtapaluca, SS.

Correspondencia: soniaelizabethvillicanapaz@gmail.com.

Villicaña Paz, Sonia Elizabeth; Reséndiz Ibáñez, Mayra O.; Flores Barrios, Kathy y Vargas Aguilar, Víctor Manuel.
Tamizaje del cáncer de cuello de útero en pacientes con riesgo promedio. 2021, 14(2): 18-22

INTRODUCCIÓN

El cáncer de cuello uterino (CaCu) es un problema de salud pública que sigue ocupando uno de los primeros lugares en morbi-mortalidad, principalmente en países en vías de desarrollo.[1]

En naciones de América Latina, el CaCu es el segundo cáncer más común en mujeres, estimando unos 530 mil 232 casos nuevos, con una tasa estandarizada a nivel mundial de 15.2 por 100 mil mujeres. [2]

En 2017, la mortalidad en el grupo específico de mujeres de 25 años y más fue de 4,031 defunciones, con una tasa de 11.2 por 100 mil mujeres de 25 años y más, con un promedio de edad a la defunción de 58.8 años. En México, las entidades con mayor mortalidad ajustada por cáncer de cuello uterino son: Chiapas (19.7), Quintana Roo (17.7), Morelos (16.0), Yucatán (15.6), Veracruz (14.4) y Oaxaca (13.5).[3]

De acuerdo con previsiones entre 2018 y 2030, se espera que el número anual de nuevos casos de CaCu pase de 57 mil a 700 mil; además de un aumento en el número de muertes de 311 mil hasta 400 mil.[4]

TAMIZAJE PARA PREVENCIÓN Y CONTROL DEL CÁNCER DE CUELLO UTERINO

La infección por el virus del papiloma humano (IVPH) es muy común en mujeres jóvenes entre los 20 a 25 años, siendo la vía sexual la forma de transmisión más frecuente. La variedad del pico etario se relaciona con la edad promedio de inicio de vida sexual y el número de parejas sexuales. Algunos otros cofactores importantes involucrados en incrementar el riesgo de cáncer cervical son el tabaquismo crónico, multiparidad, uso de anticonceptivos orales por tiempo prolongado, coinfecciones por VIH.[5]

Se han observado tasas de regresión de IVPH más altas en pacientes jóvenes con neoplasia intracervical (NIC) independiente del grado de NIC o de la presencia de infecciones de alto grado de VPH y la progresión es poco frecuente.[6]

El tamizaje del CaCu ha sido diseñado para tratar lesiones precancerosas como el NIC 3 y el adenocarcinoma in situ (AIS), se lleva a cabo con ciertas herramientas, como son la citología cervical y las pruebas de detección del VPH primarias, estas últimas tienen una sensibilidad mayor para la detección de lesiones precancerosas. En programas de tamizaje de pruebas de VPH, la citología puede ser de utilidad para el manejo en pacientes con infección positiva por VPH por mayor

prevalencia de lesiones preexistentes de alto grado; el genotipo y la duración de la infección más que el resultado citológico pueden estimar el riesgo de forma más precisa.[7]

- La Food and Drug Administration (FDA) en 2003 aprobó la Captura de Híbridos 2 de Digene, como prueba de DNA del VPH de alto riesgo; posteriormente, en 2009, Hologic recibió autorización por dos ensayos de VPH, Cervista VPH de alto riesgo, aprobado para detectar genotipos del VPH como 16, 18, 31, 33, 35, 39, 45, 51, 52, 56, 58, 59, 66 y 68, además de evaluar ASC-US. En 2011, Roche recibió aprobación por la FDA, así como Gen-Probe que fue adquirida posteriormente por Hologic. Actualmente, existen cinco ensayos de VPH aprobados por la FDA.[8]

Se ha indicado la evaluación conjunta en población de mujeres igual y mayores de 30 años mediante prueba del VPH de alto riesgo y citología con lesión intraepitelial de bajo grado (LEIBG) desde el 2012, de acuerdo con recomendaciones de guías de consensos.[9]

LA EVOLUCIÓN EN LA DETECCIÓN TEMPRANA Y PREVENCIÓN DEL CÁNCER CERVICAL

Se han creado guías de consenso para el tamizaje primario del VPH, el cotesting o llamado pruebas conjuntas, el cual está conformado por citología cervical y pruebas de detección del VPH primarias, así como la citología cervical únicamente. Las primeras guías del 2012 estuvieron basadas en el principio de igual gestión por el mismo riesgo de una paciente de desarrollar cáncer cervical en un lapso de cinco años o de una neoplasia intraepitelial cervical grado 3 (NIC 3) o diagnósticos más graves; sin embargo, se mantuvieron como recomendaciones con algoritmos complicados y tamizaje insuficiente.[10]

Fue así como en 2019, las guías manejaron recomendaciones con conocimientos actualizados acerca de la historia natural del VPH y del cáncer cervical, con más vigilancia, colposcopia, tratamiento recomendado para pacientes con riesgo elevado, progresivo, mientras que aquellas con riesgo bajo, se mantienen en intervalos de seguimiento más prolongados, difiriendo la colposcopia y una vez que se encuentran en riesgo bajo, regresan a un tamizaje rutinario.[10]

Además, la diferencia clave entre las guías del 2019 y versiones previas fue el cambio de resultados de las pruebas primarias basadas en algoritmos (colposcopia recomendada para pacientes con células escamosas de significado indeterminado y lesión intraepitelial de bajo grado) a guías basadas en riesgo (la colposcopia recomendada para pacientes con una combinación de antecedentes y resultados actuales con alta probabilidad de NIC3 o lesión escamosa intraepitelial de alto grado).[10]

Aunque la citología tiene una alta especificidad y permite estimar un riesgo inmediato, presenta una baja sensibilidad y valor predictivo negativo en comparación con las pruebas de detección del VPH, lo que disminuye su utilidad a largo plazo para predecir riesgo, por lo que las guías de 2019 se basan en las pruebas de DNA de VPH.[11]

- En 2018, gracias a evaluaciones y evidencia acumulada, la US Preventive Services Task Force (USPSTF) incluyó las pruebas de VPH por sí solas como pruebas primarias recomendadas para tamizaje del cáncer cervical.[12]

MATERIAL Y MÉTODOS

La Sociedad Americana de Cáncer, a través de un grupo de desarrollo de guías (GDG), ha sido responsable de crear pautas, siguiendo un protocolo con transparencia, consistencia, interpretando evidencia de revisiones sistemáticas, valorando riesgos y beneficios del tamizaje, tomando en cuenta la preferencia de las pacientes; actualizando las guías para su publicación.[13]

Para la actualización de las guías, el GDG eligió utilizar dos reportes comisionados por la USPSTF en 2018, como evidencia para informar recomendaciones: en primer lugar, una

Villicaña Paz, Sonia Elizabeth; Reséndiz Ibáñez, Mayra O.; Flores Barrios, Kathy y Vargas Aguilar, Víctor Manuel.
Tamizaje del cáncer de cuello de útero en pacientes con riesgo promedio. 2021, 14(2): 18-22

sistemática revisión de la evidencia en el tamizaje cervical conducido por el Kaiser Permanente Research Affiliates Evidence Based Practice Center.[13]

En segundo lugar, la decisión de un análisis basado en un modelo matemático de simulación de enfermedad producido por investigadores en el Center for Health Decision Science de la Harvard T.H. Chan School of Public Health.[14]

La decisión de utilizar un modelo como fuente de evidencia para el tamizaje de cáncer cervical es porque es un modelo de microsimulación en el cual mujeres nacidas en 1996 entran a éste a los nueve años, inician la evaluación a los 21 años y son seguidas a través del tiempo. Este modelo simula la historia natural de la enfermedad y da seguimiento a los servicios de salud, al número y resultado de los tamizajes además de los procedimientos diagnósticos. El enfoque en la revisión de Melnikow y colaboradores fue en la efectividad de las pruebas primarias de VPH como estrategia de tamizaje y el análisis de datos se restringió a ensayos controlados, aleatorizados, en mujeres de 25 a 65 años.[14]

Posteriormente, la Sociedad Americana de Cáncer recomendó iniciar el tamizaje para cáncer cervical a partir de los 21 años y finalizar en mujeres >65 años con un historial de tamizajes regulares, negativos. [15]

Se observaron limitaciones en evaluaciones realizadas a la tecnología utilizada para el tamizaje de cáncer cervical con ensayos controlados aleatorizados, ya que no era posible observar puntos finales en mortalidad o enfermedad invasora, además de que los ensayos controlados aleatorizados estaban limitados por cierto número de tamizajes, por lo que se decidió utilizar modelos matemáticos para complementar los resultados, simulando largos periodos de tamizaje, a través de la vida de las pacientes y en un rango amplio de resultados en múltiples escenarios.[14]

Iniciar el tamizaje a partir de los 25 años, sin embargo, la evidencia demuestra una sensibilidad superior y un valor predictivo negativo mayor en las pruebas de detección de VPH.

CONCLUSIÓN

La Sociedad Americana de Cáncer ha recomendado promover la necesidad de cambiar los procesos y la educación, para lograr un cambio en el tamizaje del cáncer cervical a uno de mayor calidad, que tenga aprobación por la FDA y utilice las pruebas de detección de VPH primarias.[17]

Se espera lograr la transición de sólo citología o la utilización de pruebas conjuntas a realizar las pruebas de detección de VPH primarias de forma única para el tamizaje del cáncer cervical; aún tomará tiempo para que llegue a ocurrir por la falta de disponibilidad del recurso en todos los medios, esperando lograr proveer a la población de estas pruebas a la edad de 25 años.[17]

La Sociedad Americana de Cáncer trabajará con las organizaciones necesarias para vencer las barreras que impiden el adecuado tamizaje, lo cual provoca que persista la morbilidad y mortalidad del cáncer cervical.[17]

REFERENCIAS

1. Hernández-Hernández DM, Apresa-García T, Patlán-Pérez RM. Panoramaepidemiológico del cáncer cervicouterino [Epidemiological overview of uterinecervical cancer]. *Rev Med Inst Mex Seguro Soc*. 2015;53 Suppl 2:S154-61.Spanish. PMID: 26462510.
2. Ferlay J, Shin HR, Bray F, Forman D, Mathers C, Parkin DM. GLOBOCAN 2008v2.0, Cancer incidence and mortality world-wide: IARC Cancer Base No. 10[Internet]. Lyon, France: *Inter-national Agency for Research on Cancer*; 2010. Disponible en: http://globocan.iarc.fr
3. Centro Nacional de Equidad de Género y Salud Reproductiva, hoja de datos sobre cáncer de cuello uterino, agosto 2019.
4. Mailhot Vega RB, Balogun OD, Ishaq OF, Bray F, Ginsburg O, Formenti SC. Estimating child mortality associated with maternal mortality from breast and cervical cancer. *Cancer*. 2019;125(1):109-117. Doi: 10.1002/cncr.31780. Epub, noviembre 2018.
5. De Sanjosé S, Brotons M, Pavón MA. The natural history of human papilloma virus infection. *Best Pract Res Clin Obstet Gynaecol*. 2018 Feb;47:2-13. Doi: 10.1016/j.bpobgyn.2017.08.015. Epub 2017 Sep 6. PMID: 28964706.

6. Bekos C, Schwameis R, Heinze G, et al. Influence of age on histologic outcomeof cervical intraepithelial neoplasia during observational management: results fromlarge cohort, systematic review, meta-analysis. *Sci Rep*. 2018;8:6383.
7. Demarco M, Hyun N, Carter-Pokras O, *et al*. A study of type-specific HPVnatural history and implications for contemporary cervical cancer screening programs. *EClinical Medicine*. 2020; 22:100293.
8. Lenhoff A. The five FDA-approved HPV assays. *Medical Laboratory Observer*. July 1, 2012.
9. US Food and Drug Administration (FDA). FDA Executive Summary: New Approaches in the Evaluation for High-Risk Human Papillomavirus Nucleic Acid Detection Devices. Prepared for the March 8, 2019 meeting of the Microbiology Devices Panel of the Medical Devices Advisory Committee. FDA; 2019. Accessed March 23, 2020. fda.gov/media/ 12279 9/download.
10. Perkins, R. B., Guido, R. S., Castle, P. E., Chelmow, D., Einstein, M. H.,Garcia, F., Huh, W. K., Kim, J. J., Moscicki, A. B., Nayar, R., Saraiya, M., Sawaya,G. F., Wentzensen, N., Schiffman, M., & 2019 ASCCP Risk-Based Management Consensus Guidelines Committee (2020). 2019 ASCCP Risk-Based Management Consensus Guidelines for Abnormal Cervical Cancer Screening Tests and Cancer Precursors. *Journal of lower genital tract disease*, 24(2), 102–131.https://doi.org/10.1097/LGT.0000000000000525.
11. Schiffman M, Kinney WK, Cheung LC, Gage JC, Fetterman B, Poitras NE, Lorey TS, Wentzensen N, Befano B, Schussler J, Katki HA, Castle PE. Relative Performance of HPV and Cytology Components of Cotesting in Cervical Screening. *J Natl Cancer Inst*. 2018 May 1;110(5):501-508. doi:10.1093/jnci/djx225. PMID: 29145648; PMCID: PMC6279277.
12. US Preventive Services Task Force, Curry SJ, Krist AH, Owens DK, Barry MJ, Caughey AB, Davidson KW, Doubeni CA, Epling JW Jr, Kemper AR, Kubik M, Landefeld CS, Mangione CM, Phipps MG, Silverstein M, Simon MA, Tseng CW, Wong JB. Screening for Cervical Cancer: US Preventive Services Task Force Recommendation Statement. *JAMA*. 2018 Aug 21;320(7):674-686. doi:10.1001/jama.2018.10897. PMID: 30140884.
13. Melnikow J, Henderson JT, Burda BU, et al. Screening for Cervical Cancer With High-Risk Human Papillomavirus Testing: A Systematic Evidence Review forthe U.S. Preventive Services Task Force [Internet]. Rockville (MD): Agency for Healthcare Research and Quality (US); 2018 Aug. (Evidence Synthesis, No. 158.) Available from: https://www.ncbi.nlm.nih.gov/books/NBK526306/.
14. Kim JJ, Burger EA, Regan C, Sy S. Screening for Cervical Cancer in Primary Care: A Decision Analysis for the U.S. Preventive Services Task Force. *Agency for Healthcare Research and Quality* (US); 2018. Accessed May 1, 2020.uspre venti veser vices taskf orce.org/uspst f/docum ent/model ing-study/ cervical-cancer-screening.
15. Saslow D, Solomon D, Lawson HW, et al. American Cancer Society, American Society for Colposcopy and Cervical Pathology, and American Society for Clinical Pathology screening guidelines for the prevention and early detection of cervical cancer. *CA Cancer J Clin*.2012;62:147-172.
16. Curry SJ, Krist AH, Owens DK, et al. Screening for cervical cancer: US Preventive Services Task Force recommendation statement. *JAMA*. 2018;320:674-686.
17. Fontham ETH, Wolf AMD, Church TR, Etzioni R, Flowers CR, Herzig A, Guerra CE, Oeffinger KC, Shih YT, Walter LC, Kim JJ, Andrews KS, DeSantis CE, Fedewa SA, Manassaram-Baptiste D, Saslow D, Wender RC, Smith RA. Cervical cancer screening for individuals at average risk: 2020 guideline update from the American Cancer Society. *CA Cancer J Clin*. 2020 Sep;70(5):321-346. doi:10.3322/caac.21628. Epub 2020 Jul 30. PMID: 32729638.

Persistencia, recurrencia, progresión de lesión escamosa intraepitelial de bajo grado (SIL)

Lucía Narciza Peña Zúñiga[1], Serafín Romero Hernández[2], Sergio Bruno Muñoz Cortés[3]

RESUMEN

El cáncer cervical sigue siendo un importante problema de salud en los países en desarrollo, donde ocupa el segundo lugar en incidencia y mortalidad en mujeres.[1] Por lo tanto, la Organización Mundial de la Salud recomienda considerar nuevas estrategias de detección y tratamiento para aumentar la cobertura en todos los países y, en última instancia, disminuir la incidencia y la mortalidad por cáncer de cuello uterino. La persistencia de la infección por el virus del papiloma humano (VPH) de alto riesgo (AR) juega un papel importante en el cáncer de cuello uterino (CaCu), el segundo tipo de cáncer más común para las mujeres en México. La mayoría de las infecciones por VPH son transitorias (70%-80%) y desaparecen en menos de dos años. De todas las infecciones por VPH, entre 20 y 30% son persistentes y entre 1 y 2% conducen al desarrollo de CaCu.[2] La búsqueda de lesiones cervicales después de un cono es paso fundamental para prevenir el CaCu, ya que estas pacientes están en riesgo porque son portadoras de HPV oncogénico y tienen un estado inmune que les permite su desarrollo. En la última década, las pruebas de VPH han sido incorporadas a la búsqueda del DNA de VPH-AR alto riesgo en países más desarrollados por su alta sensibilidad. Los virus de alto riesgo son el 16, 18, 31, 33, 35, 39, 45, 51, 52, 56, 58 y 59.[3] El cáncer de cuello uterino representa una fuente de preocupación constante para la atención de la salud, ya que se correlaciona con una alta tasa de mortalidad. Y es uno de los tipos de cáncer más prevenibles porque se desarrolla durante mucho tiempo. **MATERIAL Y MÉTODOS**. Con el objetivo de actualizar los factores asociados a la persistencia y recurrencia de lesiones escamosas de bajo grado, y de las infecciones por VPH, se realizó una revisión bibliográfica utilizando la biblioteca de Conrycit obteniendo acceso a nueve artículos de las revistas, *Cáncer Cytopathology, Viruses, Biomarkers in Medicine, Journal of Gynecologic Oncology, International Journal of Oncolgy, Clínica e Investigación en Ginecología y Obstetricia, Virology Journal, Infectious Diseases in Obstetrics and Gynecology, Archives of Gynecology and Obstetrics.* Abarcando los últimos tres años, de 2019 a 2021. Donde se revisaron los siguientes aspectos: factores de riesgo asociados a progresión y recurrencia de Lesión Escamosa Intraepitelial de Bajo Grado (LSIL), definiciones, virus asociados a recurrencia, virus del papiloma humano de alto riesgo, pruebas de mRNA como predictor de recurrencia. **RESULTADOS.** La persistencia de las lesiones por VPH es uno de los factores de riesgo más importantes para la progresión de CaCu y quizás el primero de progresión a lesiones. En los estudios se encontró que el VPH de alto riesgo 16/18 está relacionado al desarrollo de Neoplasia intraepitelial Cervical grado 2 o mayor (NIC 2+) y se corroboró la importancia de la infección por VPH persistente como un factor de riesgo para recurrencia, incluso mayor que la positividad de los márgenes. La presencia de VPH

[1] Ginecología y Obstetricia Silao, Gto.; [2] Presidente COMEGIC; [3] Coordinador Clínica Colposcopia Hospital General de México, SS. Correspondencia: lnpzgineob@gmail.com.

16 o 18 p significativa de (p 0.001). Otros virus de alto riesgo (p 0.061), coinfecciones: (p 0.001), positividad de los márgenes (p 0.001) prestancia de VPH de alto riesgo (p 0.001). La relación de la persistencia de la infección por VPH: en pacientes con márgenes negativos y sin VPH persistente el riesgo de recurrencia fue de 2% y se incrementa hasta 30% en las pacientes con VPH recurrente. En pacientes con márgenes positivos sin persistencia de VPH el riesgo a desarrollar NIC 2+ fue de 9% y se incrementa hasta 80% si presenta VPH persistente. Se observó que la infección por VPH 16/18 incrementa el riego para NIC 2+ sólo en pacientes jóvenes por debajo de los 25 años (p 0.031). **DISCUSIÓN**. Una carga viral alta se ha asociado previamente con el riesgo de infección persistente por VPH. VPH 16 en el grupo Lesión Escamosa Intraepitelial de Alto grado (HSIL), LSIL tenía una carga viral significativamente más alta. La carga viral se ha identificado como un factor de riesgo en el desarrollo de CC con consistencia en todas las poblaciones. Y se observó un impacto en la infección por VPH de alto riesgo 16/18 en el desarrollo de NIC 2+, únicamente en mujeres jóvenes por debajo de los 25 años. Por eso la vacunación contra VPH juega un papel importante en la reducción de la recurrencia para NIC 2+ incluso después del tratamiento por cono (1.2% vs 6.4% en mujer vacunada vs mujer no vacunada, respectivamente).[4] No todas las infecciones por VPH requieren tratamiento, por lo que es importante diferenciar el VPH persistente a través de biomarcadores. Lo que se sabe también es que a mayor grado de lesiones intraepiteliales es menor la probabilidad de regresión espontánea. Por eso el enfoque de observar y esperar suele ser adoptado para pacientes con LSIL para determinar si existe regresión o progresión espontánea mientras que para HSIL se trata inmediatamente con medios ablativos físicas o quirúrgicas.[5] En estudios se respalda que la persistencia del genotipo 16 se asocia con una mayor tasa de recaída post conización de las lesiones NIC 2+ con respecto a otros genotipos. Lo que nos demuestra que el riesgo de enfermedad residual o recaída no debe pasarse por alto, también cuando los márgenes son negativos, pero existe una infección persistente por VPH. Por eso la importancia de la genotipificación, ya que la infección persistente por VPH 16 debe considerarse un factor de riesgo para el desarrollo de NIC 2+ residual/ recurrente.[7] La expresión de L1 y P16 está relacionada con la severidad de las lesiones cervicales, lo que puede mejorar el diagnóstico histopatológico de lesiones cervicales precancerosas y pueden ser biomarcadores útiles para predecir la progresión de lesiones cervicales dando la oportunidad de una intervención oportuna y determinar la estrategia de seguimiento.[8]

Palabras clave: lesión escamosa intraepitelial de bajo grado, LSIL, persistencia, virus del papiloma humano (VPH) VPH de alto riesgo, recurrencia, revisión

ABSTRACT

Cervical cancer remains a major health problem in developing countries, where it ranks second in incidence and mortality in women. 1. Therefore, the World Health Organization recommends considering new detection and treatment strategies to increase coverage in all countries and ultimately decrease the incidence and mortality from cervical cancer. The persistence of high-risk (HR) human papillomavirus (HPV) infection plays an important role in CaCu, the second most common type of cancer for women in Mexico. Most HPV infections are transient (70% -80%) and disappear in less than 2 years. Of all HPV infections, between 20% and 30% are persistent and between 1% and 2% lead to the development of CaCu.[2] The search for cervical lesions after a cone is a fundamental step to prevent cervical cancer, since these patients are at risk because they are carriers of oncogenic HPV and have an immune status that allows them to develop. In the last decade, HPV tests have been incorporated into the search for high-risk (RA) HPV DNA in more developed countries due to their high sensitivity. The high-risk viruses are 16, 18,31, 33, 35, 39,45,51,52, 56, 58 and 59. 3. Cervical cancer represents a source of constant concern for health care, since it is correlated with a high mortality rate. And it is one of the most preventable types of cancer because it develops for a long time. **MATERIAL AND METHODS.** In order to update on the factors associated with the persistence and recurrence of low-grade squamous lesions, and HPV infections, a bibliographic review was carried out using the Conrycit library, obtaining access to 9 articles from the journals, *Cancer Cytopathology, Viruses, Biomarkers in Medicine, Journal of Gynecologic Oncology, International Journal of Oncolgy, Clínica e Investigación en Ginecología y Obstetricia, Virology Journal, Infectious Diseases in Obstetrics and Gynecology, Archives of Gynecology and Obstetrics*. Covering the last 3 years 2019 to 2021. Where the following aspects were reviewed, such as risk factors associated with progression and recurrence of LSIL. Definitions. Viruses associated with recurrence. High-risk human papillomavirus, mRNA testing as a predictor of recurrence. **RESULTS.** The persistence of HPV lesions is one of the most important risk factors for the progression of CaCu and perhaps the first for progression to lesions. Studies found that high-risk HPV 16/18 is related to the development of NIC 2+ and the importance of persistent HPV infection as a risk factor for recurrence was confirmed, even greater than the positivity of the margins. The presence of HPV 16 or 18 p significant of (p 0.001). Other high-risk viruses (p 0.061), co-infections: (p 0.001), positive margins (p 0.001) presence of high-risk HPV (p 0.001). The relationship of the persistence of HPV infection: in patients with negative margins and without persistent HPV, the risk of recurrence was 2% and it increases up to 30% in patients with recurrent HPV. In patients with positive margins without persistent HPV, the risk of developing NIC 2+ was 9% and it increases to 80% if they present persistent HPV. It was observed that HPV 16/18 infection increases the risk for NIC 2+ only in young patients under 25 years of age. (p 0.031). **DISCUSSION.** A high viral load has previously been associated with the risk of persistent HPV infection. HPV 16 in the HSIL group, LSIL had a significantly higher viral load. Viral load has been identified as a risk factor in the development of CaCu with consistency in all populations. And an impact on high-risk HPV 16/18 infection was observed in the development of. NIC 2+ only in young women under 25 years of age. This is why HPV vaccination plays an important role in reducing recurrence for NIC 2+ even after cone treatment. (1.2% vs 6.4% in vaccinated women vs. unvaccinated women respectively) 4 Not all HPV infections require treatment, so it is important to differentiate persistent HPV through biomarkers. What is also known is that the higher the degree of intraepithelial lesions, the lower the probability of spontaneous regression. For this reason, the watch-and-wait approach is usually adopted for patients with LSIL to determine if there is spontaneous regression or progression, while for HSIL it is treated immediately with physical or surgical ablative stockings 5. Studies support that the persistence of genotype 16 is associated with a higher post-conization relapse rate of NIC 2+ lesions compared to other genotypes. This shows us that the risk of residual disease or relapse should not be ignored, also when the margins are negative, but there is a persistent HPV infection. Therefore, the importance of genotyping since persistent HPV 16 infection should be considered a risk factor for the development of residual / recurrent NIC 2+.[7] The expression of L1 and P16 is related to the severity of cervical lesions, which can improve the histopathological diagnosis of precancerous cervical lesions and can be useful biomarkers to predict the progression of cervical lesions, giving the opportunity for timely intervention and determining the strategy.[8]

Key words: low-grade squamous intraepithelial lesion, LSIL, persistence, human papillomavirus (HPV), high-risk HPV, recurrence, review

INTRODUCCIÓN

El cáncer de cuello de útero (CaCu) sigue siendo un importante problema de salud en los países en desarrollo, donde ocupa el segundo lugar en incidencia y mortalidad en mujeres.[1] Por lo tanto, la Organización Mundial de la Salud recomienda considerar nuevas estrategias de detección y tratamiento para aumentar la cobertura en todos los países y, en última instancia, disminuir la incidencia y la mortalidad por cáncer de cuello uterino. Además, también se sugiere que los criterios para una estrategia de detección para los países desarrollados deben diferir de los que se utilizan en los países de bajos recursos, donde es poco probable que las mujeres se sometan a pruebas de detección más de una o dos veces en su vida.[1]

Aunque Estados Unidos está en camino de eliminar el cáncer de cuello uterino (CaCu) como un problema de salud pública en las próximas

Peña Zúñiga, Lucía Narciza; Romero Hernández, Serafín y Muñoz Cortés, Sergio Bruno. Persistencia, recurrencia, progresión de lesión escamoso intraepitelial de bajo grado (SIL). 2021, 14(2): 23-31

Peña Zúñiga, Lucía Narciza; Romero Hernández, Serafín y Muñoz Cortés, Sergio Bruno. Persistencia, recurrencia, progresión de lesión escamoso intraepitelial de bajo grado (SIL). 2021, 14(2): 23-31

dos o tres décadas, no se ha producido un progreso similar en los países latinoamericanos. En México, múltiples barreras impiden una reducción similar en la mortalidad por CaCu: bajos niveles educativos, analfabetismo en la población adulta, baja cobertura de vacunación contra el VPH y barreras culturales.[2]

La persistencia de la infección por el virus del papiloma humano (VPH) de alto riesgo (HR) juega un papel importante en el CaCu, el segundo tipo de cáncer más común para las mujeres en México. La mayoría de las infecciones por VPH son transitorias (70%-80%) y desaparecen en menos de dos años. De todas las infecciones por VPH, entre 20 y 30% son persistentes y entre 1 y 2% conducen al desarrollo de CaCu.[2]

Los tipos de VPH-AR más comunes en CaCu (16, 18, 31, 33, 35, 39, 45, 51, 52, 56, 58, 59 y 68) se asocian con lesiones cervicales de bajo grado (LSIL), lesiones cervicales de grado (HSIL) y CaCu. Los tipos de VPH 16 y 18 son responsables de 70% de los casos de cáncer asociados con el VPH en todo el mundo. La genotipificación del VPH-AR ha demostrado el potencial de facilitar la estratificación del riesgo de cáncer de las mujeres positivas al VPH. En 2008 el sector salud integra la prueba de captura híbrida (HC) como procedimiento de cribado para la detección del VPH en mujeres de 35 a 64 años. Sin embargo, la prueba de HC sólo detecta la infección por VPH-AR, no el tipo de VPH.[2]

La búsqueda de lesiones cervicales después de un cono es paso fundamental para prevenir el cáncer de cuello uterino, dado que estas pacientes están en riesgo porque son portadoras de HPV oncogénico y tienen un estado inmune que les permite su desarrollo.

En la última década, las pruebas de VPH han sido incorporadas a la búsqueda del DNA de VPH-AR alto riesgo en países más desarrollados por su alta sensibilidad. Los virus de alto riesgo son el 16, 18, 31, 33, 35, 39, 45, 51, 52, 56, 58 y 59.[3]

El cáncer de cuello uterino representa uno de los problemas más importantes a nivel mundial. La incidencia estimada en Europa es de 10.6 por 100,000. Representa una fuente de preocupación constante para la atención de la salud, ya que se correlaciona con una alta tasa de mortalidad. Y es uno de los tipos de cáncer más prevenibles porque se desarrolla durante mucho tiempo. Generalmente, la infección persistente por VPH puede causar displasia cervical (también conocida como neoplasia intraepitelial cervical [NIC]), que potencialmente podría evolucionar en cáncer. Aunque la mayoría de las mujeres que tienen una infección por VPH nunca desarrollan NIC o cáncer, una cantidad relativamente grande de ellas tienen riesgo de desarrollar NIC. Las mujeres con NIC que tuvieron un seguimiento y tratamientos adecuados tienen un riesgo bajo de desarrollar cáncer de cuello uterino. Sin embargo, la NIC recurrente es un factor de riesgo para desarrollar cáncer de cuello uterino. Además, el re-tratamiento de la NIC recurrente se asocia con problemas de fertilidad y obstétricos en mujeres que desean preservar su potencial fértil.[4]

Debido a la importancia de identificar el factor que predice la recurrencia, varios estudios tuvieron como objetivo evaluar los posibles predictores de recurrencia de NIC. Los márgenes cervicales positivos, la regulación negativa del sistema inmunológico, el tabaquismo, la persistencia del VPH después del tratamiento están fuertemente asociados con el riesgo de NIC.[4]

MATERIAL Y MÉTODOS

Con el objetivo de actualizar sobre los factores asociados a la persistencia y recurrencia de lesiones escamosas de bajo grado se realizó una revisión bibliográfica utilizando la biblioteca de Conrycit obteniendo acceso a nueve artículos de las revistas, *Cáncer Cytopathology, Viruses, Biomarkers in Medicine, Journal of Gynecologic Oncology, International Journal of Oncolgy*, *Clínica e Investigación en Ginecología y Obstetricia, Virology Journal, Infectious Diseases in Obstetrics and Gynecology, Archives of Gynecology and Obstetrics.* Se realizó una recopilación de los últimos tres años, 2019 a 2021, donde se revisaron los siguientes aspectos: factores de riesgo asociados a progresión y recurrencia de LSIL, definiciones, virus asociados a recurrencia, pruebas de mRNA como predictor de recurrencia.

Peña Zúñiga, Lucía Narciza; Romero Hernández, Serafín y Muñoz Cortés, Sergio Bruno. Persistencia, recurrencia, progresión de lesión escamoso intraepitelial de bajo grado (SIL). 2021, 14(2): 23-31

RESULTADOS

En un estudio realizado en china entre 2011 y 2016 de alrededor de 1,095,022 pacientes, se realizó Pap en base líquida Thin Prep en 328 mil 859, Sure Path en 637 mil 938 y 128 mil 225 con citología convencional.[1]

La prueba del VPH se realizó en el departamento de patología de OGHFU utilizando uno de los tres métodos de prueba del VPH durante el periodo de estudio: la prueba Hybrid Capture 2 (HC2) (Qiagen, Gaithersburg, Maryland), el ensayo Cervista HPV HR (Hologic Inc) y el Sistema cobas 4800 (Roche Diagnostics Corporation, Indianápolis, Indiana). El ensayo de HC2 se realizó para detectar 13 genotipos de HPV hr (HPV-16, -18, -31, -33, -35, -39, -45, -51, -52, -56, -58, -59 y - 68). El ensayo Cervista HPV HR, que utiliza tres mezclas de oligonucleótidos diferentes, subdivide 14 tipos de hrHPV en grupos A5 / 6, A7 y A9.s A5 / A6 para detectar HPV-51, -56 y -66 (el grupo A5 / A6 del HPV); se usa una mezcla de sonda de oligonucleótidos A7 para HPV-18, -39, -45, -59 y -68 (el grupo A7 de HPV). Se realizó la prueba cobas HPV para detectar 14 genotipos VPH-AR (HPV-16, -18, -31, -33, -35, -39, -45, -51, -52, -56, -58, - 59, -66 y -68), de acuerdo con el protocolo del fabricante, que identifica específicamente el VPH-16/18 y al mismo tiempo detecta el resto de los genotipos de alto riesgo como resultado mixto. Los resultados histopatológicos se clasificaron como 1) negativos; 2) neoplasia intraepitelial cervical 1 (NIC-1); y 3) NIC de ≥2 (NIC-2+). Los resultados histopatológicos de NIC-2+ fueron confirmados por tinciones inmunohistoquímicas para p16 / Ki-67.[1]

Las tasas de detección de LSIL en ambas preparaciones de citología de base líquida (LBC) fueron significativamente más altas que en el grupo de CPS (p <0,0001).

Utilizando todos los métodos de preparación mencionados anteriormente, se encontró que la tasa de notificación de LSIL era más alta (2.3%) en el grupo de edad más joven (<20 años), seguido por los pacientes de 60 a 69 años (1.7%), y fue el más bajo (0.8%) entre los pacientes mayores de 70 años.[1]

Entre 1,555 mujeres con citología LSIL y prueba simultánea de hrHPV, 1,338 pacientes tuvieron resultados de seguimiento histológico inmediato, incluidos 1,008 casos de VPH positivos y 330 casos de VPH negativos. Se detectaron diagnósticos histopatológicos de seguimiento de NIC 2+ en 158 casos de LSIL positivos para VPH (15.7%), lo que fue significativamente superior al de los pacientes con LSIL negativos para VPH (5.5%) (p <0,0001).

Aunque la citología convencional ha sido reemplazada por la prueba LBC como el método de prueba principal en la mayoría de los países desarrollados en los últimos 10 a 15 años, sigue siendo una opción para las mujeres en zonas rurales de China.

La prueba de hrHPV se realizó sólo en 2,067 casos de citología LSIL (0.19%). Detectó hrHPV en 1,555 de 2,067 casos de LSIL (75.2%). La tasa de LSIL positiva para VPH fue más alta con el ensayo Cervista HPV HR (80.5%; 277 de 344 casos), seguido por el ensayo HC2 (75.0%; 93 de 124 casos).

Los datos de este meta-análisis también sugirieron que la colposcopia puede ser la primera opción cuando no se asegura un buen cumplimiento, pero existe la necesidad de una prueba de triage de reflejos para distinguir a las mujeres que requieren un diagnóstico de aquellas que pueden volver a la consulta clínica de rutina.[1]

En un estudio más grande realizado en una población estadounidense, del Centro Médico de la Universidad de Pittsburgh (74.1%), es interesante observar que la tasa de hrHPV-positiva fue la segunda más alta en mujeres en la población de estudio actual de 60 a 69 años (80.0%), que es más alta que en todos los demás grupos de edad, excepto en pacientes <20 años. En un gran estudio anterior en la población china, también se informó que la tasa de hrHPV-positivo en pacientes ≥ 60 años con citología LSIL fue de 77.2%, que es más alta que la observada en pacientes de 30 a 59 años. El pico positivo de hrHPV encontrado en mujeres mayores también se informó en estudios de China y algunas otras poblaciones. Las hipótesis para este fenómeno incluyen cambios relacionados con la edad o con la menopausia en el epitelio cervicovaginal,

cambios en el comportamiento sexual durante la mediana edad y senescencia inmunológica relacionada con la edad que conduce a una mayor reactivación de infecciones latentes.[1]

En un estudio realizado en un total de 294 mujeres mexicanas entre el 2014 y 2016 se tenía el objetivo de dar seguimiento para determinar si los tipos de VPH, las infecciones múltiples por VPH y la carga viral en mujeres con alteraciones ginecológicas que se asociaban con la persistencia de la infección y el grado de la lesión cervical.[2]

Se realizó la toma de Pap en base líquida, con solución ThinPrep captura de DNA, cuantificación de ADN. El ADN se extrajo de las células del cuello uterino utilizando el kit PureLink Genomic DNA de Invitrogen (Life Technologies, Carlsbad, CA, EE. UU.). El VPH se detectó mediante un conjunto de cebadores PGMY 09/11, se realizó cuantificación de HPV -AR. 2. Del total, 178 (60.5%) fueron positivos para VPH-AR. Los pacientes VPH positivos tuvieron un debut sexual a una edad media más temprana que los pacientes VPH negativos (p = 0,019). Los VPH 18 y 16 fueron los más prevalentes.

Prevalencia tipo VPH encontrada en el grupo de estudio en la primera consulta. Identificaron 378 secuencias virales en 178 pacientes VPH positivos, de los cuales 105 tenían infecciones múltiples. Los VPH más frecuentes fueron 16, 18, 39 y 52. Se encontró que 105 (59%) de los pacientes VPH positivos tenían múltiples infecciones por VPH. Los grupos HSIL y normal tuvieron los porcentajes más altos de infecciones múltiples por VPH (62.5% y 62.1%, respectivamente), en comparación con el grupo LSIL (55.4%). No encontraron múltiples infecciones por VPH en el grupo ASCUS. En LSIL, sólo los VPH 16 y 18 mostraron una asociación estadísticamente significativa con infecciones múltiples. Encontraron que el VPH 16 tenía una carga viral más alta en los grupos LSIL y HSIL. Una segunda muestra cervical de 81 pacientes VPH positivas. Identificaron 31 (38.3%) muestras con una infección persistente por VPH, de las cuales 16 (52%) presentaban múltiples tipos de VPH. La infección persistente tenía el mismo tipo de VPH en 18 muestras. Los tipos de VPH más frecuentes en las 31 muestras positivas de VPH de seguimiento fueron 59, 56, 39, 52 y 16.[2]

En un estudio de revisión sistemática del 2019 en Brasil en la revista *Biomarkers* se analizaron pruebas de mRNA de VPH en mujeres que fueron detectadas con NIC 2+ y que fueron sometidas a conización. Hay diferentes técnicas basadas en la identificación del mRNA del VPH, principalmente los oncogenes E6 y E7 de 14 tipos de alto riesgo (16, 18, 31, 33, 39,51, 52, 58, 59, 66 y 68) y para los de bajo riesgo (6, 11, 40, 42, 43 y 44). El objetivo de la revisión sistemática fue evaluar la precisión de los biomarcadores por mRNA HPV, principalmente para identificar NIC 2+ y CaCu en el seguimiento de las pacientes sometidas a cono.[3] La persistencia del VPH después de la conización fue ampliamente variable desde un 13% a los 12 meses y 4% a los 24 meses, y de 0 a 15% en el seguimiento a tres años. La enfermedad residual y recurrencia de lesión de alto grado HSIL después del tratamiento por cono depende de los factores de riesgo como la positividad de los márgenes donde incrementa hasta 95%. Los estudios con mRNA VPH tienen mejor especificidad, 91.5% y los de DNA por PCR tienen mayor sensibilidad 86.7%. Los estudios sugieren que los ensayos de mRNA son herramientas adecuadas de escrutinio en el seguimiento de CaCu de las pacientes sometidas a tratamiento por cono. Principalmente cuando es necesario una alta especificidad. La enfermedad residual y la incidencia en recurrencia de HSIL después del cono depende de la positividad de los márgenes y a una alta carga viral previa al cono y tener más de 50 años.[3]

En un estudio retrospectivo que evalúa el riesgo de recurrencia de la displasia cervical entre mujeres con conización, la Junta de Revisión Institucional del Instituto Nacional del Cáncer de Milán revisó retrospectivamente los registros de todas las mujeres consecutivas que se sometieron a conización, entre 1998 y 2018, en la Unidad de Oncología Ginecológica del Instituto Nacional del Cáncer, Milán, Italia. Los criterios de inclusión fueron: 1) conización por NIC 2+ y 2) edad ≥18 años. En todos los casos se utilizó la misma técnica quirúrgica, que fue la conización láser. Las pacientes fueron evaluadas a los tres meses con márgenes quirúrgicos positivos y a los seis meses márgenes quirúrgicos negativos.[4]

Peña Zúñiga, Lucía Narciza; Romero Hernández, Serafín y Muñoz Cortés, Sergio Bruno. Persistencia, recurrencia, progresión de lesión escamoso intraepitelial de bajo grado (SIL). 2021, 14(2): 23-31

Los pacientes tenían un seguimiento programado cada seis meses que incluía frotis de Papanicolaou, colposcopia y biopsia guiada por colposcopia si estaba clínicamente indicado, durante los primeros dos años y anualmente a partir de entonces. Generalmente, la prueba del VPH se realizó en el primer examen después de la conización en pacientes con infecciones documentadas por VPH. La persistencia de la infección por VPH se define como la persistencia del VPH detectada en el primer examen clínico después de la conización (generalmente a los seis meses).

Persistencia/ recurrencia de NIC 2+ se definió como la presencia de lesión NIC 2+ después del diagnóstico inicial. La persistencia de la displasia cervical se define como el diagnóstico de NIC 2+ en el momento de la primera evaluación post cono. La recurrencia se tiene por lo menos un examen negativo entre el cono y el nuevo diagnóstico de NIC 2+.[4]

Se identificaron retrospectivamente los datos consecutivos de 3,212 pacientes sometidas a conización. La edad media de la población fue de 37.2 (± 10.4) años. Todos los pacientes tenían conización debido al diagnóstico de NIC 2+. Después de un seguimiento medio de 47 (± 22.2) meses, 112 (3.5%) pacientes desarrollaron NIC 2+. Diez (8.9%) y 102 (91.1%) casos se clasificaron como enfermedad persistente y recurrente, respectivamente. El intervalo de tiempo medio entre la conización.[4] Adicionalmente al diagnóstico de VPH de alto riesgo 16-18, la positividad de márgenes y VPH persistente se asociaron con recurrencia de NIC 2+. La presencia de VPH 16 o 18 p significativa de (p 0.001). Otros virus de alto riesgo (p 0.061), coinfecciones: (p 0.001), positividad de los márgenes (p 0.001) prestancia de VPH de alto riesgo (p 0.001). La relación de la persistencia de la infección por VPH: en pacientes con márgenes negativos y sin VPH persistente el riesgo de recurrencia fue de 2% y se incrementa hasta 30% en las pacientes con VPH recurrente. En pacientes con márgenes positivos sin persistencia de VPH el riesgo a desarrollar NIC 2+ fue de 9% y se incrementa hasta 80% si presenta VPH persistente. Se observó que la infección por VPH 16/18 Incrementa el riego para CIN2+ sólo en pacientes jóvenes por debajo de los 25 años (p 0.031).

En un estudio realizado en Italia, en el 2019, se estudió a 182 pacientes VPH positivas que se sometieron a LEEP para tratamiento por NIC 2+, se buscaba la posible correlación entre la aparición de lesiones recurrentes de alto grado y el genotipo viral 16 y otros factores de riesgo como enfermedad residual. Encontrando una tasa de infección persistente por VPH 16 después del LEEP 15.9 y 94% y se produjo dentro de los 18 meses de seguimiento.[7]

DISCUSIÓN

En todo el mundo, los tipos de VPH más prevalentes son los VPH 16, 18 y 52. En México, se encontraron 14 tipos diferentes de VPH-AR, siendo los VPH 16, 18 y 39 los más prevalentes.[2]

Una carga viral alta se ha asociado previamente con el riesgo de infección persistente por VPH. Se encontraron que los pacientes con una infección persistente tenían una carga viral más alta en el momento de la primera recolección de la muestra, un hallazgo que se había informado previamente como factor de riesgo de infección persistente en otros estudios. VPH 16 en el grupo HSIL, LSIL tenía una carga viral significativamente más alta. Si bien las asociaciones entre las lesiones identificadas citológicamente y la carga viral pueden diferir entre los estudios, la carga viral se ha identificado como un factor de riesgo en el desarrollo de CaCu con consistencia en todas las poblaciones. La persistencia de las lesiones por VPH es uno de los factores de riesgo más importantes para la progresión de CaCu y quizás el primero de progresión a lesiones. Los VPH 16, 18, 31, 35, 39, 45, 52, 56 y 59 se asociaron con cargas virales elevadas, mientras que la mayoría de los tipos de VPH-AR se asociaron con múltiples infecciones por VPH. La carga viral del VPH 16 fue mayor en pacientes que tenían LSIL y HSIL. El 54.8% de los pacientes con múltiples infecciones por VPH fueron VPH positivos en la segunda consulta. Se encontró una carga viral más alta en las primeras muestras de consulta de los pacientes que presentaron

una infección por VPH después de seis meses a un año de seguimiento.[2]

En los estudios se encontró que el VPH de alto riesgo 16/18 está relacionado al desarrollo de NIC 2+ y se corroboró la importancia de la infección por VPH persistente como un factor de riesgo para recurrencia, incluso mayor que la positividad de los márgenes. Y se observó un impacto en la infección por VPH de alto riesgo 16/18 en el desarrollo de NIC 2+, únicamente en mujeres jóvenes por debajo de los 25 años. Por eso la vacunación contra VPH juega un papel importante en la reducción de la recurrencia para NIC 2+, incluso después del tratamiento por cono (1.2% vs 6.4% en mujer vacunada vs mujer no vacunada respectivamente).[4]

Es conocido que la mayoría de las infecciones por HPV se acompañan de displasia epitelial simultánea y remiten de manera espontánea bajo vigilancia inmunológica dentro de uno a dos años. No todas las infecciones por VPH requieren tratamiento, por lo que es importante diferenciar el VPH persistente a través de biomarcadores. Lo que se sabe también es que a mayor grado de lesiones intraepiteliales es menor la probabilidad de regresión espontánea. Por eso el enfoque de observar y esperar suele ser adoptado para pacientes con LSIL para determinar si existe regresión o progresión espontánea mientras que para HSIL se trata inmediatamente con medias ablativos físicas o quirúrgicas.[5] De estos tratamientos para la infección por VPH persistente el más conocido es con inmunomoduladores como el imiquimod que aumenta los niveles de citoquinas y activa las células de respuesta inmune e inicia el aclaramiento de las células infectadas por HPV.[5]

También debe mencionarse el ASC-US que es la atipia de células escamosas de significado incierto. Son cambios citológicos sugestivos de lesión escamosa intraepitelial, pero insuficientes para una interpretación definitiva. El tratamiento conservador se aconseja en la joven menor de 25 años, por la baja incidencia de cáncer de cérvix y por la alta regresión de la neoplasia intracervical y por las posibles complicaciones del tratamiento: relación de la conización con el parto pretérmino.[6]

Las lesiones preinvasivas se dan más en la premenopausia con ASC-US, las cervicitis se dan más en la menopausia. Por eso en el manejo de ASC-US la pauta seria diagnóstico por screening, diagnóstico de confirmación a seis meses, tratamiento y monitorización postratamiento. La regresión de ASC-US es en 85.1%, pero con dos citologías repetidas se debe pedir colposcopia. La monitorización con VPH positivo se debe repetir la citología en seis meses y/o colposcopia. Los VPH y el p16 son marcadores muy útiles de progresión de enfermedad a HSIL. Con citología positiva y VPH (+) debe hacerse colposcopia y biopsia.[6]

En estudios se respalda que la persistencia del genotipo 16 se asocia con una mayor tasa de recaída post conización de las lesiones NIC 2+ con respecto a otros genotipos. Lo que nos demuestra que el riesgo de enfermedad residual o recaída no debe pasarse por alto, también cuando los márgenes son negativos, pero existe una infección persistente por VPH. Por eso la importancia de la genotipificación, ya que la infección persistente por VPH 16 debe considerarse un factor de riesgo para el desarrollo de NIC 2/3 residual/ recurrente.[7]

El sistema inmune de la mujer juega un rol importante, así como la presencia de cofactores tales como el tabaquismo, uso de anticonceptivos orales las infecciones genitales por herpes.[8]

Algunos autores mencionan la prevalencia de infección por múltiples tipos VPH en displasia moderada y disminuyen en NIC 2 y NIC 3. Mientras que en NIC 1 la infección se caracteriza por un genotipo. Pero en un estudio realizado en Italia en 2021, con seguimiento de cuatro años se encontró que en NIC 1, 62.1% de los casos tenían infección múltiple y 37.8% un solo genotipo. El 87.1% de los casos remitieron mientras que en 12.9% hubo persistencia. La remisión ocurrió dentro de los primeros 12-18 meses de seguimiento. Del 12.9 de los casos con infección persistente HPV tuvieron una regresión al cabo de 2.5 años. El 19.6% aún persiste hoy en día. El 11.5 % de los tuvieron progresión a NIC 3. Todas las lesiones ocurrieron durante los primeros 36 meses de seguimiento. La presencia del HPV 16 se asoció con un riesgo cinco veces mayor en

Peña Zúñiga, Lucía Narciza; Romero Hernández, Serafín y Muñoz Cortés, Sergio Bruno. Persistencia, recurrencia, progresión de lesión escamoso intraepitelial de bajo grado (SIL). 2021, 14(2): 23-31

desarrollar lesión de alto grado (OR= 4.62)8 Los genotipos más frecuentemente presentes en infecciones persistentes fueron el HPV 16 y 31, mientras que en Estados Unidos son el 16 y 33. Resaltando que el HPV 31 se asoció con el riesgo de NIC 3 en las menores de 25 años. Las posibles explicaciones para la progresión de LSIL a HSIL son: 1) Progresión real, 2) subestimar diagnóstico de HSIL en la biopsia inicial, 3) sobrediagnóstico de HSIL en la biopsia de seguimiento/cono y 4) NIC 3 surgió de NOVO.[8]

Finalmente, se encontró un estudio realizado en 2018 en Shanghai donde se evalúa el DNA HPV, proteína p16 y la HPVL1 proteína de la cápside para predecir HSIL y minimizar el uso innecesario de tratamientos por colposcopia. L1 es la proteína mayor de la cápside del HPV, es la única producida en etapas tempranas en el ciclo en la vida del HPV en la fase productiva. Por lo que es posible detectar la replicación viral del HPV en las células, para predecir progresión o regresión de lesiones cervicales.

La proteína p16 es un inhibidor de la kinasa cyclina dependiente que regula la actividad del ciclo celular. La sobreexpresión de p16 en la displasia cervical se ha demostrado que está asociada con la transformación de la actividad de E7que es una oncoproteína de los HPV de alto riesgo.

La expresión de L1 y P16 está relacionada con la severidad de las lesiones cervicales, lo que puede mejorar el diagnóstico histopatológico de lesiones cervicales precancerosas y pueden ser biomarcadores útiles para predecir la progresión de lesiones cervicales dando la oportunidad de una intervención oportuna y determinar la estrategia de seguimiento.

REFERENCIAS

1. Tao, X., Zhang, H., Zhang, H., Xiao, J., Li, J., Zhou, X., ... y Zhao, C. (2019). Follow-up with histopathology and HPV testing on LSIL cytology in China's largest academic woman's hospital. *Cancer cytopathology*, *127*(4), 258-266.
2. Oyervides-Muñoz, M. A., Pérez-Maya, A. A., Sánchez-Domínguez, C. N., Berlanga-Garza, A., Antonio-Macedo, M., Valdéz-Chapa, L. D., ... y Garza-Rodríguez, M. L. (2020). Multiple HPV infections and viral load association in persistent cervical lesions in Mexican women. *Viruses*, *12*(4), 380.
3. Macedo, A. C. L., Borba, C. D. L. M., Bavaresco, D. V., Colonetti, T., Grande, A. J., y Rosa, M. I. D. (2019). Accuracy of mRNA HPV tests as a predictor of recurrence of precursor lesions and cervical cancer after conization: a systematic review and meta-analysis. *Biomarkers in medicine*, *13*(6), 497-506.
4. Bogani, G., Pinelli, C., Chiappa, V., Martinelli, F., Lopez, S., Ditto, A., y Raspagliesi, F. (2020). Age-specific predictors of cervical dysplasia recurrence after primary conization: analysis of 3,212 women. *Journal of Gynecologic Oncology*, *31*(5).
5. Liu,Y., Li, H., Pi,R., Yano,Y., Zhao, X., y Qi, X., (2019). Currrent strategies. Against persistent human papillomavirus infection. *International Journal of Oncology*, 55(3), 570-584.
6. López-Olmos, J. (2019). Atipias de células escamosas de significado incierto (ASCUS) y lesión escamosa intraepitelial de bajo grado (LSIL). Control citológico evolutivo a 3 meses. Resultados. *Clínica e Investigación en Ginecología y Obstetricia*, *46*(3), 107-114.
7. Bruno, M. T., Cassaro, N., Garofalo, S., y Boemi, S. (2019) HPV 16 persistent infection and recurrente disease, after LEEP. *Virology Journal*, 16(1), 1-4.
8. Bruno, M. T. Cassaro, N., Bica, F., y Boemi, S. (2021) Progression of CIN 1/ LSIL HPV Persistente of the Cervix: Actual Progression or CIN3 Coexistence, *Infectious Diseases in Obstetrics and Gynecology*, 2021.
9. Hu, H., Zhao, J., Yu, W., Zhao, J., Wang, Z., Jin, L., y Li, F. (2019). Human papillomavirus DNA, HPVL1 Caspio proteinas and p16 INK4a protein as markers to predict cervical lesion Progression. *Archives of Gynecology and obstetrics*, 229(1), 141- 149.

Manejo conservador de las lesiones de alto grado NIC-2/NIC-3 en mujeres en edad fértil

Karla Isabel Velázquez Méndez[1], Germán Barrientos Vargas[2], Kathy Flores Barrios[3], Sergio Bruno Muñoz Cortés[4]

RESUMEN

OBJETIVO. Evaluar el manejo de las lesiones premalignas del cérvix de alto grado NIC 2 y NIC 3 en pacientes en edad fértil y nuligestas. En la actualidad, es posible realizar procedimientos como son la excisión cervical con asa diatérmica (LEEP) o un procedimiento menos agresivo como la excisión de la zona de transformación con asa de diatermia (LLETZ).[6,8] En relación con la repercusión de los resultados obstétricos, los tratamientos excisionales podrían tener un impacto negativo en futuros embarazos, con una mayor incidencia de parto pretérmino y otras complicaciones. El riesgo de parto pretérmino y de mortalidad perinatal varía según el tipo de procedimiento cervical, y en el caso de procedimientos excisionales, de la cantidad de tejido extirpado.[6] La aplicación de cualquier tratamiento sobre el cérvix puede tener consecuencias sobre un embarazo posterior. Dado el retraso de la edad materna en el primer embarazo y el aumento de la prevalencia de lesiones cervicales premalignas resulta imprescindible realizar un manejo conservador en estas pacientes limitando el uso de tratamientos excisionales.[9] **MÉTODOS**. Se llevó a cabo un estudio retrospectivo, descriptivo, transversal en artículos de revisión para evaluar el manejo de las lesiones cervicales de alto grado NIC 2 y NIC 3, en pacientes nuligestas a fin de preservar la fertilidad. Se incluyen artículos publicados entre los años 2018 a 2021. Se evaluaron los títulos y resúmenes para lograr la inclusión de los mismos. Se incluyen nueve artículos obtenidos en PubMed, Embase y Elsevier.

Palabras clave: lesión cervical neoplásica, fertilidad, lesión escamosa cervical, regresión espontánea, tratamiento conservador

ABSTRACT

OBJECTIVE. To evaluate the management of high-grade CIN 2 and CIN 3 premalignant cervical lesions in patients of childbearing age and nulli-pains. Currently, it is possible to perform procedures such as cervical excision with a diathermic loop (LEEP) or a less aggressive procedure such as excision of the transformation zone with a diathermy loop (LLETZ).[6,8] Regarding the impact of obstetric results, excisional treatments could have a negative impact on future pregnancies, with a higher incidence of preterm delivery and other complications. The risk of preterm delivery and perinatal mortality varies depending on the type of cervical procedure, and in the case of excisional procedures, on the amount of tissue removed.[6] The application of any treatment on the cervix can have consequences on a subsequent pregnancy. Given the delay in maternal age in the first pregnancy and the increased prevalence of premalignant cervical lesions, it is essential to carry out conservative management in these patients, limiting the use of excisional treatments.[9] Methods: a retrospective, descriptive, cross-sectional study was carried out in review articles to evaluate the management of high-grade cervical lesions CIN 2 and CIN 3, in nulligraphic patients in order to preserve fertility. Articles published between the years 2018 to 2021 are included. The titles and abstracts were evaluated to achieve their inclusion 9 articles obtained from PubMed, Embase and Elsevier are included.

Key words: neoplastic cervical lesion, fertility, cervical squamous lesion, spontaneous regression, conservative treatment

[1] UMAE 48 del Instituto Mexicano del Seguro Social, León, Gto.; [2] Primer Secretario Propietario de COMEGIC; [3] Coordinadora Académica COMEGIC; [4] Coordinador de la Clínica de Colposcopia, Hospital General, SS. Correspondencia: velazquez_karla@yahoo.com.mx.

Velázquez Méndez, Karla Isabel; Barrientos Vargas, Germán; Flores Barrios, Kathy y Muñoz Cortés, Sergio Bruno.
Manejo conservador de las lesiones de alto grado NIC-2/NIC-3 en mujeres de edad fértil. 2021, 14(2): 32-37

ANTECEDENTES

El cáncer de cuello uterino (CaCu) es la principal causa de muerte por cáncer en mujeres en edad fértil en los países en desarrollo. Aproximadamente se presentan 120 mil nuevos casos por año en América Latina; en México se presentan entre 4,000 y 6,000 casos nuevos al año, y al día fallecen entre 11 y 13 pacientes. Una de cada 10 muertes por cáncer en mujeres en México se debe a cáncer de cuello uterino (Centro Nacional de Equidad de Género y Salud Reproductiva, 21 de julio del 2017). Se calculó que para el 2017 presentaron cáncer más de un millón de mujeres. La mayoría de ellas sin acceso a diagnóstico ni tratamiento oportunos. Según la Organización Mundial de la Salud (OMS), las mujeres en edad fértil se encuentran en un rango entre 15 a 44 años, incluyendo a adolescentes y mujeres adultas. Al mismo tiempo son las mujeres las que tienen menor acceso a servicios de diagnóstico y tratamiento.[1]

El Virus de Papiloma Humano (VPH) se transmite por contacto sexual calculándose que 50% de la población mundial se encuentra con una infección por el mismo. La mayoría de las infecciones por VPH son de corta duración, pero algunas se volverán persistentes y pueden originar CaCu.[1] Debido a la naturaleza de la infección por vía sexual, son las mujeres en edad fértil, a partir de la adolescencia y hasta la menopausia, las que presentan esta entidad nosológica en mayor proporción.

Las alteraciones histopatológicas del tejido cervical precursoras del cáncer del cuello uterino son nombradas lesiones intraepiteliales, las cuales se caracterizan por modificaciones de la maduración y anomalías nucleares y se han subdividido en tres grandes grados según su extensión y gravedad, I, II y III. Se llaman lesiones intraepiteliales escamosas de bajo grado (LIEBG) si la displasia se encuentra confinada en el tercio inferior del epitelio NIC 1; si implica dos tercios inferiores se denomina lesión intraepitelial escamosa de alto grado (LIEAG) NIC 2 y si las anomalías nucleares afectan a más de dos tercios está en presencia de una NIC 3.

La citología, colposcopia y biopsia son estudios complementarios para las pacientes con patología del cérvix.

La persistencia del virus en el epitelio cervical es el factor más importante de riesgo de desarrollo de lesiones displásicas y de cáncer de cuello. Los factores que influyen en la persistencia del virus son cofactores virales, genéticos y relacionados con la idiosincrasia de cada paciente y medioambientales.[1] La infección de VPH (IVPH) de los subtipos llamados oncogénicos, juega un papel relevante en la aparición de las lesiones intraepiteliales y su posible evolución a cáncer invasor.

Se consideran factores de riesgo para presentar IVPH, el número de parejas sexuales, la coinfección con otros organismos de transmisión sexual como *chlamydia trachomatis*. Los riesgos independientes incluyen el uso prolongado de anticonceptivos orales (AO), multiparidad y consumo de tabaco.[5] El origen racial y geográfico tienen un alto impacto en la incidencia y mortalidad.

Sin embargo, NIC I y NIC II tienen regresión de manera frecuente y raramente progresan hacia cáncer. Algunas pacientes que no han presentado gestación o aquellas que desean preservar una función reproductiva óptima, serán candidatas al manejo conservador, posterior a una minuciosa revisión cito-colpo-histológica, para minimizar el sobretratamiento y/o aumento del riesgo de complicaciones obstétricas posteriores.[2] Debido a esto, se llevó a cabo la revisión

del manejo conservador en lesiones intraepiteliales NIC 2. Se descartan las pacientes o los estudios en que se incluyan diagnósticos de cáncer. Se indagó intencionadamente con estudios de co-test a aquellas que fueron positivas a VPH, así como la persistencia de éste.[5]

Tanto a NIC 2 como NIC 3 se les ofrece tratamiento con excisión local del cérvix, lo cual ha probado efectividad. Sin embargo, este tratamiento incrementa el riesgo de parto pretérmino o pérdidas gestacionales en el segundo trimestre. Debido a que muchas de las pacientes con este diagnóstico se encuentran en rangos de edad en donde no han presentado embarazos aún, es importante evitar el sobretratamiento.[3]

Debido a que se tiene una alta probabilidad de regresión de NIC 2 añadiéndose la morbilidad asociada al tratamiento, se ha optado por la adopción de estrategias de tratamientos conservadores en adolescentes y mujeres jóvenes.

- OBJETIVO DE LA REVISIÓN: ANÁLISIS DEL MANEJO DE LAS LESIONES NIC 2 Y NIC 3 EN PACIENTES NULIPARAS EN ARTÍCULOS DESDE EL AÑO 2018-2021.
- FUENTES DE INVESTIGACIÓN Y MÉTODOS DE BÚSQUEDA: artículos de publicación de revistas indexadas y no indexadas, registros de ensayos clínicos, presentaciones en congresos de la especialidad y otras fuentes, etc. Por razones de logística se recurrirá a bases de datos como Medline, Servicio de Información Científica y Tecnológica del Conacyt, Embase, Pub Med y Up to date.

MATERIAL Y MÉTODOS

Estudio descriptivo, retrospectivo que incluyó la revisión de 10 artículos relacionados con el tratamiento de lesiones cervicales NIC I, II y III, de los cuales se incluyeron cinco de artículos relacionados específicamente con el manejo conservador de dichas lesiones en pacientes jóvenes en edad fértil. Títulos y resúmenes fueron evaluados para su inclusión. Se revisaron análisis de cohortes en mujeres jóvenes inicialmente tratadas con manejo conservador. Las conclusiones finales en estas mujeres fueron: cáncer, sometidas a tratamiento, regreso al tamizaje de rutina, lesión de alto grado persistente o persistencia de la lesión de bajo grado. Se realizaron pruebas de detección con citología, colposcopia y detección de VPHar.

Se incluyen estudios que reportan los resultados de mujeres con el diagnóstico histopatológico de NIC 2 sin tratamiento previo.[3]

Se excluyeron pacientes con historia de embarazo, positivas a VIH.[3]

Se estudiaron los resultados de las lesiones hacia regresión (NIC o menos), persistencia (NIC 2) y progresión (NIC 3 o peor). Los estudios abarcan periodos de tiempo hasta de 60 meses. Dentro de los tipos de VPHar se incluyeron los tipos 16 y/o 18.[3]

Se incluyen rangos de edad entre 18 y 44 años, debido a que es el rango en donde se desea conservar la fertilidad.

Se incluyen en total ocho estudios aleatorizados, 11 estudios en meta-análisis, así como 41 estudios de cohortes.

RESULTADOS Y CONCLUSIONES

Se identificaron 25 estudios potenciales de análisis. 10 cumplieron con los criterios de inclusión.

En cuanto al tiempo de vigilancia de las pacientes se tuvo una media de 16 meses.[3] El estudio con mayor número de pacientes incluye un grupo de 924, las cuales fueron seguidas durante 12 meses. Se realizó análisis estadístico de los mismos específicos para cada estudio.

Se incluyen pacientes en rangos de edad entre 18 y 44 años, del año 2014-2017.

En términos de porcentaje, aproximadamente 19% de los estudios presentaron una progresión a NIC 3 o peor en términos citológicos, colposcópicos o histológicos. Aproximadamente 69% presentaron regresión y 16% se clasificaron como lesiones persistentes (figura 1).

Velázquez Méndez, Karla Isabel; Barrientos Vargas, Germán; Flores Barrios, Kathy y Muñoz Cortés, Sergio Bruno.
Manejo conservador de las lesiones de alto grado NIC-2/NIC-3 en mujeres de edad fértil. 2021, 14(2): 32-37

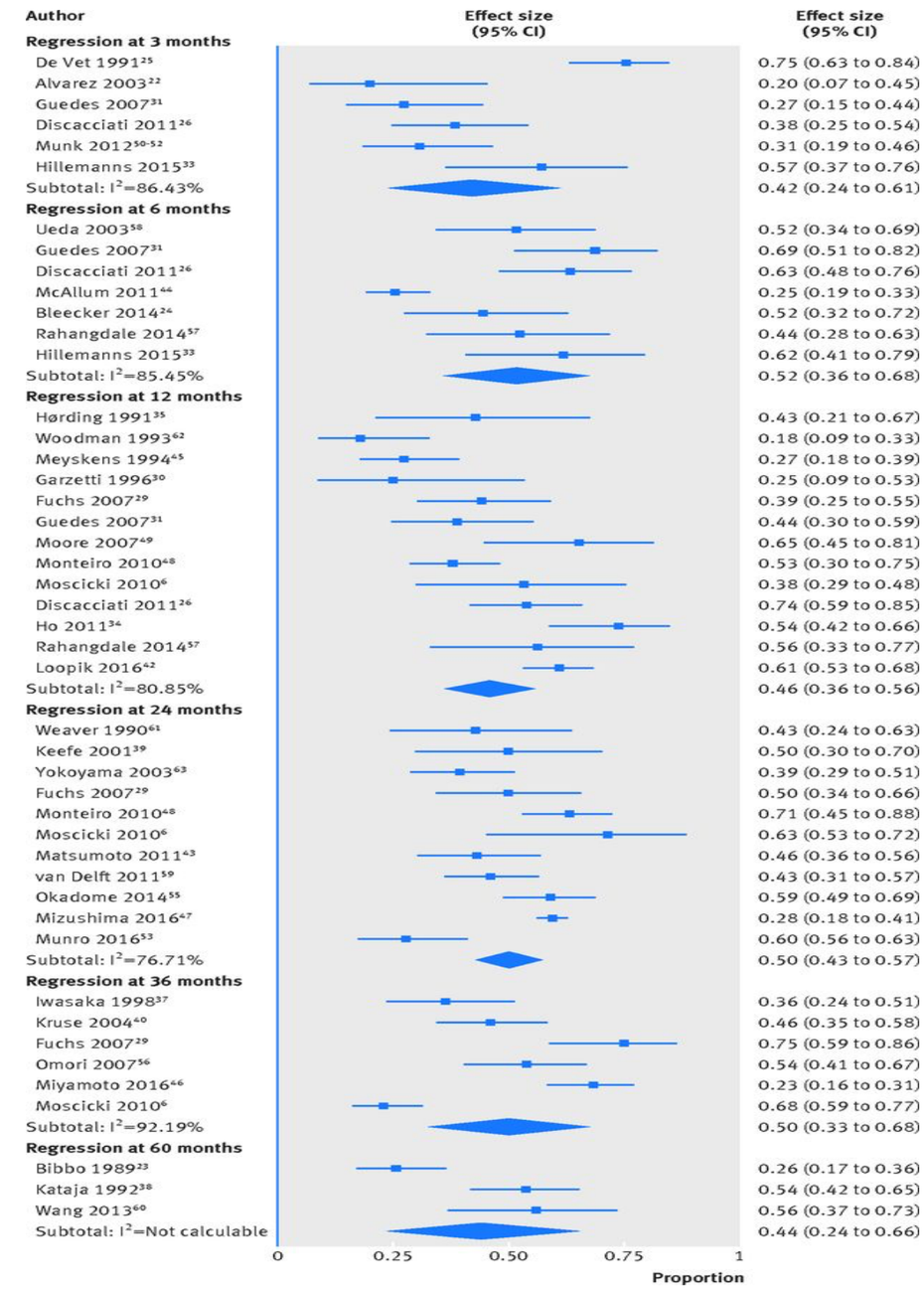

Fig. 1 Tabla de porcentajes

Sólo dos de estos estudios utilizaron biomarcadores p16 y Ki67 para predecir progresión, encontrándose que p16 tiene mayor sensibilidad y menor especificidad para diagnosticar NIC2 o su progresión. [8]

Posterior a la revisión de la bibliografía incluida se encontró que las lesiones de bajo grado (NIC 1 o LIEBG) son diagnósticos histopatológicos de replicación viral benigna y podrían manejarse conservadoramente, sin embargo, NIC 3 (LIEAG) se reconocen como lesiones precursoras preinvasores con un potencial de progresión a cáncer. El curso clínico y desarrollo biológico de NIC 2 aún no es conocido totalmente.[3]

DISCUSIÓN

La revisión sistemática tanto de los índices de regresión, progresión y persistencia, así como el apego al tratamiento y seguimiento de estas pacientes mostró que:

La neoplasia intraepitelial cervical grado 2 (NIC 2) presenta frecuentemente regresión, tiene un crecimiento lento y raramente progresa hacia cáncer. Algunas pacientes optan por el manejo conservador (después de la revisión por citología y colposcopia) para minimizar el sobretratamiento y el incremento de los riesgos para complicaciones obstétricas. No se encontraron cánceres después de pruebas negativas de co-test de seguimiento.

Los resultados muestran que la vigilancia activa (esto es, con citologías en intervalos de seis meses a dos años) es justificable en pacientes no tratadas anteriormente en el diagnóstico de NIC 2, confirmada con estudios de citología e histopatología (a través de biopsias) y colposcopia, especialmente en mujeres jóvenes.[3]

Aproximadamente 50% de las pacientes permanecen sin progresión de la NIC 2 por dos años o más, observadas con colposcopia, el riesgo es especialmente bajo en mujeres con diagnóstico negativo para VPH ar (16/18) y aun las que son positivas la regresión alcanza hasta 30-55% después de dos años. Se encontró una adherencia a la vigilancia de 90%. Hasta un rango de 17% de las lesiones desarrollarán progresión hacia NIC 3 o ASC-H. El mayor porcentaje de progresión fue en mujeres mayores de 40 años.

Sin embargo, es necesario realizar más estudios para determinar cuál es el mejor seguimiento con un co-test negativo para mujeres que inicialmente presentaron el diagnóstico de NIC 2.[2] Debido a la heterogeneidad de los estudios analizados, se presenta un rango de sesgo hacia la progresión como consecuencia de un posible subdiagnóstico de las lesiones clasificadas como NIC1 o NIC2.[3]

Los beneficios de una vigilancia activa comparada con tratamiento deben evaluarse en cuanto a los riesgos encontrados. La posibilidad de dejar de diagnosticar una enfermedad glandular o invasiva y el riesgo de progresión es relativamente bajo. La vigilancia activa debe ofrecerse a las pacientes quienes se puedan beneficiar de ella. Debe tomarse en cuenta la edad de la paciente, sus preferencias de tratamiento, el deseo de embarazo a futuro, así como los hallazgos clínicos.[3] Los beneficios de una regresión espontánea y el impacto menor para un embarazo futuro deben compararse con el riesgo de poca o nula adherencia al seguimiento, el riesgo de invasión y los costos monetarios de consultas repetitivas. También debe considerarse el subdiagnóstico o sobrediagnóstico de las lesiones NIC 2 y que pueden afectar el desenlace en progresión.

La observación cuidadosa del NIC 2 puede ser un manejo adecuado en mujeres jóvenes, pero se sugiere una vigilancia a largo plazo para evaluar el riesgo de recurrencia o incluso progresión.

El curso clínico de NIC2 aún no está bien establecido. Deben realizarse procedimientos diagnósticos que incluyan citología y biopsia dirigida con colposcopia. Algunos estudios sugieren que la progresión espontánea puede ser alta, especialmente en mujeres jóvenes en edad reproductiva haciendo necesarios tratamientos que pongan énfasis en la idea de embarazos a futuro.

Aproximadamente 50% de los casos de NIC 2 tendrán regresión espontánea y 18% progresarán a NIC3 o peor en dos años de seguimiento, especialmente en mujeres menores de 30 años. [6]

Velázquez Méndez, Karla Isabel; Barrientos Vargas, Germán; Flores Barrios, Kathy y Muñoz Cortés, Sergio Bruno.
Manejo conservador de las lesiones de alto grado NIC-2/NIC-3 en mujeres de edad fértil. 2021, 14(2): 32-37

CONCLUSIONES

Se concluyó en estos estudios que un gran número de estas pacientes jóvenes y bajo manejo conservador tuvieron un lapso prolongado, sin secuelas por la NIC ni empeoramiento del diagnóstico a NIC 3. Sin embargo, es necesario realizar más estudios sobre el manejo conservador, especialmente en mujeres en edad fértil y nulíparas.

REFERENCIAS

1. Sousa K., Colmenares E. Resultados de cito-colpo-histología en lesiones del cuello uterino en pacientes en edad fertilidad de la consulta ginecológica del Centro Materno pediátrico Zulia, 2015-2016. Maracaibo, Venezuela. *Archivos Venezolanos de Farmacología y Terapéutica*. Vol. 38, Núm. 6, 2019.
2. Silver M., *et al.* Clinical outcomes after conservative management sof cervical intraepithelial neoplasia grado 2 (cin2) in women ages 21-39 year. *Cancer Prevention Research.* 2018.
3. Tainio k., *et al*. Clinical course of untread cervical intraepithelial neoplasia grade 2 under active surveillance: systematic review and meta-analysis, *BJM*, 2019, feb 27; 360.
4. Skorstengaard m., *et al*. Conservative management of women with cervical intraepithelial neoplasia grade 2 in denmark: cohort study. *BJOG*. Dec. 2019-p. 728-736.
5. Melnikow j., *et al.* Screening for cervical cancer with high-risk human papillomavirus testing: a systematic evidence rewiew for the U. S. preventive services task force. *Evidence Synthesis*. Núm. 158. 2018.
6. Godfrey Mal., *et al.* Conservative management of cervical intraepithelial neoplasia grade 2 (cin2) in women under 30 years of age: a cohort study. *European Journal of Obstetrics and Gynecology and Reproductive Biology*. Vol. 228, sept. 2018. p. 267-273.
7. Maroto Mt., *et al.*, Implicaciones obstétricas de los tratamientos escisionales de cérvix por lesiones premalignas. *Clin Invest Gin Obst*. 2018; 45(4): 147-150.
8. Bruno Mt., *et al.* Conservative mangement of cin2 p16 positive lesions in women with multiple hpv infection. *Bmc Infections Diseases* (2020) 20:801.
9. Wang x., *et al.* Necessity for subsequent surgery in women of child-bearing age with positive margins after conization. *Bmc Women´S Health* (2021) 21:191.
10. Kim M., *et al.* Do fertile women have an inferior treatment for high-grade precancerous lesions? *Journal of Obstetrics and Gynaecology Research* / Vol. 44, Núm. 4, p. 772-777.

Síndrome genitourinario de la menopausia: actualización en diagnóstico y tratamiento

Manuel Enrique Romero Piña[1], Gerardo Andrés Alba Jasso[2], Lorena Patricia Ferrer Arreola[3], Víctor Manuel Vargas Hernández[4]

RESUMEN

ANTECEDENTES. El síndrome genitourinario de la menopausia es una condición clínica crónica y progresiva; asociada a la disminución de estrógenos. Afecta a 84% de las mujeres en este grupo de edad. El objetivo de este artículo es aumentar el conocimiento actual y la comprensión, para que los profesionales de la salud puedan impactar en la calidad de vida de las pacientes que lo padecen. **MATERIAL Y MÉTODOS.** Se realizó una revisión narrativa de la literatura; a través de plataformas digitales de PubMed, Medline y Google Scholar de artículos realizados de 2014 a 2021, escritos en inglés y español. **RESULTADOS.** El diagnóstico del síndrome es clínico y las pruebas de laboratorio son generalmente innecesarias. Los objetivos terapéuticos son: mejoría de los síntomas, restauración de los cambios anatómicos vulvovaginales, la fisiología urogenital y recuperar la función sexual. Las opciones de tratamiento incluyen, además de la terapia hormonal local y sistémica, cambios de estilo de vida y tratamientos no hormonales basados principalmente sobre el uso de humectantes y lubricantes. **DISCUSIÓN.** Existen grandes dificultades para identificar los cambios asociados a la atrofia, falta de estandarización en los métodos diagnósticos objetivos y subjetivos, dificultad en la comunicación médico-paciente, así como reconocimiento de la sintomatología por la mujer. Lo cual retrasa el diagnóstico e impacta directamente en la calidad de vida. Por lo que la actualización y estandarización sobre los métodos diagnósticos y tratamiento médico oportuno son esenciales para limitar la progresión de los cambios atróficos.

Palabras clave: síndrome genitourinario de la menopausia, atrofia vulvovaginal, hipoestrogenismo, dispareunia, disfunción sexual, terapia vaginal con estrógenos, lubricantes vaginales y humectantes

ABSTRACT

BACKGROUND. The genitourinary syndrome of menopause is a chronic and progressive clinical condition; associated with decreased estrogens. It affects 84% of women in this age group. The objective of this article is to increase current knowledge and understanding, so that health professionals can impact the quality of life of patients who suffer from it. **MATERIAL AND METHODS.** A narrative review of the literature was carried out; Through the digital platforms of PubMed, MEDLINE and Google Scholar of articles written from 2014 to 2021 written in English and Spanish. **RESULTS.** The diagnosis of the syndrome is clinical and laboratory tests are generally unnecessary. The therapeutic objectives are: improvement of symptoms, restoration of vulvovaginal anatomical changes, urogenital physiology and recovery of sexual function. Treatment options include, in addition to local and systemic hormone therapy, lifestyle changes and non-hormonal treatments based primarily on the use of moisturizers and lubricants. **DISCUSSION.** There are great difficulties in identifying the changes associated with atrophy, lack of standardization in objective and subjective diagnostic methods, difficulty in doctor-patient communication, as well as recognition of symptoms by women. Which delays the diagnosis and directly impacts the quality of life. Therefore, updating and standardization on diagnostic methods and timely medical treatment are essential to limit the progression of atrophic changes.

Keys words: syndrome of menopause, vulvovaginal atrophy, hypoestrogenism, dyspareunia, sexual dysfunction, vaginal estrogen therapy, vaginal lubricants and moisturizers

[1] Hospital Comunitario San Felipe, Gto.; [2] Hospital Juárez de México; [3] Ex Directora de Salud Reproductiva, IMSS; [4] Presidente Colegio Mexicano de Ginecólogos Oncólogos.

Correspondencia: Manuelrp_87@hotmail.com.

Romero Piña, Manuel Enrique; Alba Jasso, Gerardo Andrés; Ferrer Arreola, Lorena Patricia y Vargas Hernández, Víctor Manuel.
Síndrome genitourinario de la menopausia: actualización en diagnóstico y tratamiento. 2021, 14(2): 38-45

ANTECEDENTES

A medida que aumenta la esperanza de vida, las mujeres pasan más años en menopausia. Todos los sistemas de órganos se ven afectados por el envejecimiento, incluido el tracto urogenital.[1]

La atrofia vulvovaginal se definía como la involución crónica y progresiva de los tejidos de la vulva y vagina, consecuencia de la pérdida de estrógenos durante la menopausia. Este concepto se modificó en 2014 por la International Society for the Study of Women´s Sexual Health (ISSWSH) y la North American Menopause Society (NAMS), por una nueva y más amplia definición, el síndrome genitourinario de la menopausia, afectando a 84% de las mujeres en ese grupo de edad.[1,2]

La deficiencia de estrógenos implica cambios en labios, introito, clítoris, vagina, uretra y vejiga. Esta condición médica incluye síntomas genitales de irritación, sequedad y ardor; síntomas urinarios de urgencia, disuria e infecciones del tracto urinario recurrentes; y síntomas sexuales de dolor y sequedad.[3]

El diagnóstico se basa en la presencia de al menos dos síntomas o de un signo y un síntoma, que sean considerados como molestos y que se asocien a la menopausia y no se deban a otra causa.[4] Sin embargo, a pesar de las molestias y el deterioro de la calidad de vida, está subdiagnosticado y subtratado. Las causas principales de la falta de diagnóstico son el fallo en la comunicación entre médico y paciente, y el desconocimiento del síndrome genitourinario de la menopausia por las mujeres.[3,4]

La meta terapéutica es el alivio de los síntomas. Las opciones de tratamiento incluyen, además de la terapia hormonal local y sistémica, cambios en el estilo de vida y tratamientos no hormonales basados principalmente sobre el uso de humectantes y lubricantes.[5]

El objetivo de este artículo es aumentar el conocimiento actual y la comprensión del síndrome genitourinario de la menopausia, para que los profesionales de la salud puedan impactar en la calidad de vida de las mujeres que lo padecen.

MATERIAL Y MÉTODOS

Se realizó una revisión narrativa de la literatura. La búsqueda de información se llevó a cabo a través de plataformas digitales de PubMed, Medline y Google Scholar, empleando los términos síndrome genitourinario, atrofia vaginal, atrofia urogenital y vaginitis atrófica.

Criterio de elegibilidad

Los criterios de inclusión fueron artículos de revisión, ensayos clínicos controlados y aleatorizados, realizados entre 2014 y 2021, escritos en inglés y español. Se excluyeron los estudios realizados antes de 2014, en otros idiomas, además del inglés y español. Se revisaron resúmenes para aplicar criterios de inclusión y exclusión

Extracción de datos

De los artículos seleccionados, se obtuvo el título, los autores, apellidos, año de publicación, antecedentes, descripción de la enfermedad y tratamiento.

RESULTADOS

El tracto urinario inferior y genital comparten un origen embriológico en mujeres, con uretra, vejiga trígono, vestíbulo vulvar y la vagina superior, todos derivados del mismo tejido del seno urogenital primitivo rico en receptores de estrógenos. La vulva también se deriva del

Romero Piña, Manuel Enrique; Alba Jasso, Gerardo Andrés; Ferrer Arreola, Lorena Patricia y Vargas Hernández, Víctor Manuel.
Síndrome genitourinario de la menopausia: actualización en diagnóstico y tratamiento. 2021, 14(2): 38-45

tejido del seno urogenital, pero el epitelio de los labios mayores es de origen ectodérmico.[6]

El estrógeno es una hormona vasoactiva que aumenta el flujo sanguíneo. La lubricación vaginal es causada por líquido trasudación de los vasos sanguíneos, y de las glándulas endocervicales y de Bartholini.[2,6]

Los receptores de estrógeno activados también fomentan la proliferación epitelial con una capa redundante de tejido muscular liso, la formación de arrugas ayuda a expandir la capacidad, distensibilidad y lubricación de la vagina durante la estimulación sexual.[6]

En síntesis, el déficit de estradiol (forma primaria de los estrógenos producidos por la mujer), representa un papel esencial en el mantenimiento de la elasticidad y la salud de los tejidos genitourinarios.[2]

El hipoestrogenismo, causa que estos prolubricantes y las funciones proelásticas se pierden debido a disminución del contenido de colágeno, elastina y ácido hialurónico; lo cual genera un epitelio adelgazado y una proliferación alterada del músculo liso, lo que predispone a la irritación y trauma sexual; así como también las alteraciones de la microbiota y los lactobacilos modifica el pH vaginal de un medio ácido 3.5-4.5, a uno alcalino >5 condicionando infección vaginal y del tracto urinario.[6]

La menopausia un evento normal de la mediana edad asociado con una función disminuida de los ovarios que da como resultado niveles más bajos de esteroides sexuales. También puede ser inducida por extirpación quirúrgica o daño permanente a los ovarios por tratamientos contra el cáncer. Las mujeres experimentan cambios causados por una disminución de estrógenos y otras hormonas y los efectos del envejecimiento.[7,8]

Los síntomas urogenitales afectan, en algún momento, a casi 50% de las mujeres entre los 55 a 85 años. No todas las mujeres posmenopáusicas informan de síntomas, sin embargo, del 10 al 40% presentan síntomas, de las cuales, únicamente 25% lo comenta a su médico, motivo por el cual sólo un bajo porcentaje recibe terapia.[2]

El porcentaje de mujeres posmenopáusicas que presentan alteraciones por examen es entre 67 y 98%, mientras que la prevalencia de pacientes con síntomas es de alrededor de 50%. En *The Vaginal Health: Insights*, 45% de las mujeres posmenopáusicas informó haber experimentado síntomas vaginales, pero sólo 4% fueron capaz de identificarlos como relacionados con la menopausia o cambios hormonales. Sólo 32% buscó la ayuda de un ginecólogo, esto debido a vergüenza, creencia de que los síntomas eran una parte normal de envejecimiento y no se podía hacer nada, y la creencia de que el tema fue inapropiado discutir con su médico.[8]

En un estudio poblacional longitudinal de 438 mujeres en Australia, la prevalencia de sequedad vaginal aumentó con la etapa de la menopausia. En la perimenopausia temprana, la prevalencia fue de 4%, aumentando a 25% un año después de la menopausia y a 47% tres años después de ésta.[7]

El síndrome genitourinario de la menopausia es un conjunto de síntomas y signos asociados con una disminución de los esteroides sexuales que implican cambios en los labios mayores, labios menores, clítoris, vestíbulo, introito, vagina, uretra y vejiga. Lo cual genera problemas de sequedad genital, ardor e irritación; problemas sexuales como falta de lubricación, malestar, dolor, y función deteriorada; y síntomas urinarios de urgencia, disuria e infecciones urinarias recurrentes. Es una afección crónica y progresiva que afecta hasta en 50% a las mujeres menopáusicas y es poco probable que mejore sin tratamiento (tabla 1).[1,2,7,8]

La frecuencia y la urgencia urinaria es frecuente; la incontinencia ocurre en 15 a 35% de las mujeres mayores de 60 años. Las infecciones urinarias recurrentes pueden afectar de 5 a 17% de las pacientes posmenopáusicas; la bacteriuria asintomática es atribuible en parte a un aumento del volumen residual y reducción del flujo de orina que impiden la eliminación de bacterias en 20%. Falta de conocimiento de la asociación entre infecciones del tracto urinario recurrentes y síndrome genitourinario de la menopausia puede resultar en múltiples cursos de terapia con antibióticos, profilaxis con antibióticos y patrones alterados de resistencia a los fármacos antimicrobianos.[7]

Romero Piña, Manuel Enrique; Alba Jasso, Gerardo Andrés; Ferrer Arreola, Lorena Patricia y Vargas Hernández, Víctor Manuel.
Síndrome genitourinario de la menopausia: actualización en diagnóstico y tratamiento. 2021, 14(2): 38-45

Tabla 1. Manifestaciones genitales, urológicas y sexuales externas del síndrome genitourinario de la menopausia

Genitales externos		Urológicos		Sexuales
Signos y síntomas	**Complicaciones**	**Signos síntomas**	**Complicaciones**	**Signos y síntomas**
Dolor y presión vaginal / pélvica Sequedad Irritación / ardor Sensibilidad Prurito vulvar Disminución de la turgencia y elasticidad Dolor suprapúbico Leucorrea Equimosis Eritema Adelgazamiento / encanecimiento del vello púbico Adelgazamiento / palidez del epitelio vaginal Membrana mucosa vaginal pálida Fusión de labios menores Contracción labial Parches leucoplásicos en la mucosa vaginal Presencia de petequias Menos arrugas vaginales Mayor friabilidad vaginal	Atrofia labial Atrofia y lesiones vulvares Atrofia de las glándulas de Bartholin Retracción intravaginal de la uretra PH alcalino (5e7) Reducción de las secreciones vaginales y cervicales. Prolapso de órganos pélvicos Prolapso de la bóveda vaginal Estenosis y acortamiento vaginal Estenosis introital	Frecuencia Urgencia Goteo posmiccional Nocturia Incontinencia de esfuerzo / urgencia Disuria Hematuria Infección recurrente del tracto urinario	Isquemia del trígono vesical Estenosis del meato Cistocele y rectocele Prolapso uretral Atrofia uretral Retracción del meato uretral dentro de la vagina asociada con micción vaginal Prolapso uterino Pólipo o carúncula uretral	Pérdida de libido Pérdida de excitación Falta de lubricación Dispareunia Disorgasmia Dolor pélvico Sangrado o manchado durante las relaciones sexuales
Gandhi. Genitourinary syndrome of menopause. Am J Obstet Gynecol 2016				

El diagnóstico del síndrome genitourinario de la menopausia es clínico y las pruebas de laboratorio son generalmente innecesarias. Se basa en la presencia de al menos dos síntomas o de un signo y un síntoma, que sean considerados como molestos y que se asocien a la menopausia y no se deban a otra causa. Aunque algunas mujeres con afección leve permanecen asintomáticas, muchas también informan síntomas. Para algunas, éstos pueden ser graves, suficiente para evitar la actividad sexual con penetración y causar incomodidad.[2,9]

Un examen pélvico puede ser útil para excluir otras afecciones vulvares y vaginales que pueden presentarse con síntomas similares, incluidos los irritantes, infecciosos, o vaginitis inflamatoria, dermatosis y neoplasia.[9]

TRATAMIENTO

Los objetivos de la terapéutica son: a) lograr la mejoría de los síntomas, b) la restauración de los cambios anatómicos vulvovaginales, c) restaurar la fisiología urogenital y d) recuperar la función sexual. La terapia debe ser precoz, etiológica, permanente y asociada, para incluir el tratamiento individualizado de las afecciones inflamatorias o infecciosas subyacentes.[2]

Las opciones de tratamiento incluyen, además de la terapia hormonal local y sistémica, cambios de estilo de vida y tratamientos no hormonales basados principalmente sobre el uso de humectantes y lubricantes. El ospemifeno, modulador selectivo del receptor de estrógenos

Romero Piña, Manuel Enrique; Alba Jasso, Gerardo Andrés; Ferrer Arreola, Lorena Patricia y Vargas Hernández, Víctor Manuel.
Síndrome genitourinario de la menopausia: actualización en diagnóstico y tratamiento. 2021, 14(2): 38-45

(SERM), y el láser vaginal se ha desarrollado recientemente para el tratamiento de dispareunia y atrofia vulvovaginal.[5]

TRATAMIENTO NO HORMONAL

La Sociedad Española de Ginecología y Obstetricia sigue recomendando cambios en el estilo de vida para prevenir y mejorar la sintomatología como: dejar de fumar, porque el tabaco aumenta el metabolismo estrogénico y se ha asociado a atrofia vaginal, mantener un peso adecuado y realizar ejercicio con regularidad. La actividad sexual en pareja o solitario y el uso de dispositivos sexuales pueden mejorar los síntomas vaginales porque aumentan el flujo sanguíneo vaginal y mejoran la elasticidad y la lubricación. Sin embargo, no se ha establecido el tipo de actividad sexual ni la frecuencia más idóneos para conservar la elasticidad vaginal y prevenir la dispareunia o la estenosis del introito (tabla 2).[4]

Tabla 2. Estrategias de tratamiento no hormonal

Estrategia de tratamiento	Terapia especifica	Uso típico	Comentarios
Orientación medica	Brindar educación sobre los posibles cambios vulvares y vaginales asociados con la menopausia u otros estados de estrógenos bajos Ofrecer la terapia según se indique	Educación general del paciente	Se debe ofrecer educación a las mujeres independientemente de su condición de pareja La actividad sexual regular e indolora o la estimulación vaginal pueden ayudar a mantener la función sexual
Lubricantes	Ejemplos de lubricantes: YES, JO, Good Clean Love, Pink y Uberlube	Usado según sea necesario para la actividad sexual	Se usa para aumentar la comodidad y el placer Evitar irritantes (p. Ej., Glicerina, parabenos y propilenglicol) Se puede usar con otras terapias (hormonales y no hormonales)
Hidratantes	Replens, RepHresh, Sliquid Satin, y Hyalo Gyn	Se usa a diario o intermitente de forma regular para mantener la humedad vulvar y vaginal.	Imita las secreciones vaginales normales No revierte los cambios celulares y de pH Se puede usar con otras terapias (hormonales y no hormonales)
Uso de dilatadores y vibradores	Varios tipos disponibles	Usado según sea necesario	Estimule y estire suavemente los tejidos vulvares y vaginales para mantener la función.
Terapia física del piso pélvico	Proporcionar la educación que se indique sobre conciencia cinestésica, relajación de los músculos del suelo pélvico, terapias manuales y biorretroalimentación	Se usa según sea necesario para la disfunción de los músculos del piso pélvico no relajamiento	Identificar un fisioterapeuta que se especialice en trastornos del suelo pélvico. (http://www.womenshealthapta. org/)
Lidocaína tópica	Lidocaína acuosa al 4%	Aplicado en el vestíbulo unos minutos antes de la actividad sexual.	Puede usarse como complemento de otras terapias, incluidos lubricantes, humectantes y fisioterapia
Terapia laser	Láser de dióxido de carbono Erbio: láser YAG	Administrado como una serie de 3 tratamientos con algunas semanas de diferencia	El uso está limitado por la falta de estudios que examinen la seguridad y eficacia a largo plazo y comparen la terapia con láser con la terapia con estrógenos y el control simulado.

Romero Piña, Manuel Enrique; Alba Jasso, Gerardo Andrés; Ferrer Arreola, Lorena Patricia y Vargas Hernández, Víctor Manuel.
Síndrome genitourinario de la menopausia: actualización en diagnóstico y tratamiento. 2021, 14(2): 38-45

Humectantes vaginales

El uso principal es aliviar los síntomas, especialmente sequedad vaginal. El ácido hialurónico tiene la propiedad de retener una gran cantidad de agua (aproximadamente 100 veces su peso) y luego liberarla lentamente, optimizando así el equilibrio hídrico. Los liposomas son vesículas esféricas con mecanismo de acción similar al ácido hialurónico, preparadas artificialmente, compuestas de una bicapa lipídica de fase laminar que puede almacenar agua en el interior y luego soltarlo lentamente. El producto hidratante más utilizado es el gel de policarbofilo que se adhiere a las células epiteliales y mantiene 60 veces la retención de agua en la pared epitelial.[5]

Los humectantes se usan generalmente dos veces por semana, pero no modifican el índice de maduración vaginal.[4]

Lubricantes

Además del uso regular de humectantes, utilizar un lubricante durante el coito puede reducir la irritación causada por la fricción sobre el tejido.[5] Se deben aplicar lubricantes a la vulva y vagina inmediatamente antes del sexo, ya que los efectos son de corta duración.[3]

Los tejidos vulvovaginales son delicados y puede producirse irritación o dermatitis de contacto si una mujer es alérgica o sensible a un componente del producto.[3,5]

Los lubricantes y humectantes vaginales también puede alterar el microbiota vaginal, aumentando el riesgo de infección o secreción vaginal.[3]

El uso de vitaminas, como la E aumentan la lubricación vaginal, mientras que la vitamina D ayuda en la regulación, crecimiento y diferenciación del epitelio escamoso estratificado.[2] Fitoestrógenos del tipo isoflavonas de soya y trébol rosado, han reportado mejoría en la sintomatología, disminuyen las células parabasales y aumentan las células superficiales.[2]

La herboterapia tiene pocas investigaciones de su uso y no hay certeza del verdadero impacto en las manifestaciones clínicas.[2]

TERAPIA HORMONAL

La terapia hormonal es el tratamiento más eficaz y la indicación de primera línea en el tratamiento de los síntomas vasomotores de moderados a graves y la atrofia vaginal.[5]

En la terapia hormonal se destacan: a) estrógenos solos, b) combinación de estrógeno y progestágeno, c) moduladores selectivos de los receptores de estrógenos, d) complejo estrogénico selectivo tisular, e) regulador selectivo de la actividad estrogénica tisular y f) andrógenos.[2]

TRATAMIENTO HORMONAL SISTÉMICO

Está indicado cuando existen síntomas vasomotores que afectan la calidad de vida. En mujeres sin otros síntomas asociados, los estrógenos vaginales son tan eficaces como los sistémicos.[4]

TRATAMIENTO HORMONAL LOCAL

Son de utilidad cuando la sintomatología no mejora posterior al uso de tratamientos no hormonales.[3] Es la terapia de primera línea recomendado por NAMS y la Sociedad Internacional de Menopausia. La mayoría de las sociedades recomiendan que las mujeres sean tratadas con la dosis más baja y la frecuencia que controle eficazmente sus síntomas.[8]

El estrógeno disminuye el pH vaginal, mejora la elasticidad y el grosor de los tejidos vulvovaginales y restaura flujo sanguíneo vaginal. La mejoría ocurre después de varias semanas de iniciar la terapia.[3]

Los estrógenos locales (estradiol, estriol y promestrieno) se consideran un tratamiento eficaz y seguro. No requieren la administración conjunta con gestágenos ni la realización de controles periódicos del endometrio.[4]

Se presentan en crema, óvulos, comprimidos y anillos vaginales, con diferentes estrógenos y dosis. En una revisión Cochrane de 2016, se incluyeron 30 estudios clínicos con más de 6,200 mujeres. No se encontraron diferencias

estadísticamente significativas en la eficacia y la seguridad de las distintas presentaciones evaluadas (crema, pesario, comprimidos y anillo).[4]

El anillo intravaginal de silicona libera gradualmente el estradiol durante un mínimo de 90 días, por lo que es fácil de usar y bien aceptado.[4]

Los andrógenos son un precursor necesario para la biosíntesis de estrógenos. Ejercen efectos tróficos sobre diversos tejidos genitourinarios y se cree que actúan de forma independiente.[4]

La prasterona es un equivalente sintético de la dehidroepiandrosterona (DHEA) endógena aprobada para el tratamiento de la dispareunia moderada a grave. Se administra por vía vaginal, se asocia con mejoras significativas en células epiteliales vaginales, pH vaginal, células parabasales y la gravedad de los síntomas vaginales.[4]

MODULADORES SELECTIVOSDE LOS RECEPTORES DE ESTRÓGENOS

Son compuestos no esteroides que actúan como agonistas o antagonistas de estos receptores. Ospemifeno se administra por vía oral en comprimidos de 60 mg. Fue aprobado en 2015 por la Agencia Europea del Medicamento en paciente con síntomas moderados o graves en mujeres postmenopáusicas que no cumplen los requisitos para recibir un tratamiento vaginal con estrógenos locales. Actúa sobre la mucosa vaginal con efectos desde la cuarta semana de tratamiento. Mejora los signos y síntomas del vestíbulo vulvar, urinarios y de la función sexual.[4]

El efecto secundario más común son los sofocos. Otros eventos adversos incluyen: flujo vaginal, espasmo muscular, secreción genital e hiperhidrosis.[4]

OTROS TRATAMIENTOS

El láser vulvovaginal se usa en medicina desde hace 40 años, pero su uso en vagina y vulva es reciente y se basa en tres conceptos: el coeficiente de absorción del agua por la lámina propia de la vagina; la aplicación fraccionada de la energía, de modo que el tejido sano recubre inmediatamente el tejido quemado; y el efecto térmico del láser estimula los fibroblastos que producen colágeno.[1,8]

El láser microablativo de dióxido de carbono (CO2) fraccionado suele administrarse en tres sesiones a intervalos de 5-6 semanas.[1,4]

Los procedimientos de radiofrecuencia se emplean para mejorar las condiciones fisiológicas de la vagina, sobre todo en casos de laxitud.[1,4]

Tratamiento en mujeres con antecedentes de, activo o alto riesgo de cáncer de mama. Más de 60% de las pacientes posmenopáusicas con cáncer de mama reportan síntomas de síndrome genitourinario de la menopausia.[1,4,8]

El Colegio Americano de Obstetras y Ginecólogos, así como la revista estadounidense *Society of Clinical Oncology,* en su Guía práctica de 2018 titulada “Intervenciones para abordar problemas sexuales en personas con cáncer”, recomienda terapia no hormonal como tratamiento inicial para todas las mujeres con cáncer y supervivientes de cáncer. Mujeres que no responden o cuyos síntomas son más graves se puede utilizar estrógeno vaginal a dosis baja. En caso de cáncer de mama con hormonas positivas sintomáticas y no responden a medidas conservadoras, el estrógeno vaginal en dosis bajas puede ser considerado, después de una discusión exhaustiva de los riesgos y beneficios. Las mujeres con cáncer de mama actual o con antecedentes que están tomando inhibidores de la aromatasa y no han respondido a tratamiento previo, los médicos pueden ofrecer DHEA vaginal.[1,4,8]

El ospemifeno no se ha estudiado adecuadamente en mujeres con o sin antecedentes de cáncer de mama; por lo que no se recomienda. La prasterona no se ha estudiado en mujeres con antecedentes de cáncer de mama.[1,4,8]

DISCUSIÓN

El síndrome genitourinario de la menopausia es una consecuencia del envejecimiento, por un estado de hipoestrogenismo que afecta al sistema genitourinario. Lo que provoca atrofia vulvovaginal, con la aparición de signos y síntomas característicos.

Romero Piña, Manuel Enrique; Alba Jasso, Gerardo Andrés; Ferrer Arreola, Lorena Patricia y Vargas Hernández, Víctor Manuel.
Síndrome genitourinario de la menopausia: actualización en diagnóstico y tratamiento. 2021, 14(2): 38-45

Debido a que la esperanza de vida ha ido en aumento, las mujeres pasan una mayor cantidad de años en etapa posmenopáusica; lo que requiere un mejor diagnóstico y tratamiento del síndrome genitourinario.

Existen grandes dificultades para que el personal de salud identifique los cambios asociados a la atrofia, ya sea por falta de estandarización en los métodos diagnósticos objetivos y subjetivos, dificultad en la comunicación médico-paciente, así como por falta de reconocimiento de la sintomatología por la mujer. Lo cual retrasa el diagnóstico e impacta directamente en la calidad de vida de las pacientes.

Por lo que la actualización y estandarización sobre los métodos diagnósticos y el tratamiento médico oportuno son esenciales para limitar la progresión de los cambios atróficos.

Las medidas terapéuticas de primera línea incluyen lubricantes no hormonales con actividad sexual y uso regular de humectantes vaginales de acción prolongada.

Para mujeres con síntomas y signos de moderada y grave intensidad, o con falta de respuesta de terapia no hormonal, se debe iniciar una terapia hormonal que ayude a mejorar la sintomatología. Las principales opciones terapéuticas son:

- Estrógenos locales a dosis baja
- Dehidroepiandrosterona vaginal
- Ospemifeno
- Estrógenos sistémicos (con síntomas vasomotores)

Los estrógenos locales se han considerado como la terapia más efectiva, ya que ayuda a revertir la atrofia vulvovaginal con mejoría clínica, así como por su menor grado de efectos secundarios.

En las mujeres con antecedentes de cáncer de mama o de endometrio, el manejo depende de las condiciones de la mujer y se debe analizar el riesgo-beneficio en conjunto con el oncólogo.

Tratamientos más nuevos como el láser o basados en energía, aún no son recomendados para su uso rutinario. Y requieren vigilancia a largo plazo.

REFERENCIAS

1. Juan José Escribano T., Gloria Rodea G. (2016). Tratamiento del síndrome genitourinario de la menopausia mediante láser fraccionado CO2: una opción terapéutica emergente. *Asociación Española Estudio Menopausia*, 81, 2-6.
2. Espitia de la Hoz, Franklin José y Orozco Gallego, Hoover. (2018). Abordaje diagnóstico y terapéutico del síndrome genitourinario en la menopausia; actualización. *Revista médica de la Universidad de Costa Rica*, 11, 3-8.
3. Jan, I., y shifren, m. d. (2018). genitourinary syndrome of menopause. *Clinical Obstetrics and Gynecology*.
4. Palacios S, Cancelo Hidalgo MJ, González SP, Manubens M, Sánchez-Borrego R. Síndrome genitourinario de la menopausia: recomendaciones de la Sociedad Española de Ginecología y Obstetricia. *Prog Obstet Ginecol* 2019;62(2):141-148.
5. S. Palacios, A. Mejía y J. L. Neyro (2015) Treatment of the genitourinary syndrome of menopause, *Climacteric*, 18:sup1, 23-29.
6. Jason Gandhi, MS; Andrew Chen. (2016). Genitourinary syndrome of menopause: an overview of clinical manifestations, pathophysiology, etiology, evaluation, and management. *American Journal of Obstetrics and Gynecology*, 6, 4-8.
7. D.J. Gass M.L. Vulvovaginal Atrophy Terminology Consensus Conference Panel Genitourinary syndrome of menopause: new terminology for vulvovaginal atrophy from the International Society for the Study of Women’s Sexual Health and the North American Menopause Society. 2014; 21: 1063-1068.
8. Kagan, R., Kellogg-Spadt, S. y Parish, S.J. Practical Treatment Considerations in the Management of Genitourinary Syndrome of Menopause. *Drugs Aging* 36**,** 897-908 (2019).
9. Stephanie S. Faubion, MD; Richa Sood, MD; and Ekta Kapoor, MBBS. (2017). Genitourinary Syndrome of Menopause: Management Strategies for the Clinician. *Mayo Clin Proc*, 12, 1842-1849.

Adenocarcinona invasivo del cuello de útero: reporte de caso clínico

Clara Imelda Lazcano Salazar[1], Víctor Manuel Vargas Aguilar[2], Víctor Manuel Vargas Hernández[3]

RESUMEN

El cáncer cervical incluye neoplasias que se desarrollan en la porción fibromuscular inferior del útero, proyectándose dentro de la vagina, éstas se componen de varios tipos histológicos, siendo el carcinoma de células escamosas el más común de su presentación, se considera como el causante de 70% de todos los cánceres de cuello uterino. El adenocarcinoma cervical es catalogado como el segundo más frecuente en su incidencia, ha presentado en las últimas décadas cambios drásticos, aumentando considerablemente el porcentaje de casos, actualmente se presentan hasta en 25% de los casos de todos los cánceres en cuello uterino (anteriormente representaba hasta 10% de los casos). Dada la poca información y el aumento considerable de los casos de adenocarcinoma invasor en cérvix, investigamos este tipo de cáncer, su estudio, diagnóstico y manejo en vías de realizar un diagnóstico oportuno y mejorar su evolución-tratamiento.[1]

Palabras clave: adenocarcinoma, cáncer, cuello uterino, pronóstico, biopsia, márgenes, estadificación, metástasis

ABSTRACT

Cervical cancer includes neoplasms that develop in the lower fibromuscular portion of the uterus projecting into the vagina, these are made up of several histological types, squamous cell carcinoma being the most common of its presentation, it is considered as the cause of 70% of all cervical cancers. Cervical adenocarcinoma is cataloged as the second most frequent in its incidence, it has presented drastic changes in the last decades, considerably increasing the percentage of cases, currently it appears in up to 25% of cases of all cervical cancers (previously it represented up to 10% of cases). Given the little information and the considerable increase in cases of invasive adenocarcinoma of the cervix, we investigate this type of cancer, its study, diagnosis and management in the process of making an opportune diagnosis and improving its evolution-treatment.[1]

Keyword: adenocarcinoma, cancer, cervix, prognosis, biopsy, margins, staging, metástasis

INTRODUCCIÓN

El adenocarcinoma tiene su origen en las células que constituyen el revestimiento interno de las glándulas de secreción externa, su principal función es sintetizar y traspasar los productos que se generan en la luz glandular. Pueden surgir en muchos tejidos del cuerpo debido a la naturaleza generalizada de las glándulas y la potencia de las células epiteliales. La presentación benigna de este tipo de cáncer se le conoce como adenoma. El cáncer de cuello uterino es una de las neoplasias malignas más comunes en el embarazo, con una incidencia estimada de 0.8 a 1.5 casos por cada 10 000 nacimientos.[1,2]

[1] HGZ-6 IMSS Hermosillo, Son.; [2] Hospital de Alta Especialidad Ixtapaluca, SS; [3] Presidente del Colegio Mexicano de Ginecólogos Oncólogos. Correspondencia: draclaralazcano@gmail.com.

Lazcano Salazar, Clara Imelda; Vargas Aguilar, Víctor Manuel y Vargas Hernández, Víctor Manuel.
Adenocarcinoma invasivo del cuello de útero: reporte de caso clínico. 2021, 14(2): 46-52

Según las estadísticas evidenciadas se sabe que 3% de las mujeres diagnosticadas con cáncer de cuello uterino están embarazadas o posparto en el momento del diagnóstico. Aproximadamente la mitad de estos casos se diagnostican prenatalmente, y la otra mitad en los 12 meses posteriores al parto.

La mayoría de los pacientes son diagnosticados en una etapa temprana de la enfermedad. Esto se puede deber a que la enfermedad en estadio avanzado interfiere con la concepción haciendo difícil su diagnóstico oportuno, sin embargo, en cuanto al pronóstico se estima que no hay diferencia entre los adenocarcinomas evidenciados en pacientes embarazadas y no embarazadas.[2]

FACTORES DE RIESGO

En cuanto al riesgo de presentación es muy parecido a otros tipos de cánceres cervicales, tales como el previamente comentado, carcinoma de células escamosas. Los más importantes son los siguientes:

- Estrógenos: cualquier patología que conlleve una producción de estrógenos es riesgo importante para desencadenar este tipo de cáncer (anticonceptivo hormonal oral combinado, menopausia, esterilidad, nuliparidad, ovario poliquístico, obesidad, tratamiento con tamoxifeno).[1,3]
- Virus de Papiloma Humano: al igual que el de células escamosas, los portadores presentan alto riesgo de su presentación, en particular con los subtipos 16 y 18. El 50% de los pacientes con adenocarcinoma son portadores del subtipo 18.[3,4]
- Comorbilidades hereditarias: familiares potadores de adenocarcinomas, hipertensión arterial sistémica, diabetes mellitus, radioterapia pélvica, nivel socioeconómico alto.
- Paridad: presenta una asociación débil a presentar cáncer cervical.
- Tabaquismo: no se asocia a diferencia a otros cánceres.

HISTOPATOLOGÍA

Se clasifican como adenocarcinomas mucinosos, normalmente se evidencia mucina a nivel focal, caracterizados por una disposición irregular al azar de las glándulas recubiertas por células que se asemejan a las que revisten las glándulas endocervicales normales, pueden ser puros o casi puros. Se cree que la lesión precursora de la mayoría de los adenocarcinomas cervicales invasivos es el adenocarcinoma in situ.[4]

Los adenocarcinomas de tipo endometrioide con la histología característica de las glándulas tubulares se diagnostican con poca frecuencia, pero tienen un mejor pronóstico que los adenocarcinomas del tipo endocervical habitual. Estos, muestran características histológicas idénticas a los carcinomas endometriales, y se debe excluir la posibilidad de un adenocarcinoma endometrial primario con extensión endocervical o metástasis de caída antes de que se establezca el diagnóstico de un adenocarcinoma endometrioide endocervical primario.

Existe una variedad de adenocarcinoma con mejor pronóstico que afecta a mujeres jóvenes, el adenocarcinoma papilar villoglandular de cérvix, se presenta normalmente como sangrado transvaginal anormal en estadios precoces. Histológicamente se observan ramas glandulares alargadas superficiales como componente invasivo del tumor, separadas por un estroma fibroso, su revestimiento celular puede ser endometrioide, endocervical o inclusive de tipo intestinal. En ocasiones se pueden observar células claras (tipo histológico más agresivo) asociadas a una penetración más profunda del tumor y/o a metástasis linfáticas más precoces.[5]

Las manifestaciones clínicas varían, dependiendo del estadio en el que se encuentra y la invasión a otros órganos, es importante hacer énfasis que, a pesar de la invasión y el grado de afección cervical, en algunos de los casos se presentan como asintomáticos, evidenciando patología infiltrativa en la citología cervical, de ahí parte la importancia de realizar cribado a nuestras pacientes.

El signo más frecuente evidenciado es la hemorragia genital en forma de metrorragia, sin

embargo, también se pueden presentar sangrados postcoitales y leucorrea, en casos más avanzados se observa dolor, edema de extremidades, síntomas urinarios e intestinales, síntomas B caracterizados por fatiga, pérdida de peso y fiebre.

DIAGNÓSTICO

Para el diagnóstico de adenocarcinoma cervical se requiere de una biopsia cervical. En cuanto a la profundidad de la invasión, que puede comprometer otras estructuras debido a metástasis se mide desde la superficie luminal del tumor hasta el nido tumoral invasivo más profundo.

Se requiere un procedimiento de excisión diagnóstico (conización de cuchillo frío, procedimiento de excisión electroquirúrgica de asa) con un margen negativo para definir la lesión microinvasiva, y se recomienda un legrado endocervical para confirmar la ausencia de enfermedad adicional. Esto es particularmente importante para el adenocarcinoma cervical, ya que a menudo se encuentran lesiones no contiguas o también conocidas como lesiones de salto. Este tipo de lesiones no se evidencian en carcinomas de células escamosas, siendo una manera de diferenciarse.[5]

Si el margen de escisión es positivo para tumor invasivo, una segunda conización es obligatoria. Sino hay enfermedad residual en el

Esquema 1. Estadificación para el adenocarcinoma cervical y sus variantes

Etapa FIGO		Descripción de la etapa
I		Las células cancerosas han crecido desde la superficie del cuello uterino hasta los tejidos más profundos de éste. El cáncer no se ha propagado a los ganglios linfáticos adyacentes. El cáncer no se ha propagado a lugares distantes.
	IA	Existe una cantidad muy pequeña de cáncer que sólo se puede observar con un microscopio. No se ha propagado a ganglios linfáticos adyacentes. No se ha propagado a lugares distantes.
	IA1	El área del cáncer sólo se puede ver con un microscopio y mide menos de 3 mm de profundidad. No se ha propagado a ganglios linfáticos adyacentes. No se ha propagado a lugares distantes.
	IA2	El área del cáncer sólo se puede ver con un microscopio y mide entre 3 y 5 mm. No se ha propagado a ganglios linfáticos adyacentes. No se ha propagado a lugares distantes.
	IB	Esto incluye el cáncer en etapa I que ha alcanzado más de 5 mm de profundidad (aproximadamente más de 1/5 de pulgada), pero todavía se limita al cuello uterino. No se ha propagado a ganglios linfáticos adyacentes. No se ha propagado a lugares distantes.
	IB1	El cáncer ha alcanzado una profundidad mayor de 5 mm (alrededor de 1/5 de pulgada) y mide menos de 2 cm (alrededor de 4/5 de pulgada). No se ha propagado a ganglios linfáticos adyacentes. No se ha propagado a lugares distantes.
	IB2	El cáncer mide al menos 2 cm, pero no es mayor que 4 cm. No se ha propagado a ganglios linfáticos adyacentes. No se ha propagado a lugares distantes.
	IB3	El cáncer mide al menos 4 cm y se limita al cuello uterino. No se ha propagado a ganglios linfáticos adyacentes. No se ha propagado a lugares distantes.
II		El cáncer ha crecido fuera del cuello uterino y el útero, pero no se ha propagado a las paredes de la pelvis o a la parte inferior de la vagina. No se ha propagado a ganglios linfáticos adyacentes. No se ha propagado a lugares distantes.
	IIA	El cáncer ha crecido fuera del cuello uterino y el útero, pero no se ha propagado a los tejidos próximos al cuello uterino (parametrio). No se ha propagado a ganglios linfáticos adyacentes. No se ha propagado a lugares distantes.

Etapa FIGO		Descripción de la etapa
	IIA1	El cáncer no mide más de 4 cm (alrededor de 1 3/5 de pulgada). No se ha propagado a ganglios linfáticos adyacentes. No se ha propagado a lugares distantes.
	IIA2	El cáncer mide 4 cm o más. No se ha propagado a ganglios linfáticos adyacentes. No se ha propagado a lugares distantes.
	IIB	El cáncer ha crecido fuera del cuello uterino y el útero, y se ha propagado a los tejidos próximos al cuello uterino (parametrio). No se ha propagado a ganglios linfáticos adyacentes. No se ha propagado a lugares distantes.
III		El cáncer se ha propagado a la parte inferior de la vagina o a las paredes pélvicas. El cáncer puede estar bloqueando los uréteres (conductos que transportan la orina de los riñones a la vejiga). Podría o no haberse propagado a los ganglios linfáticos adyacentes. No se ha propagado a lugares distantes.
	IIIA	El cáncer se ha propagado a la parte inferior de la vagina, pero no a las paredes pélvicas. No se ha propagado a ganglios linfáticos adyacentes. No se ha propagado a lugares distantes.
	IIIB	El cáncer ha invadido las paredes de la pelvis y/o está bloqueando uno o ambos uréteres causando problemas con los riñones (condición llamada hidronefrosis). No se ha propagado a ganglios linfáticos adyacentes. No se ha propagado a lugares distantes.
	IIIC	El cáncer puede ser de cualquier tamaño. Los estudios por imágenes o una biopsia muestran que el cáncer se ha extendido a los ganglios linfáticos pélvicos cercanos (IIIC1) o a los ganglios linfáticos paraaórticos (IIIC2). No se ha propagado a lugares distantes.
IV		El cáncer ha crecido en la vejiga o el recto o en órganos lejanos como los pulmones o los huesos.
	IVA	El cáncer se ha propagado a la vejiga o al recto o está creciendo fuera de la pelvis.
	IVB	El cáncer se ha propagado a órganos distantes fuera del área pélvica, tales como ganglios linfáticos distantes, los pulmones, o los huesos.

Fuente: AJCC Cancer Staging Manual, Eighth Edition (2017), publicado en Springer International Publishing.

Lazcano Salazar, Clara Imelda; Vargas Aguilar, Víctor Manuel y Vargas Hernández, Víctor Manuel.
Adenocarcinoma invasivo del cuello de útero: reporte de caso clínico. 2021, 14(2): 46-52

segundo procedimiento, entonces se puede hacer un diagnóstico de enfermedad microinvasiva de forma segura. Si la segunda conización demuestra una enfermedad invasiva adicional, entonces debe clasificarse como enfermedad invasiva y estadificarse en consecuencia.

En pacientes con carcinoma invasivo, se debe realizar una radiografía de tórax convencional y una evaluación de la hidronefrosis (con ultrasonido renal, pielografía intravenosa, tomografía axial computarizada o resonancia magnética). La vejiga y el recto se evalúan mediante cistoscopia y sigmoidoscopia si el paciente es clínicamente sintomático. La cistoscopia también es recomendada en casos de crecimiento endocervical en forma de barril y en casos en los que el crecimiento se ha extendido a la pared vaginal anterior. La sospecha de compromiso vesical o rectal se debe confirmar estrictamente mediante biopsia. [6]

TRATAMIENTO

El tratamiento depende del estadio, edad y deseo de mantener la fertilidad.

- Enfermedad Microinvasiva (IA1-IA2): el pronóstico, por lo general, es bueno, con poco riesgo de requerir manejo quirúrgico radical. IA1 si se desea preservar fertilidad la conizacion con cuchillo frío tomando márgenes negativos amplios es aceptable, si ya presenta paridad satisfecha histerectomía simple es la mejor opción. Para IA2 se requiere realizar histerectomía radical modificada en donde sólo el tercio superior de la vagina se reseca y se debe biopsiar ganglio linfático centinela o disección de ganglio linfático pélvico. [7]

- Enfermedad Invasiva Temprana IB y AII: se ofrece tratamiento con modalidad única, evitando la cirugía radical, seguida de quimioradioterapia (se administra por lo general quimioterapia con cisplatino). Esta etapa presenta alta incidencia de metástasis ovárica, por lo que se opta por ooforectomia en el momento de realizar histerectomía en caso de requerirse. Se puede considerar histerectomía extrafacial simple para pacientes con alto riesgo de resultados deficientes con quimioterapia sola.

La evaluación de los ganglios linfáticos pélvicos con mapeo de ganglios centinela o linfadenectomía es un componente obligatorio de la cirugía inicial para el adenocarcinoma cervical operable en estadio temprano (estadio IA2, IB1 y enfermedad IIA). Los pacientes que tienen ganglios linfáticos sospechosos en imágenes previas al tratamiento son más apropiados para la quimiorradioterapia inicial que para la cirugía.

Indicaciones de terapia adyuvante después de histerectomía:

- Márgenes de resección positivos
- Ganglios linfáticos positivos
- Compromiso parametrial microscópico
- Enfermedad regionalmente avanzada, IIB-IVA: el enfoque quirúrgico primario en este estadio es el alto potencial de terapia multimodal, dado que la mayoría de los pacientes tendrán enfermedad de riesgo alto, para la que se recomienda quimiorradioterapia postoperatoria, recomendada con cisplatino.[7,8]

- Estadio IVB, enfermedad persistente y recurrente: el manejo con mayor evidencia es la cirugía y/o radioterapia para recidiva localizada seguida de la histerectomía radical o la quimiorradioterapia definitiva, el sitio predominante de recurrencia de la enfermedad es local (ápice vaginal) o regional (pared lateral pélvica). Los pacientes con enfermedad primaria, con recidiva más extensa o enfermedad metastásica a distancia generalmente se tratan con quimioterapia. El régimen de quimioterapia preferido consiste en una combinación a base de platino paclitaxel con cisplatino aunado del inhibidor de la angiogénesis bevacizumab en el tratamiento de primera línea. Para pacientes que no presentan buenos resultados se opta por quimioterapia con un solo fármaco, mejores cuidados de apoyo y/o radioterapia paliativa.[8]

El manejo en pacientes con adenocarcinoma cervical que desean preservar la fertilidad se complica por los riesgos de enfermedad residual y el valor predictivo relativamente pobre de los márgenes de conización.

Con base en la bibliografía previamente revisada y comentada, se presenta a continuación caso clínico de paciente con características similares al tema desarrollado en esta monografía que fue diagnosticada y manejada en la consulta externa de displasias a nivel institucional en el Hospital de Ginecopediatría del Instituto Mexicano del Seguro Social, en Hermosillo, Sonora, México.

CASO CLÍNICO

Se trata de paciente femenino de 25 años. Cuenta con los siguientes antecedentes:

- Antecedentes heredofamiliares: niega antecedente de cáncer en su familia.
- Antecedentes personales no patológicos: niega toxicomanías, niega tabaquismo, niega etilismo. Hemotipo O positivo.
- Antecedentes personales patológicos: niega enfermedades crónico degenerativas, niega alergias, niega quirúrgicos, niega hemotransfusiones.
- Antecedentes ginecoobstétricos: menarca 15 años, ritmo menstrual 28x4 días, dos parejas sexuales. Método de planificación familiar previo: implante subdérmico durante seis años, última citología cérvicovaginal hace 4 años, lo refiere negativo a malignidad. FUM: no confiable. Gesta 3, partos 3.
- G1: parto eutócico hace 19 años, peso RN 3,300 gr. Sin complicaciones.
- G2: parto eutócico hace 15 años, peso RN 3,300 gr. Sin complicaciones.
- G3: parto hace 4 meses, el 01/08/2020, eutócico, peso RN 3,450 gr. Sin complicaciones.
- Padecimiento actual: inicia en su último parto, refiere persistencia de sangrado durante todo el puerperio y posterior a éste; dos meses posteriores al parto se coloca implante subdérmico, presentando sangrado transvaginal de moderado a abundante no asociado a la menstruación, ya que, desde su puerperio, según refiere la paciente, nunca dejó de presentar sangrado transvaginal, hace un mes se retira implante subdérmico sin ceder el sangrado.

A la exploración física consciente, orientada, con palidez generalizada de piel y mucosas, cardiopulmonar sin compromiso aparente, abdomen, blando, depresible, no doloroso, rebote negativo, tacto bimanual, se palpa presencia de tumor en cérvix de aproximadamente 6 x 7 cm, con moderado sangrado, fondos de saco y parametrios se palpan libres. Extremidades integras, no edema, rots normales.

Laboratorios 08/12/2020: Hb 5.2, Hto 16.4, plaquetas 375, leucos 9.2, glucosa 89, creat 0.6, BUN 10, urea 24, TP 11.2, TPT 30.9, INR 1.06, fibrinógeno 449. PIE negativo.

Ultrasonido pélvico 09/12/2020: útero de 80 x 30 x 50 mm, con engrosamiento a nivel cervical por imagen hipoecoica con zonas ecogénicas en su periferia, con diámetro de 75 mm, no vascularidad al Doppler color, ovarios normales. Conclusión: tumor cervical probable mioma vs otras etiologías.

TAC abdominopélvica contrastada 09/12/2020: estudio sin alteraciones.

Plan: se coloca tapón vaginal, se transfunden dos concentrados eritrocitarios para mejorar condiciones generales, se protocoliza para biopsia cervical y colposcopia por el servicio de Displasias.

09/12/2020: Se realiza colposcopia adecuada, evidenciando lesión exofítica hemorrágica en cérvix, con presencia de vasos atípicos, el tumor abarca 80% del cérvix, de R1 a R11, de predominio en labio posterior (Figura 1).

Lazcano Salazar, Clara Imelda; Vargas Aguilar, Víctor Manuel y Vargas Hernández, Víctor Manuel.
Adenocarcinoma invasivo del cuello de útero: reporte de caso clínico. 2021, 14(2): 46-52

Figura 1. Colposcopia

Se realiza biopsia de la lesión y se envía a Patología.

09/12/2020: Resultado histopatológico: biopsia cérvix adenocarcinoma vello-glandular infiltrante de endocervix bien diferenciado, invasión linfovascular- perineural no identificada (Figura 2).

Estadificación según la FIGO: T2a2 M0. Etapa clínica IIA2.
Plan: se envía a Oncología Médica para manejo especializado.

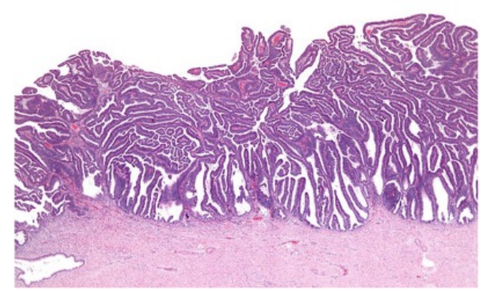

Figura 2. Imagen anatomopatológica.

DISCUSIÓN

El adenocarcinoma de cérvix es una variedad mucho menos frecuente que el carcinoma epidermoide. Se ha observado un incremento en su incidencia en los últimos años, en el caso clínico presentado anteriormente se esperaba que la estirpe se tratara de un carcinoma epidermoide, por su alta frecuencia; sin embargo nos llevamos la sorpresa de que se trató de un adenocarcinoma, motivo por el cual investigamos en distintas bibliografías encontrando que existe de hecho un subtipo dentro del adenocarcinoma llamado villoglandular papilar, el cual suele presentarse como sangrado uterino anormal aun en estadios precoces de la enfermedad, que suele afectar a mujeres jóvenes y que presenta mejor pronóstico que el resto de los adenocarcinomas.

Histológicamente se caracteriza por ramas glandulares alargadas superficiales como componente invasivo del tumor, separadas por un estroma fibroso. El adenocarcinoma papilar villoglandular se diferencia de otro tipo de tumores glandulares por la buena diferenciación celular y mínima atipia.

En cuanto al riesgo de presentación es muy parecido a otros tipos de cánceres cervicales, los más importantes son los siguientes: cualquier patología con exceso de estrógenos, asociación a síndromes familiares con adenocarcinomas a distintos niveles, hipertensión arterial, radioterapia pélvica, virus de papiloma humano sobre todo el subtipo 18, etcétera.[1,4]

Las manifestaciones clínicas varían dependiendo del estadio en el que se encuentra y la invasión a otros órganos, el signo más frecuente es la hemorragia transvaginal, con presencia de sangrados intermenstruales, sangrados postcoitales, leucorrea y más tardíamente dolor; aunque en algunos de los casos se presentan como asintomáticos.[5]

Para el diagnóstico de adenocarcinoma cervical se requiere de una biopsia cervical; se prefiere un procedimiento de escisión diagnóstico-terapéutico (conización) para intentar preservar la función reproductora por la temprana edad de presentación y buen pronóstico;

Lazcano Salazar, Clara Imelda; Vargas Aguilar, Víctor Manuel y Vargas Hernández, Víctor Manuel.
Adenocarcinoma invasivo del cuello de útero: reporte de caso clínico. 2021, 14(2): 46-52

se requiere obtener un margen negativo para definir la lesión microinvasiva; si una segunda conización demuestra una enfermedad invasiva adicional, entonces debe clasificarse como enfermedad invasiva y estadificarse en consecuencia.[6]

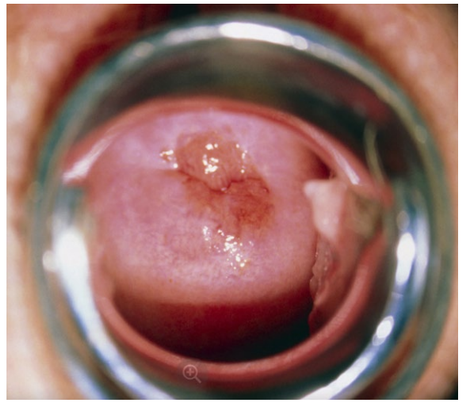

En cuanto al tratamiento, en el caso presentado se encontró un estadio avanzado T2a2 M0 con etapa clínica IIA2, por lo que se tiene que tratar como enfermedad invasiva, buscando evidencia de metástasis y/o infiltración hacia otros órganos, disminuyendo tamaño tumoral con quimioterapia-radioterapia para posterior manejo quirúrgico, como bien señalamos, se espera un pronóstico bueno para la vida de la paciente, malo para la reproducción.[7,8]

REFERENCIAS

1. Neerja Bhatla, Daisuke Aoki, Daya Nand Sharma, Rengaswamy Sankaranarayanan. Cancer of Cervix Uteri. *Int J Gynecol Pbdstet, 2018: 143, 22-36.*
2. La Rusa M, Jeyarajah AR. Invasive Cervical Cancer in Pregnancy. *Best practice Clinica Obstetrics and Gynaecology,* 2015, 1-14.
3. Keiichi F, Bradley M, Mojgan DS. Adenocarcinoma of the Uterine Cervix: Why is it Different? *Current Oncology Reports,* 2014, 16:416.
4. Simona Stolnicu, Lulia Barsan, Lein Honag et all. International Endocervical Adenocarcinoma Criteria and Classification: A New Pathogenetic Classification for Adenocarcinoma in Cervix. *Am J Surg Pathol*, 2018, 42, 214-226.
5. Vijaya Galic , Thomas J Herzog, Sharyn N Lewin, Alfred I Neugut. Prognostic significance of adenocarcinoma histology in women with cervical cancer. *Gynecol Oncol,* 2012: 125, 287-291.
6. Brigitte MR. Endocervical adenocarcinoma: Selected Diagnostic Challenges. *Modern Patologhy,* 2016, 29, S12-S28.
7. Williams NL, Werner TL, Jarboe EA, Gaffney DK. Adenocarcinoma of Cervix: Should we treat it differently? *Current Oncology Reports,* 2015, 17:17.
8. Krishnaunsu S, Bradley J M. Evidence Based Treatment Paradigms for Management of invasive Cervical Carcinoma. *Journal of Clinical Oncology,* 2019, 37:27.

Utilidad de la tinción dual 16 ki-67 en citologías anormales como valor pronóstico

Ángel Arnoldo Delgado Macías[1], José de Jesús Curiel Valdés[2], Víctor Manuel Vargas Hernández[3]

RESUMEN

Pacientes diagnosticadas con ASC-US/LSIL usualmente necesitan seguimiento porque algunos de ellos pueden progresar a NIC 2 (neoplasia intraepitelial escamosa), incluso a carcinoma de células escamosas (SCC) y depende del serotipo de virus del papiloma humano (VPH), por lo tanto necesitamos de un triage de biomarcadores para diferenciar entre pacientes que van a remitir y las que van a progresar.[1] El p16 actúa como una proteína reguladora del ciclo de la célula que induce detención del ciclo celular y el Ki-67 es un marcador de proliferación celular. En condiciones normales estos biomarcadores no podrían coexpresarse en la misma célula epitelial. La coexpresión de estas dos moléculas sugiere una desregulación del ciclo celular mediada por IVPH-ar y predice la presencia de lesión epitelial de alto grado, por lo tanto, aumenta la sensibilidad y especificidad para identificar NIC de alto grado y cáncer cervical.[1] **MATERIAL Y MÉTODOS.** Artículo de revisión, descriptivo y retrospectivo. La base de datos se recopiló de artículos que comprenden del 2018 al 2021. **CONCLUSIÓN.** Para ASC-US (células escamosas atípicas de origen indeterminado), la sensibilidad y la especificidad de la inmuno tinción p15/ki67 en detectar NIC2/NIC3 fue de 85.7%, mientras que para las LSIL (lesión intraepitelial escamosa de bajo grado) los valores fueron de 100%. El valor predictivo positivo y negativo para ASCUS y LSIL fueron de 85.7% y 100%, respectivamente.

Palabras clave: citología en base líquida, virus del papiloma humano, alto riesgo, infección por virus del papiloma humano, papanicolaou, células escamosas atípicas de origen indeterminado, células escamosas atípicas que no descartan lesión de alto grado, lesión intraepitelial escamosa de bajo grado, neoplasia intraepitelial escamosa, carcinoma de células escamosas

ABSTRACT

Patients diagnosed with ASC-US/LSIL usually need follow-up because some of them can progress to CIN2 even Squamous Cell Carcinoma (SCC) and it depends on the HPV serotype, therefore we need a triage of biomarkers to differentiate between patients who are going to remit and those that will progress.[1] P16 acts as a cell cycle regulatory protein that induces cell cycle arrest and Ki-67 is a marker of cell proliferation. Under normal conditions, the biomarkers could not be co-expressed in the same epithelial cell. Co-expression of high-grade epithelial injury suggests ar-IVPH-mediated cell cycle dysregulation and predicts the presence of high-grade epithelial injury, thus increasing the sensitivity and specificity to identify high-grade CIN and cervical cancer.[1] **MATERIAL AND METHODS.** Review article, descriptive and retrospective. The database was compiled from articles comprising from 2018 to 2021. **CONCLUSIONS** For ASC-US the sensitivity and specificity of the immu-

[1] UMAE 48 IMSS, Guanajuato; [2] Director Médico de Grupo Diagnóstico; [3] Presidente del Colegio Mexicano de Ginecólogos Oncólogos. Correspondencia: Angel_leo74@yahoo.com.mx.

nostaining p15 / ki67 in detecting CIN2 / CIN3 was 85.7% while for LSIL the values were 100%. The positive and negative predictive value for ASCUS and LSIL were 85.7% and 100% respectively.

Key words: liquid-based cytology, human papiloma virus, papanicolaou, atypical squamous cell of un determines origina, atypical scuamus cells that do not rule out high grade, lo-grade squamous intraepithelial lesión, squamous intraepithelial neoplasia, squamous cell carcinoma

INTRODUCCIÓN

El cáncer cervical es el tumor maligno más común en países emergentes y ocupa el cuarto lugar en mujeres a nivel mundial y la infección por virus del papiloma humano (IVPH) es la causa esencial, en particular los serotipos de alto riesgo, principalmente 16 y 18 que pueden ocasionar, en su mayoría, una infección transitoria y en menor grado una enfermedad persistente con cambios irreversibles en el epitelio cervical que nos lleven a un carcinoma in situ y eventualmente a un carcinoma invasor.[2]

El vínculo del virus del papiloma humano (VPH) con las neoplasias malignas está bien establecido específicamente con los cánceres que involucran el tracto ano-genital (cervical, vaginal, vulvar, pene y anal) y aquellos que involucran la cabeza y cuello[3].

El uso de biomarcadores es una herramienta útil para predecir qué lesión progresará a un alto grado o a carcinoma in situ y qué lesión remitirá.

La p16, proteína reguladora del ciclo celular, es un biomarcador útil para la identificación de lesiones intraepiteliales del cuello uterino, asociada a la expresión de oncogenes del VPH que inactivan la proteína del retinoblastoma y, en consecuencia, inducen el aumento de su expresión en los epitelios con lesiones intraepiteliales escamosas de alto grado y malignas. La utilidad de la tinción inmunocitoquímica para el p16 está limitada por su expresión esporádica en metaplasia de células escamosas, células endocervicales no secretoras de moco, metaplasia endometrial y endometriosis cervical.[3]

Por su parte, la proteína Ki-67 es un marcador de proliferación celular expresado en las células del estrato basal de epitelio cervical durante el ciclo de división celular en células benignas, premalignas o malignas, por lo tanto, la coexpresión de p16 y Ki-67 en las células cervicales es un marcador sensible y específico de eventos oncogénicos indicativos de lesiones premalignas o malignas, que no se espera encontrar en células benignas.[3]

OBJETIVO

El objetivo de este artículo es valorar la utilidad de los biomarcadores en las citologías anormales.

MATERIAL Y MÉTODOS

Este es un artículo de revisión, descriptivo y retrospectivo sobre el uso de los biomarcadores p16 y Ki-67 en citologías cervicales anormales, para los cuales se revisaron cinco artículos sobre el tema. Es un trabajo sin riesgo que no requirió el uso de consentimiento informado para la obtención de la información de las revistas médicas. La base de datos, se recopiló de artículos que comprenden del año 2018 al 2021.

RESULTADOS

La sensibilidad y especificidad del p16 y Ki-67 en citología con tinción dual para detectar NIC2 y VAIN2, fue de 91.6% y 95%, respectivamente, mientras que el papanicolaou (Pap) tiene una sensibilidad de 42.1% y una especificidad de 95.2% y el test de DNA para VPH fue de 100% y 41.6%, respectivamente.[4]

Por un lado, la baja sensibilidad del Pap y alto riesgo del VPH para causar ASC-US (células escamosas atípicas de origen indeterminado) y ASC-H (células escamosas atípicas que no descartan lesión de alto grado) lleva a referir innecesariamente –a biopsias guiadas por colposcopia.

La combinación de citología cervical (Pap) y las pruebas para VPH-ar tienen sus limitaciones y continúa la necesidad de estandarización futura. El uso de biomarcadores como el p16 y Ki-67 con la citología en base líquida (CBL) (figura 1) y tinción dual son de mucha ayuda en el triage de citología anormal.[4]

DISCUSIÓN

En la actualidad, existen más de 200 pruebas de biomarcadores y en México contamos con Pap plus que utiliza la prueba cobas 4800 de la plataforma de Roche y es avalada por la FDA para su uso clínico, esta prueba incluye CBL, prueba de DNA para VPH-ar y tinción dual.[5]

La p16 está disponible para su uso tanto en citologías como en tejido, a diferencia de la Ki-67 que sólo está disponible para citología y está en protocolo de investigación para su uso en tejidos. Estos biomarcadores predicen qué lesión de bajo grado ya entró en una fase transformadora y progresará a lesión de alto grado o a un carcinoma in situ y por otro lado ya se están desarrollando biomarcadores que predicen una regresión de dicha lesión.[5]

Un biomarcador es una sustancia que nos indica un estado biológico y nos permite detectar un proceso específico en el curso de una patología, además puede medirse objetivamente, es decir, determina el estado molecular de la infección; por ejemplo, podemos tener una citología morfológicamente normal, pero molecularmente alterada.

El mejor biomarcador es el que sabemos usar, que lo tenemos disponible y que está bien estandarizado.

Los biomarcadores informan sobre el riesgo de infección persistente, es decir, nos indican si la infección se integró al genoma del huésped y desencadenó una serie de mecanismos a nivel de la proteína E7 y que produjo una sobreexpresión de proteínas que en condiciones normales no se expresan.[1]

Para poder tratar las afecciones mencionadas utilizamos algoritmos estandarizados para el uso hospitalario (cuadro 1, cuadro 2), los cuales nos ayudan a tomar una decisión ante el diagnóstico y así ofrecer un tratamiento certero.

CONCLUSIONES

La tinción dual p16 y Ki-67 pueden ser una herramienta prometedora para predecir qué lesiones vaginales y cervicales progresarán a una lesión intraepitelial escamosa de alto grado y, por lo tanto, evitar el sobretratamiento de mujeres con citologías anormales, asimismo canalizar adecuadamente a las pacientes que requieren de colposcopia y manejo.[4]

En pacientes con citología anormal (ASC-US, LSIL) y que se les realizó tinción dual, la prevalencia de NIC 2 en pacientes con ASCUS fue de 21.42% mientras que en otros estudios la prevalencia fue de 5-22%; por otro lado, la prevalencia del NIC 2 en pacientes con citología con LSIL fue de 33.3%, mientras que en otros estudios reportaron una prevalencia de 9-30%. En mujeres con citología alterada, 73.68% mostraron positividad para la tinción dual p16/ki67 sugerentes de una verdadera infección. Para ASC-US la sensibilidad y especificidad de la inmunotinción p16/ki67 en detectar NIC2/NIC3 fue de 85.7%, mientras que para LSIL los valores fueron de 100%. El valor predictivo positivo y negativo para ASCUS y LSIL fueron de 85.7% y 100%, respectivamente; otros estudios mostraron una sensibilidad entre 64 y 98% y especificidad de 43% y 81% en detectar lesión de alto grado en ASC-US.[2]

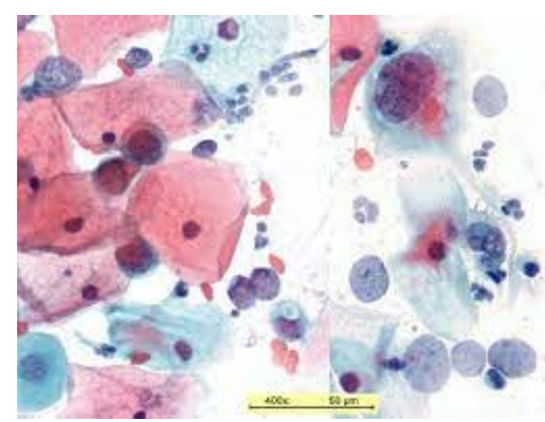

Fig. 1 Citología en base líquida normal.

Delgado Macías, Ángel Arnoldo; Curiel Valdés, José de Jesús y Vargas Hernández, Víctor Manuel.
Utilidad de la tinción dual 16 ki-67 en citologías anormales como valor pronóstico. 2021, 14(2): 53-57

ALGORITMOS DE MANEJO SEGÚN RESULTADOS EN LA CBL	
PRUEBA VPH POSITIVA	CITOLOGÍA LÍQUIDA NEG=PORTADOR ASINTOMÁTICO -CITOLOGÍA EN BASE LÍQUIDA LEIAG =COLPOSCOPIA Y MANEJO -CITOLOGÍA EN BASE LÍQUIDA ASC,ASC-H,LEIBG=BIOMARCADOR
CITOLOGÍA ANORMAL	-ADN VPH Y BIOMARCADOR
CO- TEST	-VPH POSITIVO, CITOLOGÍA NEGATIVA=VIGILANCIA -VPH POSITIVO, CITOLOGÍA ANORMAL=BIOMARCADOR

Cuadro 1.

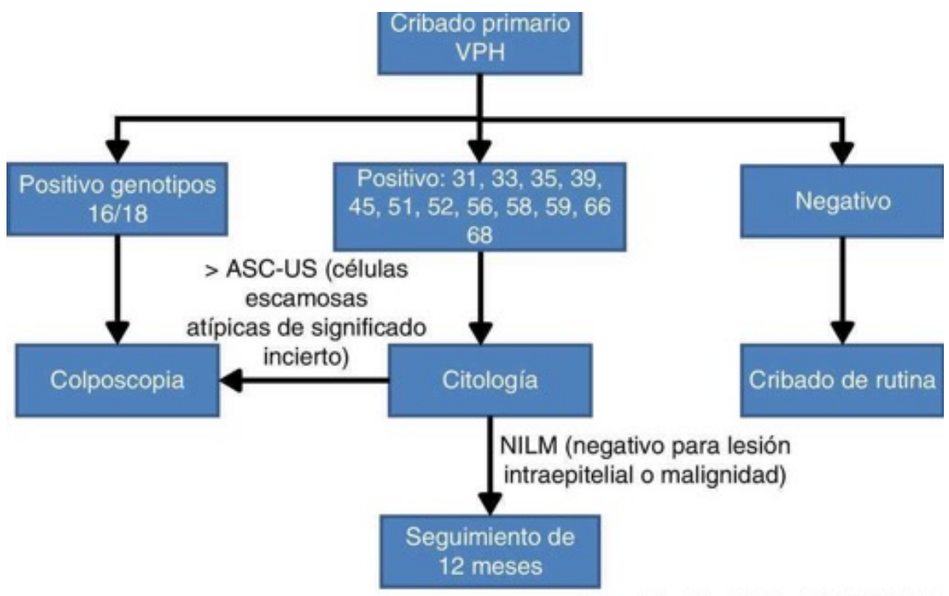

Cuadro 2. Algoritmo recomendado para el manejo del cribado primario de VPH.

Delgado Macías, Ángel Arnoldo; Curiel Valdés, José de Jesús y Vargas Hernández, Víctor Manuel.
Utilidad de la tinción dual 16 ki-67 en citologías anormales como valor pronóstico. 2021, 14(2): 53-57

REFERENCIAS

1. Li Yu, Lingyan Fei, Xubin Liu, Xufang Pi, Liantang Wang y cols. Aplication of p16/ki67dual-stainingcytology cerical cancers. *Journal of cancer*, junio 2019, vol. 10, pp. 2654-6660.
2. Meenakshi Gothwal, aasma Nalwa, Pratibha Singh, Garima Yadav y cols. Rol of cervical cancer Biomarkers p16 and Ki67 in Abnormal Cervical Citologycal smear. *The Journal of obstetrics and Ginecology of India,* 18 de noviembre de 2020.
3. Joel M Palefsky. MD Virología de las infecciones por virus del papilloma humano y su vínculo con el cáncer. *Uptodate Virology of human papilomavirus infections and the link to cancer,* noviembre 2019.
4. Wei Liu, Hongxuan Li, Jinwen jao, Jinping Gong,Kejuan Song y cols. Goods performance of p16/ki67 dual-stain cytology fordetection and post-treatment survillanceof high-grade CIN/VAIN in a prospective, cross-sectional study. Wiley, febrero 2020.
5. Mark H. Einstein. Prueba del virus del papilloma humano del cuello uterino: manejo de resultados anormales. UptoDate (Human Papilomavirus testing of de cérvix), junio 2019.

IG

IMAGEN GLOBAL

COMUNICACIÓN PARA LÍDERES Y ORGANIZACIONES

GESTIÓN DE REDES SOCIALES

REALIZAMOS

- Revistas especializadas
- Revistas institucionales
- Libros
- Boletines
- Catálogos
- Manuales
- Gacetas

5538.4009 | 5440.6955

imagenglobal.org/

Para mayor información