www.amusem.org.mx

REVISTA Mexicana de Ultrasonido en Medicina

AÑO XI | NÚMERO 35 | ABRIL - SEPTIEMBRE 2020

MESA DIRECTIVA 2018-2020

IG
IMAGEN GLOBAL
COMUNICACIÓN PARA LÍDERES Y ORGANIZACIONES

GESTIÓN DE REDES SOCIALES

REALIZAMOS

- Revistas especializadas
- Revistas institucionales
- Libros
- Boletines
- Catálogos
- Manuales
- Gacetas

5538.4009 | 5440.6955

imagenglobal.org/

Para mayor información

CONTENIDO

4 MENSAJE **DEL PRESIDENTE**

5 NEURILEMOMA, TUMOR DE LA VAINA NEURAL EN EL HUECO POPLÍTEO

9 DIAGNÓSTICO PRENATAL DE RABDOMIOMA CARDÍACO FETAL ASOCIADO A ESCLEROSIS TUBULAR FAMILIAR

16 URGENCIAS OFTALMOLÓGICAS DETECTABLES POR ULTRASONIDO

19 AMUSEM REALIZA CURSO-TALLER DOPPLER EN OBSTETRICIA

20 DIAGNÓSTICO PRENATAL EN CORAZÓN Y CEREBRO

22 41 AÑOS DE ENSEÑANZA EN ULTRASONOGRAFÍA

23 ECOGRAFÍAS DE PULMÓN ÚTILES PARA IDENTIFICAR PACIENTES CON COVID-19

24 TECNOLOGÍAS DE LA INFORMACIÓN Y CONOCIMIENTO

32 EVENTOS REALIZADOS DURANTE LA PRESIDENCIA DEL DR. DAVID ISRAEL OJEDA MENDOZA EN AMUSEM (2018-2020)

MENSAJE DEL PRESIDENTE

Pueden parecer pobres nuestras reflexiones ante los demás, aun sin serlo, pero tal juicio no alivia la carga del esfuerzo que cuesta alcanzarlas.
José Vasconcelos Calderón. Oaxaca. Oax.Mx.(1882-1959)

Estimados amigos y asociados

Es un gusto dirigirme a ustedes para darles las gracias por todas sus aportaciones a lo largo de mi gestión en amusem. Sin duda, todo cargo exige responsabilidad, la asumí con agrado, compromiso y entusiasmo, características que definieron mi periodo 2018-2020.

A lo largo de estos años estrechamos lazos académicos con connacionales e internacionales de muy alto nivel académico en favor de nuestros asociados. Logramos que cada uno de los que integramos amusem fuera fundamental en la consolidación y fortalecimiento de nuestro gremio.

Agradezco a mi mesa directiva, su apoyo y confianza, porque nuestra encomienda estuvo llena de trabajo colectivo y de valiosas experiencias que indudablemente nos han enriquecido. Como en todos los ámbitos, hubo personas que poco o nada hicieron por nuestra valiosa asociación, y a ellos también les agradezco, porque aprendí lo que no es correcto. Pese a las vicisitudes internas y externas, logramos un trabajo colectivo favorable del cual doy cuenta en la página 32, en donde se recapitula mi gestión a lo largo de dos años de presidencia.

Como parte del proyecto, con vistas al futuro inmediato, se cambió el programa académico a teoría solo los sábados, prácticas en Hospitales de Tercer nivel de lunes a viernes, conservando la estructura de la enseñanza de calidad de la asociación, logrando incrementar notablemente el número de alumnos en los dos Diplomados ya conocidos por todos.

Mantuvimos el nivel de calidad con prácticas opcionales personalizadas a los alumnos, implementamos talleres personalizados pensando en el nicho de egresados de otras instituciones educativas, siempre abiertos a la enseñanza. Por eso he dicho siempre que Amusem es escuela formadora de profesionales del Ultrasonido, una institución con 41 años de experiencia, y que se adapta a la nueva visión para beneficio de nuestros alumnos y nuestros hermanos egresados.

Está edición se mueve entre la celebración del deber cumplido, la impotencia por los proyectos que ya no pude cristalizar debido a la pandemia del COVID-19 que sacudió a todo el planeta. En los momentos críticos del inicio de la pandemia, inicie con clases en línea, las que se suspendieron posteriormente por decisión del alumnado. Nuestro Congreso Internacional de Ultrasonido XXXIX en la Ciudad de León Guanajuato, programado inicialmente en el mes de abril del 2020, se tuvo que suspender.

Con nostalgia y genuina preocupación por la incertidumbre sobre lo que como país podremos hacer ante las nuevas circunstancias socio-políticas-sanitarias que nos acompañan. Apelo al optimismo. A la creación de horizontes que nos lleven a una nación sostenida por la solidaridad, y el apoyo mutuo amigos y hermanos de amusem.

Me despido de ustedes como presidente saliente de amusem y queda el amigo para todo aquel que me necesite.

A mi sucesor, la mejor de las suertes, y a todos, un sincero abrazo.

Muchas gracias por acompañarme. ◆

Dr. David Ojeda
Presidente 2018-2020

P.D.: *Un cariñoso agradecimiento a mi personal operativo que trabajó hombro con hombro, entre angustias y preocupaciones, para lograr salir adelante y así alcanzar con honestidad las metas alcanzadas.*

REVISTA Mexicana de Ultrasonido en Medicina

Dirección General
Dr. David Israel Ojeda Mendoza

Adriana Salazar | Editora
Ma. Luisa Santillán | Cuidado Editorial
Jessica Guzmán | Reportera
Francisco Cervantes | Diseño Editorial
Ignacio Salazar | Fotografía
Publicidad y ventas | 5440.6955 y 5538.4009

ASOCIACIÓN MEXICANA DE ULTRASONIDO EN MEDICINA
Mesa directiva 2018 - 2020

Dr. David Israel Ojeda Mendoza
Presidente

Dr. Carlos Alarcón Urdaneta
Vicepresidente

Dra. Guadalupe Solis Galdaméz
Secretario

Dr. Obdulio Alberto Domínguez Martínez
Tesorero

Dra. Angélica Téllez Pineda
Dra. angélica Garía Burciaga
Vocales científicos

Dra. Marysol Méraz Martínez
Dra. Yasmín del Rocío López Martínez
Vocales de eventos sociales

REVISTA MEXICANA DE ULTRASONIDO EN MEDICINA. Año XI. No. 35, abril - septiembre 2020, es una publicación trimestral de distribución gratuita. Editor Responsable: Adriana Salazar Juárez. Número de Certificado de Reserva otorgado por el Instituto Nacional del Derecho de Autor 04- 2017- 122014480600- 102. Número de Certificado de Licitud de Título y de Contenido otorgado por la Comisión Calificadora de Publicaciones y Revistas Ilustradas EN TRÁMITE. Domicilio de la Publicación: Eje Central Lázaro Cárdenas No. 555, Col. Narvarte, México, D.F. 03020. Teléfonos: 5639 4447 y 5639 4450. Distribuidor: A.S.H.2. Imagen Global S.A de C.V., Cumbres de Maltrata 359 int 104, Col. Narvarte, Delegación Benito Juárez. Teléfono: 55384009 y 54406955. Número ISSN en trámite. La **Revista Mexicana de Ultrasonido en Medicina** acepta anuncios publicitarios con criterio ético pero el editor se deslinda de cualquier responsabilidad respecto a la veracidad y legitimidad de los mensajes contenidos en los anuncios. El contenido de los artículos firmados son responsabilidad exclusiva del autor. Todos los derechos reservados. Prohibida la reproducción total o parcial por cualquier medio sin la autorización por escrito de los editores. La **Revista Mexicana de Ultrasonido en Medicina** se encuentra indizada en internet: Índice Mexicano de Revistas Biomédicas (IMBIOMED) www. imbiomed.com.

ALTA FRECUENCIA

NEURILEMOMA, TUMOR DE LA VAINA NEURAL EN EL HUECO POPLÍTEO

Ojeda Mendoza-David Israel[1], Domínguez-Martínez Obdulio Alberto[2], Solís Galdámez Ma. Guadalupe[3]

[1] Ultrasonografista UABJO. AMUSEM-UNAM, Médico Familiar IMSS-UNAM. Médico Cirujano UV.
[2] Ultrasonografista Certificado por el Consejo Mexicano de Radiología. Médico Cirujano UV.
[3] Ultrasonografista AMUSEM-UNAM. Certificado por el Consejo Mexicano de Radiología. Geriatra. Médico Cirujano UABJO. Departamento de Ultrasonido de la Asociación Mexicana de Ultrasonido. A.C.

› RESUMEN
Los Neurilemoma, Neurinoma, más conocidos como Schwannoma, son neoplasias en su gran mayoría de origen benigno, con un rango de malignidad de menos del 1%.

Se localizan principalmente en nervios periféricos, es responsable de aproximadamente el 5% de los tumores benignos de las partes blandas, la localización más frecuente es en los planos de flexión de las articulaciones, en extremidades superiores los nervios cubital, mediano, radial y musculocutáneo, e inferiores siendo afectados en esta última región en la cara posterior, afecta sobre todo al nervio ciático, poplíteo, y ciático poplíteo externo.

Este es el caso de masculino de 65 años de edad, que inicia en forma súbita con dolor difuso en miembro pélvico izquierdo, incremento gradualmente progresivo, irradiación a pie, se realiza estudios de gabinete, se programa a cirugía con escisión por microcirugía en hueco poplíteo de Tumor benigno por histopatología.

Palabras claves. Neurilemoma, Neurinoma, Schwannoma.
Hueco poplíteo.

› ABSTRACT
Neurilemoma, Neurinoma, better known as Schwannoma, are neoplasms mostly of benign origin, with a malignancy rate of less than 1%.

They are located mainly in peripheral nerves, it is responsible for approximately 5% of benign tumors of the soft tissues, the most frequent location is in the flexion planes of the joints, in upper extremities the ulnar, median, radial and musculocutaneous nerves, and lower ones, being affected in the latter region on the posterior face, mainly affecting the sciatic, popliteal, and external popliteal sciatic nerves.

This is the case of a 65-year-old male, who starts suddenly with diffuse pain in the left pelvic limb, gradually progressive increase, radiation to the foot, desk studies are performed, surgery is scheduled with microsurgical excision in the popliteal fossa Benign tumor by histopathology.

Keywords. Neurilemoma, Neurinoma, Schwannoma.
Popliteal gap

INTRODUCCIÓN

El Neurilemoma, también conocido como Schwannoma, es responsable por aproximadamente el 5% de los tumores benignos de las partes blandas, con una incidencia mayor entre los 20,30 hasta 50 años de edad, sin predominio de sexo. con un rango de malignidad de menos del 1%. Se localizan en las vainas de los nervios periféricos, originados de las células de Schwann que derivan de la cresta neural.

Además de involucrar a los nervios espinales de la cabeza principalmente en las ramas vestibulares del VIII par craneal, en menor frecuencia se originan del V, VII, IX y X par craneal. Con afección del cuello, se encuentran en mediastino y retroperitoneo, puede ser observado, también, en los nervios periféricos de las superficies flexoras de los miembros superiores e inferiores en particular en los nervios ulnar y fibular común. El tumor generalmente es solitario, de pequeñas dimensiones, no adherido a planos profundos, con crecimiento lento. En 5% a 10%.de los casos pueden haber múltiples Schwannomas (complejo de Carney) que se hereda en forma autosómica dominante. En algunos casos se asocia a neurofibromatosis tipo 1 (NF1) (Murphey et al., 1999), o Neurofibromatosis tipo 2.

En el examen histopatológico, el Neurilemoma está compuesto, primariamente, por células de Schwann contenidas en una cápsula formada por el epineuro, de localización excéntrica al nervio de origen, pudiendo ser fácilmente detectable con un predominio del patrón Antoni A(solido), sobre escasas áreas del patrón Antoni B(mixoide), focos de colagenización que evidencian la "cronicidad del tumor".

En la ultrasonografía, la lesión es hipoecoica, de contornos definidos, forma ovalada o fusiforme, asociada, o no, a refuerzo acústico posterior y a flujo Doppler a color. La degeneración quística, además de calcificaciones, puede ser encontrada en las lesiones más antiguas. En los Schwannomas con más de 2 cm, su localización típica, excéntrica y continua al nervio, puede ser demostrada.

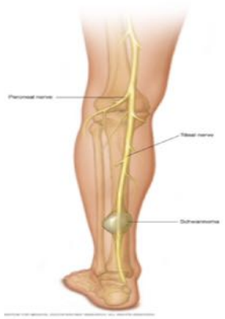

Estos tumores crecen en forma excéntrica encapsulados y desplazando periféricamente a las fibras nerviosas, sin embargo, los neurofibromas entremezclan sus fibras nerviosas, esta característica es indistinguible al ultrasonido, estos últimos tiene un centro más ecogénica y periféricamente menos ecogénica, además de mayor captación del Doppler en diana.

MANEJO QUIRÚRGICO

Se determina principalmente en la preservación del nervio, tanto en su estructura como en su función, especialmente los que tiene compromiso con el SNC.

Estas alternativas, son la exéresis microquirúrgica, radiocirugía, estereotáxis, y radioterapia estereotáxica.

La elección quirúrgica se determina por la localización y el tamaño tumoral.

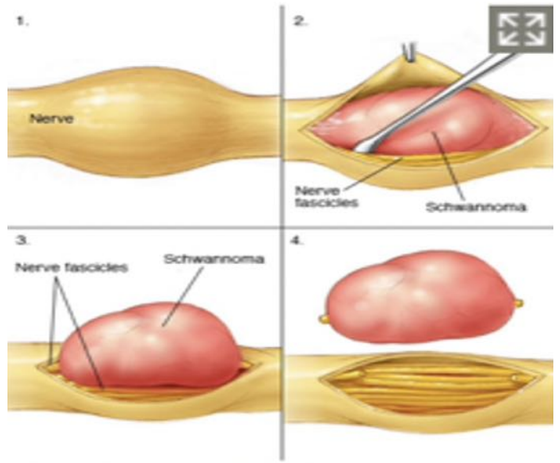

© MAYO FOUNDATION FOR MEDICAL EDUCATION AND RESEARCH. ALL RIGHTS RESERVED.

CASO CLÍNICO

Se presenta el caso de masculino de 65 años de edad, valorado en el departamento de ultrasonido de la Asociación. Inicia su sintomatología en los primeros días del mes de noviembre del 2018.

Dolor de inicio difuso en muslo y rodilla izquierda, sintomatología que lleva a la claudicación ambulatoria, con radiculitis intensa sobre el trayecto anatómico del nervio ciático, irradiando dolor hacia pierna y talón, se efectúa autopalpación de nódulo solido fijo a planos superficiales en el hueco poplíteo.

Se realiza ultrasonido el 23 de noviembre en hueco poplíteo observando imagen ovoide con medidas sugestivas de 15.8 x14.2x13.3mm, volumen de 1.58 cm3, hipoecogénico, con continuidad lateral en su eje largo de fibras fascículares del nervio ciático, vascularidad al Doppler color y Doppler de poder, escasa en periferia, penetra al nódulo, la imagen descrita con alta sospecha de masa tumoral de origen nervioso.

IMAGEN 1

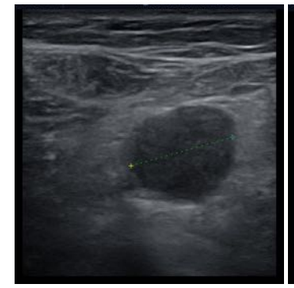

IMAGEN 2

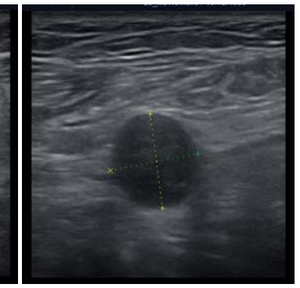

IMAGEN 3

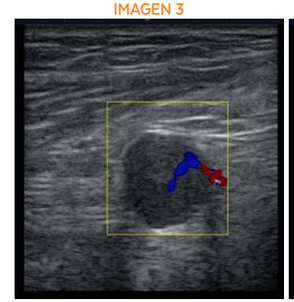

IMAGEN 4

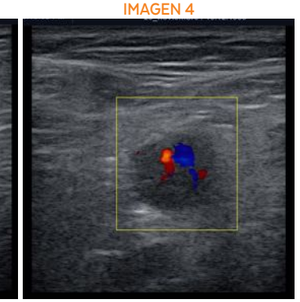

IMAGEN 5

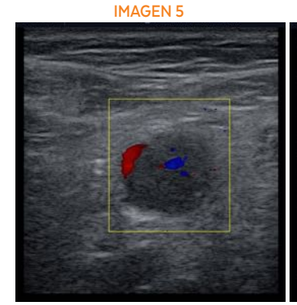

IMAGEN 6

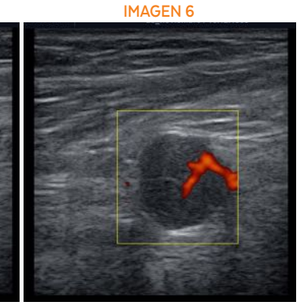

Se solicita valoración por neurocirugía, con diagnóstico de muy probable Schwannoma, solicitando tomografía axial computarizada con reconstrucción tridimensional. Reporte de la TAC del 1 de diciembre 2018, neo formación en el nervio tibial, que corresponde como primera posibilidad a un Schwannoma.

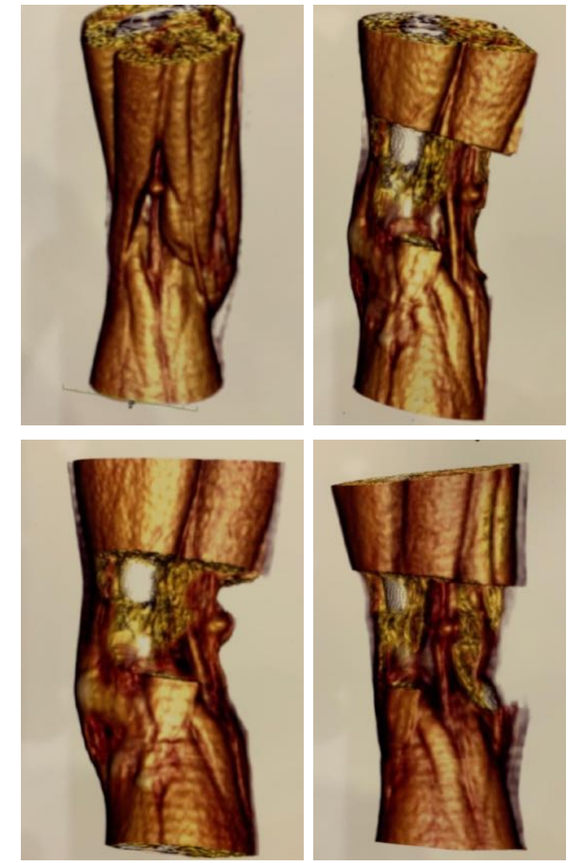

Con el diagnóstico Ultrasonográfico y tomográfico se determina realizar microcirugía; con exéresis exitosa con dos lesiones por hallazgo de menor tamaño y más profundidad.

La piezas quirúrgicas se derivan a estudio histopatológico e informe el 26 de diciembre 2018 con etiqueta de nervio ciático de pierna izquierda con la descripción Macroscópica de nódulo tisular ovoide de 2x1.5x1.2cm y múltiples fragmentos tisulares que varían de 0.4ª 1 cm, blanquecinos amarillentos de consistencia firme-elástica.

Observaciones: Histológicamente de estirpe neural originado de la proliferación de células de Schwann, dispuestas en patrón estoniforme y áreas de empalizada patrón de áreas Antoni A y Antoni B con cuerpos de Venocay. No se identifica atipia descartando proceso maligno.

› DIAGNÓSTICO MICROSCÓPICO:

Schwannoma(Neurilinoma) sin atipias del nervio ciático de pierna izquierda.

› DISCUSIÓN

Los Neurilemoma, más conocidos como Schwannoma, son tumores con alta tasa de benignidad.

No relacionado con género, la primera descripción fue hecha por Smith en 1869, se originan en la vaina de mielina de los nervios craneales en la zona de transición de la mielina central con la periférica (zona de Obersteiner-Redllch). No dudando de la benignidad que conlleva un 90 % de los pacientes es útil aclarar que existen Schwannoma celular como variante histológica muy infrecuente con las mismas manifestaciones clínicas a los Schwannomas clásicos. Esta variante se localizan en sitios más profundos, como el mediastino posterior y el retroperitoneo, es benigna, sin embargo por su ubicación se etiqueta como maligna por la destrucción ósea o cutánea, existe en ellos una gran hipercelularidad, núcleos compactos, escasamente alineados, empalizados con claro predominio del patrón Antoni A y escasas áreas del patrón Antoni B, menos del 10%, y ausencia de cuerpos de Verocay.

La característica de ambas variantes de Schwannomas es la presencia de inmunorreactividad difusa intensa para la proteína S-100, de gran utilidad para el diagnóstico diferencial con el fibrosarcoma y el leiomiosarcoma.

› COMENTARIO

El caso en particular, como patología del sistema nervioso periférico, donde la mayoría de las lesiones nodulares, se ubican en nervios, cubital (ulnar), radial, y peroneo(fíbula), es de interés que al palpar el hueco poplíteo y auscultar una masa sólida, móvil, dolorosa tengamos la posibilidad clínica de pensar en un quiste de Baker?, por qué no! pero con la sintomatología radicular a todo el miembro pélvico, pensar en una radiculopatía por compresión del Nervio ciático estaríamos más cerca del diagnóstico, sin embargo al disponer del recurso de la ultrasonografía, facilita el proceso diagnóstico y el manejo a corto plazo.

Lo fundamental del manejo quirúrgico en manos expertas es la escasa incidencia de recidiva luego de la resección, y el alivio inmediato del dolor y la actividad motora y sensitiva, sin embargo, no está exenta de riesgos y morbilidad. En el caso presentado, la recuperación fue espectacular, con una recuperación de la ambulación y la actividad al 100% a corto plazo sin necesidad de terapia física. ◆

› REFERENCIAS BIBLIOGRÁFICAS

1. Stefano Bianchi. Carlo Martinoli. Ultrasound of the Musculoskeletal System. Edición Marbán. 2011. Pag98-103. 509-570.
2. A.Bueno. JL del Cura. Ecografía Musculoesquelética esencial. SEUS Edición Panamericana. 2010.pag 246-247.
3. Renato A Sernik. G Guido. Ultrasonografía del Sistema Musculoesquelético correlación con Resonancia magnética.Editorial Amolca. 2010. Pag 510-515.
4. Schwannoma mediastinal y retroperitoneal metacrónicos / Metachronous mediastinal and retroperitoneal schwannomas Furque, Josefina M. P; Brosutti, Oscar; Pierini, Ángel L; Canga, Aída V; Zuttión, Melisa M. del C. Rev. argent. cir ; 110(4): 215-217, dic. 2018.
5. Schwannoma(Neurilemoma) in Children. Boston Children´s Hospital. http://www.childrenshospital.org/az/Site1069/mainpageS1069PO.html. 11/7/2017.
6. Malignant Schwannoma.Cancer Research UK.2017. http://www.cancerresearchuk.org/about-cancer/other-conditions/schwannoma/treatment.
7. Schwannoma. American Brain Tumor Association (ABTA). http://www.abta.org.brain-tumor-information-types-of-tumors/schwannoma.html(http:www.abta.org/brain-tumor-information/types-of-tumors/schwannoma.html). Accessed 12/5/2017.
8. Hilton DA, Hanemann CO. Schwannomas and their pathogenesis. Brain pathology. 2014; 24(3): 205-220. http://www.ncbi.nlm.nih.gov/pubmed/24450866. 3/27/2015.
9. Evans DG. Neurofibromatosis type 2. UpToDate. April 2015.
10. Schwannoma. Cancer Research UK. July 1, 2013; http://wwwcancerresearchuk.org/about-cancer/cancers-in-general/cancer-questions/what-is-schwannoma
11. Goldblum JR, Weiss SW, Folpe AL. Enzinger and Weiss´s Soft Tissue Tumors: Expert Consult: Online. 6 ed. Philadelphia: Elsevier Health Sciences, 2013;784-853.
12. Neurofibromatosis type 2. Genetics Home Reference (GHR). December, 2013.
13. Wolfe S., Hotchkiss R.N, Paderson W.C et al. Green s Operative Hand Surgery. Ch 65 p. (37-39) 2011 Elsevier 6 Ed.
14. Canale & Beatry: Campbell s Operative Orthopaedics, ch.23 p (940-943) 2007 Mosby 11 Ed.
15. Bulent B. The Jugular Foramen Schwannomas: Review of the Large Surgical Series. J Korean Neurosurg Soc. 2008;44(5):285-94
16. Pasternack WA, Winter-Reiken DJ. Unusually large cehular Schwannoma of the foot. J Am Podiatr Med Asocc 2005;95:157-160.
17. William J, Berger T, Elston D. Andrews' Diseases of the Skin: Clinical Dermatology. 10 ed. Philadelphia: WB Saunders Company; 2005.

DIAGNÓSTICO PRENATAL DE RABDOMIOMA CARDÍACO FETAL ASOCIADO A ESCLEROSIS TUBULAR FAMILIAR

Pestañas-León Alexin Raúl[1], Aguirre-Cruz Benito[2], Sosa-Palaviccini Miguel Octavio[3]

[1] MD Ob Gyn Hospital San Antonio de los Sauces Montegudo Bolivia

[2] MD Sonographer Hospital San Antonio de los Sauces Montegudo Bolivia

[3] MD Ob Gyn Hospital Universitario Dr Antonio María Pineda. Jefe de Servicio de Estudios Especiales. Barquisimeto – Venezuela mososa1951@hotmail.com

› RESUMEN

Paciente conocida afecta de Esclerosis Tuberosa, cursando con embarazo de feto único, complicado por la presencia e Rabdomioma cardíaco fetal biventricular con posible Transposición de Grandes Vasos. Se comprobaron en la madre Hemangioma hepático y angiolipoma renal.

› ABSTRACT

A well-known patient with Tuberous Sclerosis of Bourneville, with a single fetus pregnancy, complicated by the presence and biventricular fetal cardiac rhabdomyoma with possible Transposition of Large Vessels. Aditionally, patient has hepatic Hemangioma liver and renal angiolipoma.

Palabras Clave
Esclerosis Tuberosa
Rabdomioma cardíaco

› INTRODUCCIÓN

El complejo de esclerosis tuberosa (**CET1**) (OMIM 191100) es un trastorno multisistémico autosómico dominante, caracterizado por hamartomas en diversidad de órganos, incluidos el cerebro, la piel, el corazón, los riñones y los pulmones. Las manifestaciones del sistema nervioso central incluyen epilepsia, dificultades de aprendizaje, problemas de conducta y autismo. Las lesiones renales, generalmente angiomiolipomas, pueden causar problemas clínicos secundarios a una hemorragia o por compresión y reemplazo de tejido renal sano, lo que puede causar insuficiencia renal. Los pacientes también pueden desarrollar quistes renales y carcinomas de células renales. La linfangioleiomiomatosis pulmonar puede desarrollarse en los pulmones. Las lesiones cutáneas incluyen máculas melanóticas, angiofibromas faciales y parches de nevos de tejido conectivo. Existe un amplio espectro clínico, y algunos pacientes pueden tener síntomas mínimos sin discapacidad neurológica[1,2]. Existe una Esclerosis Tuberosa tipo 2 (**CET2**) (**OMIM 613254**)que es causada por mutación en el gen TSC2 en el cromosoma 16p13.

Aproximadamente del 10 al 30% de los casos de esclerosis tuberosa se deben a mutaciones en el gen TSC1 mientras que las mutaciones del TSC 2 son en frecuencia consistentemente mayor. : la frecuencia de los casos debidos a mutaciones en el gen TSC2 es consistentemente mayor. Las mutaciones de TSC2 son clínicamente más graves.

Las manifestaciones clínicas pueden ocurrir en:

- Piel
- Riñones
- Sistema Nervioso Central
- Cardíacas

› MANIFESTACIONES CUTÁNEAS

Fitzpatrick[3] y col. (1968) describieron máculas blancas con forma de hoja de ceniza de montaña en pacientes con esclerosis tuberosa. Las máculas blancas, que pueden ser evidentes sólo bajo la luz de Wood, están presentes al nacer en la mayoría de los casos, lo que permite un diagnóstico precoz. Teplick[4] (1969) afirmó que el 'adenoma sebaceum', mejor conocido como angiofibroma facial según lo describiera Gorlin[5] , está presente en aproximadamente la mitad de los pacientes con esclerosis tuberosa. El mismo Teplick[4] describió a una mujer de 53 años de inteligencia normal con lesiones óseas y pulmonares mal interpretadas como las de sarcoides. Bundey[6] y col. describieron a un padre y 3 hijos con esclerosis tuberosa sin adenoma sebáceo.

Webb[7] y col. encontraron anormalidades en la piel en 126 de 131 pacientes ingleses con esclerosis tuberosa. Hallaron máculas hipomelanóticas en 80 pacientes; 32 de estos tenían más de 5 máculas de este tipo. La mayoría de las máculas eran evidentes desde el nacimiento, pero algunas regresaron en la edad adulta. Los parches en forma de pala y los angiofibromas faciales aparecieron antes de los 14 años de edad, y su frecuencia se mantuvo constante en pacientes pospuberales (54 a 55% para parches en pala y 81 a 88% para angiofibromas). La frecuencia de los fibromas ungueales aumentó con la edad: no se encontraron fibromas ungueales en niños menores de 5 años pero se comprobaron en el 23% de los niños entre 5 y 14 años, y fueron evidentes en el 88% de los pacientes mayores de 30 años. McGrae y Hashimoto[8] (1996) describieron a un paciente con expresión segmentaria de esclerosis tuberosa en forma de angiofibromas faciales unilaterales y sugirieron que esto era el resultado de una mutación poscigótica.

› MANIFESTACIONES RENALES

Anderson y Tannen[9] (1969) observaron que las lesiones renales en la esclerosis tuberosa son angiomiolipomas, que pueden confundirse con la enfermedad renal poliquística (PKD; OMIM 173900). Norio[10] (1981) observó enormes riñones quísticos en lactantes con esclerosis tuberosa. La hipertensión severa estaba presente en algunos. La marsupialización quirúrgica de quistes grandes parece ser beneficiosa. El epitelio que recubre los quistes "se veía activo" de forma humoral o secretora. Grether[11] y col. (1987) describieron el tumor de Wilms (OMIM 194070) en un niño de 20 meses con esclerosis tuberosa. Sin embargo, el tumor de Wilms en este trastorno parece ser raro, mientras que los angiomiolipomas y los quistes renales son frecuentes. van Baal[12] y col. (1989) encontraron angiomiolipomas renales en 23 de 38 pacientes con esclerosis tuberosa comprobada. La multiplicidad y la localización bilateral fueron diferencias importantes entre los casos de esclerosis tuberosa y los angiomiolipomas aislados, generalmente solitarios. Uno de los padres de un paciente con esclerosis tuberosa tenía angiomiolipomas renales pequeños sin signos de esclerosis tuberosa, lo que sugiere que los angiomiolipomas renales pueden ser una forma frustrada de la esclerosis tuberosa.

Sampson[13] y col. (1995) describieron carcinomas de células renales multifocales (CCR) junto con angiomiolipomas y quistes renales en 2 hermanas con esclerosis tuberosa. Una hermana era una madre de 3 hijos de 35 años cuya esclerosis tuberosa había sido diagnosticada a la edad de 27 años, cuando se investigó a la familia en relación con el diagnóstico de CET en un primo que desarrolló epilepsia. Los estudios de enlace proporcionaron evidencia de enlace con el cromosoma 9 (TSC1). Cook[14] *et al.* (1996) revisaron 139 pacientes con CET que se habían presentado sin síntomas renales pero habían sido investigados por ultrasonido renal. Se encontraron lesiones renales en 85 de los pacientes (61%). Cuarenta pacientes tenían sólo angiomiolipomas y 17 tenían sólo quistes; 28 tenían angiomiolipomas y quistes. Los angiomiolipomas fueron múltiples en el 91% y bilaterales en el 84% de los pacientes. La incidencia de angiomiolipomas aumentó con la edad, pero la incidencia de quistes renales no parecía estar relacionada con la edad. En niños menores de 5 años, los quistes fueron una lesión más común. Se encontraron carcinomas renales en 3 pacientes.

› MANIFESTACIONES DEL SISTEMA NERVIOSO CENTRAL

Marshall[15] y col. (1959) describieron tumores cerebrales en 2 familias afectadas con esclerosis tuberosa. En una familia, se encontró ependimoma del tercer ventrículo, y en la segunda una madre y su hijo de 16 años tenían astrocitoma del tercer ventrículo. Harvey Cushing había extirpado el tumor cerebral de la madre en 1932. En 1959, el paciente todavía estaba vivo sin evidencia de recurrencia. De Leon[16] y col. (1988) describieron los hamartomas olfativos en 3 niños con esclerosis tuberosa, 2 de los cuales eran recién nacidos. Sugirieron que los hamartomas cardíacos y olfativos pueden ser particularmente característicos de la esclerosis tuberosa en los lactantes; La participación olfativa no fue sorprendente porque los hamartomas parecían surgir de la capa germinal subependimaria.

La incidencia de tumores cerebrales infantiles en pacientes con esclerosis tuberosa varía entre 5 y 14% (Pascual-Castroviejo[17] *et al.*, 1995). Más del 90% de estos tumores son astrocitomas subependimarios de células gigantes. La ubicación más común de los astrocitomas de células gigantes son la retina y los bordes de los ventrículos laterales, particularmente la región del agujero de Monro. Pascual-Castroviejo[17] y cols. (1995) informaron sobre un paciente de 23 años con astrocitomas de células gigantes tanto en la retina como en la región del agujero de Monro. Rott[18] y col. (2002) describieron a 3 niños con Esclerosis Tuberosa (ST), de 16 meses a 6 años, en quienes la RM mostró lesiones cerebrales similares a quistes de hasta 2 cm. van Tassel[19] y cols. han encontrado lesiones más pequeñas similares a quistes en la sustancia blanca de pacientes con ST.

Shields[20] y col. (2005) informaron el curso clínico y los hallazgos histopatológicos en 4 pacientes con complejo de esclerosis tuberosa, cada uno de los cuales desarrolló un crecimiento progresivo de un hamartoma astrocítico yuxtapapilar que causó desprendimiento de retina secundario y glaucoma neovascular, lo que requirió enucleación del ojo afectado.

› MANIFESTACIONES CARDÍACAS

Freycon[21] y col. (1971) informaron la muerte debido a la ruptura de un aneurisma aórtico en un niño de 3 años, y Larbre[22] *et al.* (1971) describieron la ruptura de la aorta torácica ascendente en un niño de 2.5 años. Harding y Pagon[23] (1990) concluyeron que entre el 51% y el 86% de los rabdomiomas cardíacos están asociados con la esclerosis tuberosa. Kandt[24] *et al.* Informaron embolización cerebral y renal probable por rabdomioma cardíaco. (1985) Sugita[25] y col. (1985) mostraron que la calcificación intracraneal puede ser evidente por tomografía craneal asistida por computadora dentro de 1 semana después del nacimiento. Journel[26] y col. (1986) registraron la curiosa experiencia de hacer el diagnóstico de esclerosis tuberosa familiar al encontrar tumores cardíacos (rabdomiomas) mediante ecografía de rutina. No hubo evidencia de ST en ninguno de los padres, en la hermana nacida antes o en la abuela materna, pero una tía materna tenía deficiencias mentales con convulsiones, numerosos puntos despigmentados y un parche de color verde en la espalda. La abuela de la madre murió a los 67 años, luego de la extracción de un tumor cerebral de tipo astrocitoma. No hubo signos de tumor renal en el feto. La experiencia habitual es que, mientras que los rabdomiomas son congénitos, los tumores renales se desarrollan sólo más tarde en la vida y nunca se encuentran en la ecografía en el período prenatal o neonatal.

Smith[27] y col. (1989) concluyeron de un estudio ecocardiográfico que los rabdomiomas cardíacos en la esclerosis tuberosa tienden a retroceder en la primera infancia, permanecen del mismo tamaño durante la infancia y luego regresan nuevamente en la adolescencia. Afirmaron que "la prevalencia de tumores en bebés pequeños con esclerosis tuberosa es probable que sea considerablemente superior al 50%". Como a esta edad generalmente faltan otros signos de esclerosis tuberosa, la ecocardiografía puede proporcionar la prueba

diagnóstica única más útil en la primera infancia. Bosi[28] y col. (1996) informaron los resultados de un estudio retrospectivo de 33 niños con rabdomioma cardíaco recogidos en 3 centros de cardiología pediátrica. La esclerosis tuberosa se asoció en 30 de los 33 pacientes. En 21 de 23 casos se detectó rabdomioma cardíaco antes de la edad de 1 año, y en 11 de la serie total de 33 el diagnóstico se realizó antes de 1 mes de edad. Las manifestaciones cardíacas estuvieron presentes en 19 pacientes. Se encontraron alteraciones del ritmo cardíaco en 13. El síndrome de Wolff-Parkinson-White (WPW; OMIM 194200) se documentó en 6, 4 de los cuales presentaron arritmias paroxísticas. Fenómenos obstructivos o regurgitativos estuvieron presentes en 5, y en 2 pacientes la extracción quirúrgica resultó necesaria. Con la excepción de una masa en la aurícula derecha, los 77 tumores se ubicaron en algún lugar de los ventrículos, incluso a nivel de la válvula aurículo ventricular. Debido a la regresión espontánea de la mayoría de las masas tumorales, al principio el tratamiento debe ser sintomático, mientras que la extirpación quirúrgica se requiere en condiciones potencialmente mortales, como se documenta en 2 de los 33 pacientes. Ruggieri[29] y col. (1997) documentaron al rabdomioma cardíaco, que presumieron que era la causa de la muerte prematura en los 3 hermanos con una forma grave de esclerosis tuberosa. Señalaron que las tasas de mortalidad entre los pacientes con rabdomiomas cardíacos como parte de TSC difieren de las de las masas cardíacas sin TSC. En más del 80% de los pacientes con CET que demostraron al nacer tener rabdomiomas cardíacos, no hubo síntomas y los tumores retrocedieron durante la infancia, mientras que en ausencia de otros signos de CET, los rabdomiomas a menudo se presentaron como grandes tumores intracavitarios y tuvieron un peor pronóstico. Grasso[30] y col (1982) demostraron que la afectación hepática y esplénica que se evidenció en un caso de autopsia y, como en los rabdomiomas, algunos de los hepatocitos parecían 'células de araña'. Los hepatocitos extraños recordaban las lesiones del cerebro, el corazón y el bazo. O'Callaghan[31] y col. (1998) presentaron casos de WPW y esclerosis tuberosa, identificaron 10 pacientes con diagnósticos concurrentes de síndrome de WPW y esclerosis tuberosa. WPW se presentó temprano en la vida, 9 casos fueron diagnosticados en el primer año. Ocho de cada 10 casos eran varones. En 8 casos, el síndrome se asoció con taquicardias supraventriculares y en 9 con rabdomiomas cardíacos. Un niño murió de insuficiencia cardíaca secundaria a la obstrucción del tracto de salida del ventrículo izquierdo por un rabdomioma. Cinco de los 9 sobrevivientes mostraron resolución de WPW en el seguimiento. La vía accesoria se localizó en 9 pacientes mediante electrocardiogramas de superficie: 6 niños tenían vías del lado izquierdo y 3 tenían vías del lado derecho.

› OTRAS MANIFESTACIONES

- Hipoplasia enamel dentario
- Cordomas en base del cráneo 50% de los casos con cordomas
- Cordoma sacro 40% de los casos con cordomas
- Dificultades de aprendizaje si tienen angiolipomas renales
- Retardo mental
- Infiltración esplénica

› CRITERIOS DIAGNÓSTICOS MAYORES

- Hamartomas
- Angiomiolipomas renales
- Angiofibromas faciales
- Tuberosidades corticales (más frecuentes en CET2)

› CRITERIOS DIAGNÓSTICOS MENORES

- Hipoplasia enamel dentario
- Quistes óseos
- Heterotopia lineal radial de substancia blanca cerebral
- Fibromas ungueales (sobre todo en varones)
- Epiloia (acrónimo de epilepsia, low intelligence y adenoma sebaceum)

› FRECUENCIA DE LA ESCLEROSIS TUBEROSA

- 1 en 6000 Recién Nacidos Vivos
- Por debajo de los 5 años de edad la frecuencia es de 1 caso en 15400 niños
- Por debajo de los 10 años de edad la frecuencia es de 1 caso en 14000 niños
- Por debajo de los 65 años de edad la frecuencia es de un caso en 65000 personas

› CASO CLINICO

Paciente femenina de 19 años de edad con antecedentes de presentar lipotimias a los 2 años de edad, ante estas manifestaciones fue sometida a diferentes estudios entre ellos TAC y no le dieron un diagnóstico, a los 5 años de edad comienza a presentar crisis convulsivas de tipo tónico clónicas que llegaron hasta 12 episodios en 24 horas, por lo que realizaron diferentes estudios entre ellos RM dando como resultados Tuberosidad cortical en hemisferio cerebral izquierdo con lo que concluyeron como diagnóstico de esclerosis tuberosa, a partir del diagnóstico comienza tratamiento con fenobarbital, posteriormente fue cambiado a carbama-zepina la cual tomaba 2 comprimidos VO cada 12 horas, a partir de los 13 años disminuyeron los episodios y fue disminuida la dosis de carbamazepina, en la actualidad toma medio comprimido cada 12 horas.

Rostro de paciente mostrando los angiofibromas faciales.

› ANTECEDENTES PATOLÓGICOS FAMILIARES:

Padre Esclerosis Tuberosa. Madre no presenta ninguna patología diagnosticada.

Su embarazo transcurre sin hallazgos ecográficos patológicos desde semana 18 a 27. En semana 33 le comentan el posible hallazgo de agenesia pulmonar unilateral, por este motivo decide hacer otra consulta con el servicio de Gineco Obstetricia del hospital Hospital San Antonio de los Sauces, Montegudo, Bolivia donde es examinada a las 35 semanas realizándole ultrasonidos hepáticos y renales a la madre y ultrasonido fetal. Se le comprueban hemangiolipoma hepático y renal maternos. Rabdomioma biventicular fetal con probable transposición de grandes vasos y estenosis de la arteria pulmonar.

Hemangioma hepático materno, bien definido, fuertemente ecogénico.

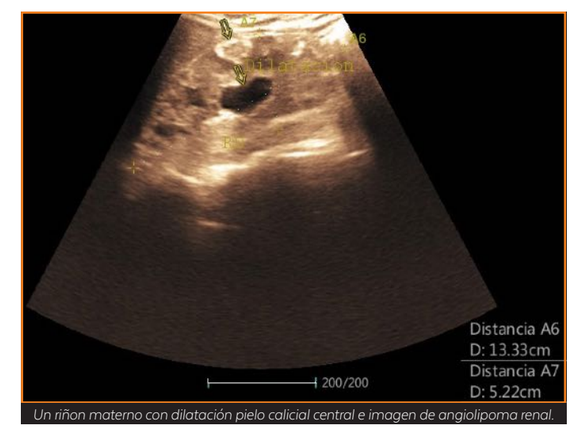

Un riñon materno con dilatación pielo calicial central e imagen de angiolipoma renal.

Corte torácico 4 cavidades: se observa área cardiaca que ocupa más del 50% del tórax, presencia de líquido abundante en pericardio, gran masa adherida al ápex.

Debe completarse su estudio con fondo de ojo materno, ecocardiograma fetal, valoración pre anestésica del caso.

El estado general materno es conservado y dadas las características del caso es remitido para su atención obstétrica hacia una Institución capitalina.

Debe completarse su estudio con fondo de ojo materno, ecocardiograma fetal, valoración pre anestésica del caso.

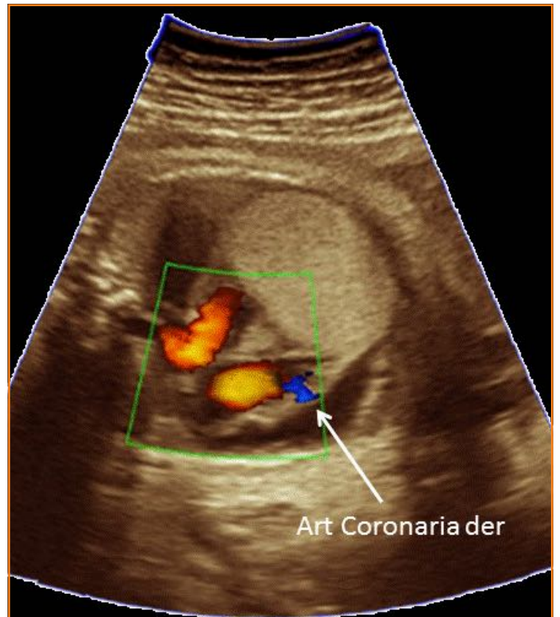

Intento de corte de cuatro cámaras muestra emergencia de los grandes vasos en paralelo. La coronaria fetal derecha emerge perpendicular de una aorta derecha y anterior.

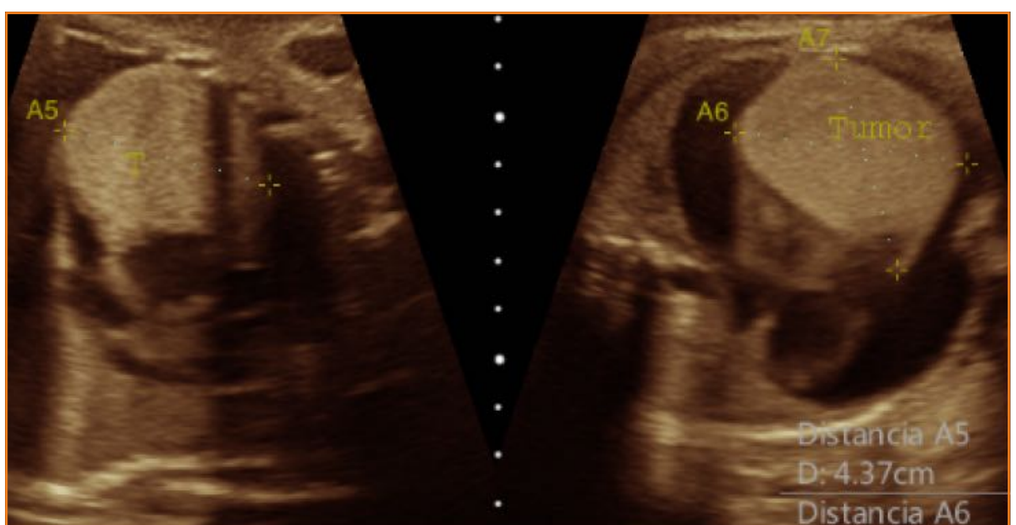

Corte torácico: en el ápex del corazón se observa masa ovoidea,hiperecogenica, de bordes definidos que mide 43.7 mm x 48.4 mm x 45.3 mm respectivamente, para un volumen de 50.1 cc.

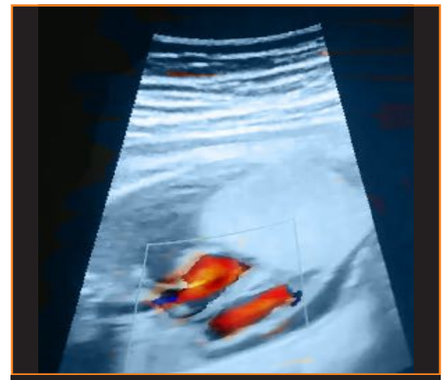

La salida de los grandes vasos es en cañón de escopeta. Sospecha de Transposición de Grandes Vasos. Posible requerimiento de cirugía de grandes vasos antes del 3er dia de nacido. Pronóstico fetal muy reservado pues el rabdomioma representa mayor laboriosidad quirúrgica.

› ANÁLISIS DEL CASO

Paciente afecta de Esclerosis Tuberosa de Bourneville, de carácter familiar. Conocida como tal desde la infancia. El diagnóstico de certeza de las patologías maternas se realizó en III trimestre. Caso es de manejo complicado por sospecha de cardiopatía añadida del tipo Transposición Clásica de Grandes Vasos.

Los rabdomiomas cardíacos fetales pueden ir asociados a transposición de grandes vasos, estenosis pulmonar, doble salida de ventrículo derecho[32-34].

Los autores manifiestan no presentar conflictos de interés por la presentación del caso. La colección de fotografías cuenta con el permiso de la paciente a fines de su publicación. ◆

› BIBLIOGRAFÍA:

1. Crino PB et al: The tuberous sclerosis complex. New Eng J Med 2006;355: 1345-1356.
2. Curatolo P et al: Tuberous sclerosis. Lancet 2008;372: 657-668.
3. Fitzpatrick TB et al: White leaf-shaped macules. Arch Derm 1968;98: 1-6.
4. Teplick JG: Tuberous sclerosis. Extensive roentgen findings without usual clinical picture: a case report. Radiology 1969;93: 53-55.
5. Gorlin RJ: Personal Communication. Minneapolis, Minn. july/1981.
6. Bundey S et al: Tuberose sclerosis without adenoma sebaceum. J Ment Defic Res 1970;14: 243-249.
7. Webb DW et al: The cutaneous features of tuberous sclerosis: a population study. Brit J Derm 1996;135: 1-5.
8. McGrae JD Jr and Hashimoto K: Unilateral facial angiofibromas: a segmental form of tuberous sclerosis. Brit J Derm 1996;134: 727-730.
9. Anderson DE and Tannen RL: Tuberous sclerosis and chronic renal failure: potential confusion with polycystic kidney disease. Am J Med 1969;47: 163-168.
10. Norio R: Personal Communication. Helsinki, Finland 5/27/1981.
11. Grether P et al: Wilms' tumor in an infant with tuberous sclerosis. Ann Genet 1987;30: 183-185.
12. van Baal JG et al: Tuberous sclerosis and the relation with renal angiomyolipoma: a genetic study on the clinical aspects. Clin Genet 1989;35: 167-173.
13. Sampson JR et al: Multifocal renal cell carcinoma in sibs from a chromosome 9 linked (TSC1) tuberous sclerosis family. J Med Genet 1995;32: 848-850.
14. Cook JA et al: A cross sectional study of renal involvement in tuberous sclerosis. J Med Genet 1996;33: 480-484.
15. Marshall D et al: Tuberous sclerosis: a report of 16 cases in two family trees revealing genetic dominance. New Eng J Med 1959;261: 1102-1105.
16. de Leon GA et al: Olfactory hamartomas in tuberous sclerosis. J Neurol Sci 1988;87: 187-194.
17. Pascual-Castroviejo I et al: Tuberous sclerosis associated with histologically confirmed ocular and cerebral tumors. Pediat Neurol 1995;13: 172-174.
18. Rott HD et al: Cyst-like cerebral lesions in tuberous sclerosis. Am J Med Genet 2002;111: 435-439.
19. van Tassel P et al: Cystic like white matter lesions in tuberous sclerosis. Am J Neuroradiol 1997;18: 1367-1373.
20. Shields JA et al: Aggressive retinal astrocytomas in 4 patients with tuberous sclerosis complex. Arch Ophthal 2005;123: 856-863.
21. Freycon F et al: Aneurisme de l'aorte abdominale au cours d'une sclerose tubereuse de Bourneville. Pediatrie 1971;26: 421-427.
22. Larbre F et al: Observation clinique et anatomique d'un aneurysme de l'aorte au cours d'une sclerose tubereuse de Bourneville. Arch Franc Pediat 1971;28: 975-984.
23. Harding CO and Pagon RA: Incidence of tuberous sclerosis in patients with cardiac rhabdomyoma. Am J Med Genet 1990;37: 443-446.
24. Kandt RS et al: Tuberous sclerosis with cardiogenic cerebral embolism: magnetic resonance imaging. Neurology 1985;35: 1223-1225.
25. Sugita K et al: Tuberous sclerosis: report of two cases studied by computer-assisted cranial tomography within one week after birth. Brain Dev 1985;7: 438-443.
26. Journel H et al: Prenatal diagnosis of familial tuberous sclerosis following detection of cardiac rhabdomyoma by ultrasound. Prenatal Diag 1986;6: 283-289.
27. Smith HC et al: Cardiac rhabdomyomata in tuberous sclerosis: their course and diagnostic value. Arch Dis Child 1989;64: 196-200.
28. Bosi G et al: The natural history of cardiac rhabdomyoma with and without tuberous sclerosis. Acta Paediat 1996;85: 928-931.
29. Ruggieri M et al: Tuberous sclerosis complex: neonatal deaths in three of four children of consanguineous, non-expressing parents. J Med Genet 1997;34: 256-260.
30. Grasso S et al: Unusual liver lesion in tuberous sclerosis. Arch Path Lab Med 1982;106: 49.
31. O'Callaghan FJK et al: Tuberous sclerosis complex and Wolff-Parkinson-White syndrome. Arch Dis Child 1998;78: 159-162.
32. Garg R et al: A rare case report of corrected transposition of the great arteries in association with tuberous sclerosis and cardiac rhabdomyomas. Cardiol Young. 2014 Oct;24(5):955-7.
33. Jiang ZY et al: Transposition of the great arteries, pulmonary atresia, and multiple ventricular septal defects associated with multiple cardiac rhabdomyomas in a case of tuberous sclerosis. Pediatr Cardiol. 2000 Mar-Apr;21(2):165-9.
34. Raut NB et al: Bourneville's tuberous sclerosis associated with double outlet right ventricle and infundibular pulmonary stenosis. J Assoc Physicians India. 1992 Jul;40(7):469-70.

URGENCIAS OFTALMOLÓGICAS DETECTABLES POR ULTRASONIDO

El ultrasonido oftalmológico "es una herramienta maravillosa y el mejor método diagnóstico auxiliar para confirmar sospechas clínicas en oftalmología", señaló el doctor Gilberto Islas de la Vega, médico cirujano oftalmólogo por la UNAM y miembro del Instituto de Oftalmología Fundación Conde de Valenciana.

Durante su participación en la sesión científica de la Asociación Mexicana de Ultrasonido en Medicina (Amusem) dedicada a las "Urgencias oftalmológicas detectables por ultrasonido", el también representante por América del Norte de la Sociedad Internacional de Ultrasonido Diagnóstico en Oftalmología, explicó que el traumatismo oftalmológico es una urgencia que atiende el médico de primer contacto, quien realiza la historia clínica y la exploración inicial, y después refiere al paciente con el oftalmólogo para una intervención y evaluación.

Dentro de la trayectoria del doctor Gilberto Islas destaca como autor de múltiples trabajos de investigación en ecografía y retina, es expresidente de la Amusem, así

como expresidente y fundador del Colegio de Médicos Ultrasonografistas de México.

Al ser un método de diagnóstico no invasivo, el ultrasonido oftalmológico es útil en la realización del cálculo de la lente intraocular, la detección de tumores, en enfermedades vitreorretinianas, entre otras.

Aunque existen diferentes causas que provocan estas lesiones y dependiendo del tamaño del objeto generará daños en las estructuras oculares. Las urgencias más comunes en oftalmología están asociadas con accidentes ocasionados con pelotas de frontón y tenis.

Existen dos tipos de traumatismos: los directos y los indirectos. En el traumatismo directo existe un daño muy severo al globo ocular ocasionado por el impacto del objeto en el ojo. Mientras que en el trauma indirecto el paciente presenta el síndrome de latigazo, provocado por la sacudida en un accidente automovilístico y donde el médico deberá vigilar los posibles daños en el interior del ojo, a esta condición se le llama conmoción de retina o edema de Berlín.

› EXPLORACIÓN DEL OJO

El doctor Gilberto Islas, señaló que la exploración oftalmológica debe realizarse de forma cuidadosa y requiere de la aplicación de un método anestésico (la tetracaína tópica), además de apoyarse de un método de acoplamiento como la metilcelulosa al 2%, ya que los oftalmólogos no pueden utilizar el gel empleado en el ultrasonido convencional porque irrita la conjuntiva.

La exploración inicia en el globo ocular y ésta deberá verse como una estructura completa, que incluya la evaluación de la córnea, la integridad de conjuntiva y de ser posible la esclera.

El fundador y expresidente del Centro Mexicano de Ultrasonido en Oftalmología indicó que es importante buscar la posición del cristalino, el cual se ubica detrás

del iris y deberá presentar estabilidad; lo siguiente es evaluar el cuerpo vítreo y ver si existe alguna hemorragia, algún tipo de lesión o solución de continuidad "que esté dando alguna tracción directamente sobre la retina".

A diferencia del ultrasonido convencional, en oftalmología se utiliza una sonda modo A de 8 megahertz que se coloca sobre el párpado o directamente sobre la conjuntiva. Y así inicia el rastreo, la exploración se realiza siguiendo todos los meridianos del globo ocular; y se complementa con una sonda modo B.

El doctor Islas recordó que en la evaluación oftalmológica es esencial buscar la integridad del globo ocular y la anatomía, así como "la cámara anterior que está formada por la cara posterior de la córnea y la cara anterior del iris, y ésta es totalmente anecoica".

En la órbita es esencial buscar los sitios de colección de líquido, y en este sentido se tiene una ventaja ya que la grasa tiene una reflectividad muy alta y facilita el contraste.

Una entidad preocupante es el estallamiento del globo ocular, ocasionado por la presencia de múltiples partículas como una granada casera y, que por tratarse de un impacto directo produce afectaciones tanto a la anatomía del globo ocular como a la órbita.

En estos casos es difícil realizar una exploración con ultrasonido y debido a que el pronóstico de recuperación de visión del paciente es muy bajo, "debemos estar preparados para las situaciones médico legales", advirtió el doctor Islas. ◆

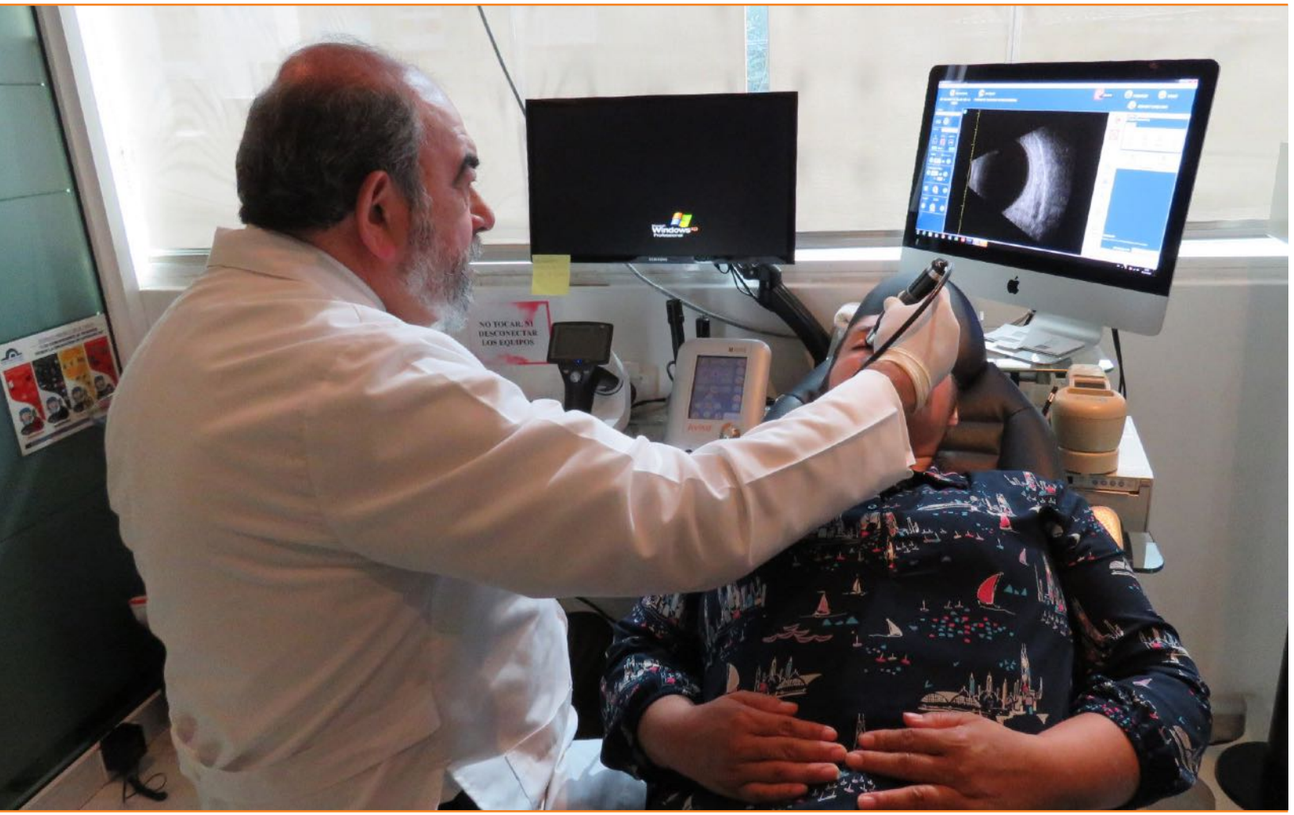

AMUSEM REALIZA CURSO-TALLER DOPPLER EN OBSTETRICIA

La Asociación Mexicana de Ultrasonido en Medicina (Amusem) realizó el 1er Curso-taller Doppler en obstetricia. En la inauguración estuvieron presentes miembros de la mesa directiva 2018-2020 de la Asociación, entre ellos los doctores: David Israel Ojeda, presidente; Carlos Alejandro Alarcón, vicepresidente; Obdulio Alberto Domínguez, tesorero; María Guadalupe Solís, secretaria; así como Eduardo Nieto, profesor titular del curso; y Rafael Jiménez, expresidente de la Amusem.

Esta actividad dirigida a médicos sonografistas, radiólogos, ginecólogos, médicos generales o especialistas interesados en el tema tuvo como objetivo dotar de conocimientos teórico-prácticos a estos profesionales de la salud, para la realización de una correcta evaluación por ecografía Doppler. Y a través de esta herramienta interpretar los conocimientos de manera más adecuada en las patologías más frecuentes en obstetricia.

Después de tres meses de actividades teóricas y prácticas los médicos participantes aprendieron no sólo las bases físicas del Doppler obstétrico sino también sobre su uso en la evaluación clínica de las pacientes embarazadas, así como su utilización en las principales patologías maternas.

Este curso contó con el aval de la Facultad de Medicina de la Universidad La Salle, el Consejo Mexicano de Ginecología y Obstetricia, así como el Colegio de Médicos Ultrasonografistas.

El doctor David Israel Ojeda agradeció a los médicos su participación en este curso y los invitó a seguir preparándose y, de esta manera continuar con su labor médica en beneficio de las pacientes obstétricas. ◆

DIAGNÓSTICO PRENATAL EN CORAZÓN Y CEREBRO

Las patologías del corazón y del cerebro fetal son las principales anomalías congénitas, que a través del diagnóstico prenatal pueden identificarse antes del nacimiento, explicó el doctor Manuel Ulises Reyes, adscrito al servicio de Medicina Materno Fetal del Centro Médico Nacional La Raza, durante su charla con motivo del Día de Asociado celebrada en la Asociación Mexicana de Ultrasonido en Medicina (Amusem).

Y dentro de las patologías del cerebro fetal son frecuentes las alteraciones estructurales, pero también las relacionadas con infecciones, síndromes o con algunas alteraciones externas que llevan a una manifestación en el cerebro del bebé.

El doctor Manuel Ulises Reyes enfatizó que es recomendable la evaluación del cerebro y corazón fetal en tres

El especialista en ecocardiografía fetal avanzada explicó que las patologías del corazón son las principales causas de muerte al nacimiento e incluso en los primeros años de vida, que pueden ocasionar discapacidad.

Destacó que en el país, en el caso del corazón todavía se sospecha de patologías muy severas debido a que no se cuenta con tanta experiencia en esta área. "El grupo de enfermedades que suelen ser muy delicadas son las cardiopatías ductus dependiente, que requieren un medicamento muy preciso desde el inicio del embarazo".

momentos del embarazo: entre las 11 y 14 semanas para observar características básicas pero fundamentales "para sospechar de cardiopatías o anomalías del cerebro fetal".

En el segundo trimestre, entre las 18 y 24 semanas, el médico llevará a cabo una evaluación más completa del cerebro y corazón; y repetirla en el tercer trimestre. Sin embargo, el experto en medicina materno fetal señaló que, "en el cerebro muchas alteraciones se manifiestan casi al final del embarazo o incluso en los primeros años de vida".

› EVALUACIÓN FETAL

Durante la etapa del embarazo es necesario que los médicos realicen una evaluación correcta de la paciente, que cuenten con la capacitación y conocimientos para identificar posibles alteraciones y, en caso de ser necesario, completar con otros estudios.
Por ello, el diagnóstico prenatal es una herramienta que tiene beneficios para el bebé y la madre porque permite preparar el nacimiento, proporcionar los medicamentos o cirugías necesarias, y las terapias adecuadas para que a largo plazo el pronóstico de los bebés sea favorable.

Cuando hay alteraciones en el cerebro "podemos dar ciertas terapias de neuroestimulación y neurodesarrollo que ayuden en la plasticidad del cerebro, y aunque el bebé tenga algunas alteraciones las conexiones neuronales pueden desarrollarse" y recuperar su función.

En la evaluación de los bebés con defectos del sistema nervioso central o con cardiopatías, el doctor Reyes expresó que es fundamental realizar un tamizaje, un estudio básico inicial; y cuando exista una sospecha de alteración dirigirse, según sea el caso, a las clínicas especializadas de cardiología o neurología fetal.

El tamizaje no nesariamente requiere la intervención del médico materno fetal o del radiólogo, ya que también pueden realizarlo médicos ultrasonografistas. Y por tanto, es esencial que este tipo de actividades de educación médica continua se dirijan no sólo a los especialistas materno fetales sino "a todo aquel médico que está en contacto con las pacientes realizando estudios de ultrasonido", porque son quienes en primera instancia pueden identificar alguna alteración y referir a estudios más avanzados. ◆

41 AÑOS DE ENSEÑANZA EN ULTRASONOGRAFÍA

Desde hace 41 años la Asociación Mexicana de Ultrasonido en Medicina (Amusem) ha contribuido con la enseñanza de la ultrasonografía, ha servido de escuela para muchas generaciones de médicos mexicanos y de otros países a través de sus diferentes actividades de educación continua.

Con el objetivo de seguir contribuyendo en la formación integral de profesionistas con conocimientos teórico-prácticos para la realización, interpretación e integración de diagnósticos mediante la ultrasonografía, la Amusem inauguró su Diplomado en ultrasonografía médico diagnóstica.

Para dar la bienvenida a la nueva generación de médicos participantes estuvieron presentes integrantes de la mesa directiva de la Amusem, los doctores: David Israel Ojeda, presidente; Carlos Alejandro Alarcón, vicepresidente; Obdulio Alberto Domínguez, tesorero; María Guadalupe Solís Galdámez, secretaria; y Alfonso Rodríguez, coordinador académico.

Este diplomado con duración de un año es avalado por la Facultad de Estudios Superiores (FES) Zaragoza, de la Universidad Nacional Autónoma de México, es una oportunidad para que los médicos conozcan la utilidad del ultrasonido diagnóstico en las diferentes áreas de la práctica clínica.

Además de que les permite aprender a reconocer mediante la técnica del ultrasonido la anatomía normal y patológica, así como la realización de un diagnóstico integral, siempre apegados a los códigos éticos de su profesión.

A la par de las clases teóricas y el aprendizaje con equipos de ultrasonido dentro de las instalaciones de la Asociación, los médicos tienen la posibilidad de rotar en sedes de práctica en instituciones como la Secretaría de Salud, el Instituto de Seguridad y Servicios de Salud de los Trabajadores del Estado (ISSSTE), el Instituto Nacional de Personas Adultas Mayores (INAPAM), del sector privado, entre otros. ◆

ECOGRAFÍAS DE PULMÓN ÚTILES PARA IDENTIFICAR PACIENTES CON COVID-19

Un estudio realizado por instituciones italianas, entre ellas la Universidad de Pavía, el Hospital General Valle del Serchio, la Universidad de Trento y otras instituciones, describe cuál es la mejor sonda para la toma de ecografías pulmonares en pacientes con COVID-19, que permita a los médicos establecer el foco y cómo visualizar la superficie más amplia posible con un solo escaneo.

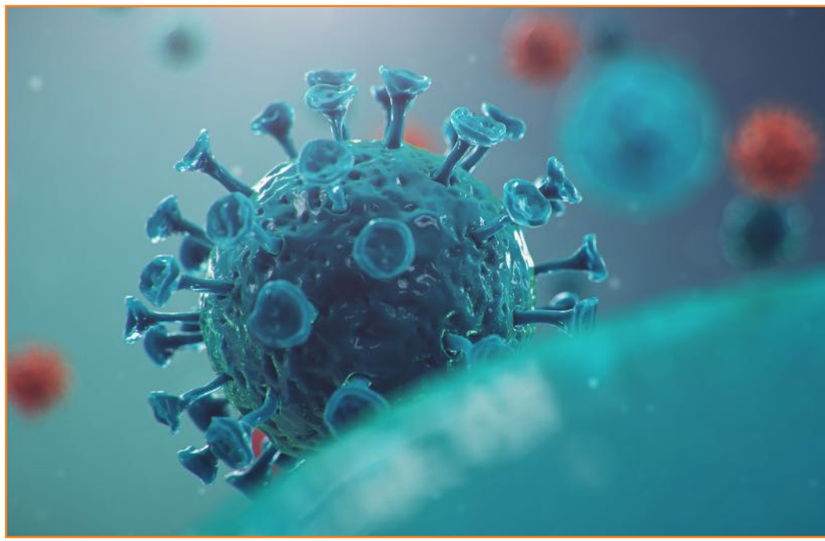

El grupo de investigadores realizaron cuatro protocolos breves, los cuales se basan en el hallazgo de que los pacientes con COVID-19 desarrollan un engrosamiento de la pleura, líneas B, consolidaciones subpleurales y otros artefactos característicos de la ecografía pulmonar.

El estudio fue publicado en marzo de 2020 en la revista Journal of Ultrasound in Medicine, incluye algunas recomendaciones:

- El uso de sondas lineales, ya que pueden capturar mejor el detalle de los artefactos pleurales y subpleurales; las sondas convexas también son apropiadas.
- Usar una modalidad de punto focal único en la línea pleural, en lugar de enfocarse en múltiples ubicaciones.
- Las exploraciones se deben realizar preferiblemente en los espacios intercostales, en lugar de una vista ortogonal de las costillas. Esto permite a los médicos ver la superficie más amplia posible con un solo examen.
- Se deben buscar artefactos en múltiples áreas y bilateralmente, para ver la extensión de la superficie pulmonar afectada, específicamente en las secciones apical, medial y basal de las secciones paraclavicular anterior, mediaclavicular y posterior, y en las áreas axilares lateral apical y basal.

Gino Soldati, de la unidad de ultrasonido en el Hospital General Valle del Serchio y autor principal de la investigación, señaló que “la ecografía pulmonar se puede usar para evaluar pacientes antes del ingreso al hospital, monitorizar pacientes con neumonía en el departamento de emergencias, controlar la ventilación y el destete para pacientes de la unidad de cuidados intensivos y evaluar los efectos de los medicamentos antivirales”.

Agregó que, el ultrasonido puede identificar cambios en la proporción entre el aire, el tejido y el líquido en los pulmones de pacientes con COVID-19. Y si bien la tomografía computada tiene la capacidad para detectar COVID-19, esta modalidad no puede usarse junto a la cama de los pacientes y pone al personal médico adicional en un riesgo de exposición al virus. Por ello, algunos médicos en China, España e Italia han recurrido a la ecografía pulmonar como una modalidad alternativa de imagenología. ◆

Fuente: MedImaging

TECNOLOGÍAS DE LA INFORMACIÓN Y CONOCIMIENTO

Mariano Grilli
Doctor en Ciencias Médicas.
Profesor Libre. Cátedra de Ginecología "B" y Cátedra Libre Medicina y Mujer.
Universidad Nacional de La Plata
Director Científico del Instituto de Ginecología de Mar del Plata. info@igmdp.com.ar
Director Portal Académico ObGin. info@obgin.net

Estoy convencido de que el único tipo de educación que existe es la autoeducación.
Isaac Asimov

La utilización de las tecnologías de la información y la comunicación (TIC), ha sido el motor para que el desarrollo científico tecnológico llegara a su punto más alto. Esto trajo aparejado nuevos escenarios educativos, promovidos por la aparición de videoconferencias, aulas digitales, video streaming o cursos a través de internet. Este cambio docente, con estas nuevas tecnologías y con la inmediatez que internet nos brinda, permite adecuarse al cambio global en las ciencias médicas, permitiendo un intercambio masivo de información, un ida y vuelta necesario para el crecimiento personal y colectivo de los profesionales de la salud. El rápido acceso a fuentes de información teórica, acceso a sitios con cirugías complejas, trasmisión de conferencias en directo y accesibilidad online de cursos formativos e informativos, transforman al siglo XXI, en un etapa de fluidez científica y accesibilidad a toda esfera educativa imaginable.

Las características de estas redes de información interconectadas de manera global, (inmaterialidad, interactividad, instantaneidad, múltiples códigos, interconexión, elevados parámetros de calidad de imagen y sonido, digitalización, diversidad de contenidos, influencia sobre los procesos mentales), permiten el acceso a cantidades ingentes de información y la comunicación tanto entre personas como entre grupos, facilitan el acceso a mucha información y a la adquisición de conocimientos. (S.M.Santoveña Casal) Las TIC están dejando su huella en la transformación global de la comunicación. No solo en las ciencias, sino también en la economía, negocios, industria, etc., ya que estas herramientas han cambiado el modo en que los individuos, estén donde estén, se comuniquen e interactúen dentro de su esfera de desarrollo. De todas maneras, en las ciencias médicas, su influencia es tal, que es menester reformular el proceso de aprendizaje, el rol de "profesor" y de los alumnos. (UNESCO)

Están produciendo cambios no imaginados respecto a lo ocurrido antiguamente por la irrupción de otras tecnologías, sea la imprenta o la electrónica, pero su espectro va más allá de lo que es la información y la comunicación, induce cambios en la estructura social, económica, laboral, jurídica y política, al promover, estimular y desarrollar la intercomunicación global, permitiendo que la participación social de los actores sean universal. (E.Lopez Meneses)

Esta aplicación de las TIC en la docencia médica, hoy ya es indispensable, dado que internet mediante, surge ese escenario etéreo donde los alumnos y docentes, interactúan, se comunican, intercambian información y crean redes sociales. (F.Lizaraso Caparó)

Las TIC son el conjunto de tecnologías que permiten el acceso, producción, tratamiento y comunicación de información presentada en diferentes códigos (texto, imagen, sonido,...), y su elemento más representativo es la computadora en cualquiera de sus versiones (escritorio o transportables) y por supuesto internet. (C. Belloch)

Son en realidad, un conjunto convergente de tecnologías provenientes de la microelectrónica, la informática (máquinas y software), las telecomunicaciones y la optoelectrónica. El impacto que están produciendo en toda la vida del ser humano, es una revolución que se enmarca en un conjunto más amplio de cambios en nuestra sociedad y se concreta en una denominación: la sociedad de la información. (F.J.Tejedor Tejedor)

Desde una perspectiva institucional la OCDE (Organización para la Cooperación y Desarrollo Económico) define las TIC como "aquellos dispositivos que capturan, transmiten y despliegan datos e información electrónica y que apoyan el crecimiento y desarrollo económico de la industria manufacturera y de servicios". (R.Baelo Álvarez e I.Cantón Mayo)

Si bien es necesario conocer y manejar correctamente las herramientas asociadas a las TIC, esto está relacionado con la actitud de las personas frente a estas, la actitud, el disfrute y la seguridad son tan importantes que las habilidades prácticas dentro de la informática. Como veremos más adelante, estas nuevas estructuras, e-Learning mediante, priorizan la capacidad de "aprender a aprender", y luego, a extrapolar lo aprendido a nuevas situaciones que se plantean. Sin duda, por lo antedicho, la actitud de cada uno hacia las TIC, muestra un lugar relevante ya que estas nuevas tecnologías también obliga a un aprendizaje y/o actualización constante. Cuando se analiza la historia de acuerdo a sus formas de comunicación y transmisión del conocimiento, se encuentra un denominador común: "ninguna tecnología nueva, eliminó a la anterior sino que la complementó". Parafraseando a Lavoisier, nada se pierde, todo se transforma. La evolución de las sociedades está marcada por los distintos tipos de transmisión del conocimiento e información. (J.Renna y col) Actualmente, todas las herramientas informáticas, sean computadoras, multimedia, internet, redes locales..., son los sistemas y recursos necesarios para la elaboración, almacenamiento y difusión digitalizada de la información, de tal manera que nace una nueva etapa social, cultural y científica denominada "sociedad de la información y del conocimiento". (C.Cejas y J.Picorel)

Con anterioridad, se pueden reconocer cinco grandes períodos históricos: La Sociedad Oral comienza con el hombre, donde lo aprendido era transmitido a la descendencia por los que más experiencia tenían, coincidentemente con los que tenían mayor edad, un poco de tradición y otro poco de empirismo. El lenguaje era su herramienta para comunicarse y, el cerebro, la fuente de almacenamiento. La Sociedad Escritural comienza con las distintas formas de representación escrita en paredes, papiros, etc. Su importancia radicaba en trascender las generaciones por medio de pictogramas o glifos, que visto en prospectiva, legó gran información para los investigadores antropológicos y afines. Estas escrituras fueron evolucionando, primero se usó paredes de cuevas, alejadas de la erosión natural, luego la madera, el papiro y el papel. La Sociedad Tipográfica comienza con Gutemberg y su imprenta, la cual permitió difundir experiencias y conocimientos a lugares alejados, en formatos bastante durables, con una dirección estipulada de lectoescritura, que luego devino en documentos con fines educativos. Su punto de inflexión en la transmisión de conocimientos se apoyó en las bases en que la información impresa, y en forma repetida, podía trasladarse a lugares distantes de los centros de formación académica. La Sociedad Mediática comienza con el telégrafo, pero son la radio y la televisión los elementos centrales, distintivos de una época, donde la llegada de conocimientos nuevos se aceleró y mejoró en calidad, por el aporte de la imagen. Si bien, en la actualidad estamos viviendo la Sociedad Digital, se la denomina generalmente como la Sociedad de la Información y Conocimiento, ya que la globalización e intercomunicación global permite que todos reciban cierta información, en tiempo real y a medida en que suceden los acontecimientos. (J.Renna y col) (A.Bartolomé)

Tim Bernes-Lee es un físico que en 1980 en el CERN desarrolló "Enquire" un pequeño programa que permitía enlazar ideas. Años después lo transformó en algo mejor, naciendo en 1989 el lenguaje de la web, el html (Hypertext Markup Language), con ayuda de su colega Robert Cailliau. En 1991 el lenguaje se puso a disposición de la comunidad. Un estudiante llamado Marc Andressen que estaba en el NCSA viajó por red, lo encontró y escribió el primer navegador: Mosaic. Este se convirtió en Netscape Navigator y Andressen en Presidente de Netscape Communications

Corporation. Podemos decir que la combinación de tecnología y momento se produce cuando estalla la web en 1994. (A.Bartolomé)

El Informe Mundial sobre la Educación (1998) de la UNESCO expresa que las nuevas tecnologías constituyen un desafío a los conceptos tradicionales de enseñanza y aprendizaje, pues redefinen el modo en que profesores y alumnos acceden al conocimiento, y por ello tienen la capacidad de transformar radicalmente estos procesos. Hasta no hace mucho, las clases tradicionales estaban centradas en el profesor, aisladas del entorno, con modalidad pasiva de transmisión de la información, donde existían límites en el conocimiento, se exponía y listo. Las TIC están produciendo el cambio en estas conductas clásicas, afrontando los nuevos desafíos educativos con éxito, aprovechando las nuevas tecnologías y aplicándolas al aprendizaje, con el fin de transformar el paradigma tradicional educativo. (UNESCO)

Entonces, qué nos propone el uso de las TIC: inmaterialidad, interconexión, interactividad entre los sujetos y con la información, instantaneidad, calidad y flexibilidad de la imagen y sonido, digitalización, influencia sobre los procesos (sociedad, educación, investigación y en la medicina); rapidez en el desarrollo e implantación de las innovaciones; penetración en todos los sectores; desarrollo de nuevos lenguajes (informático y multimedia); distribución de la información no lineal; diferenciación y segmentación de los usuarios según sus pretensiones o especialidades; preferencia hacia la automatización y sistematización en el funcionamiento y el uso de las tecnologías; pluralidad de tecnologías y, capacidad de almacenamiento formidable para depositar información. (F.Lizaraso Caparó)

También en el área educativa propone múltiples usos como, recurso didáctico, objeto de estudio, medio de comunicación y medio para la administración y gestión de investigación. (S.M.Santoveña Casal) Y en el quehacer diario de los médicos, están instaladas mediante la informatización de historias clínicas, digitalización de imágenes radiológicas e interconsultas vía web. Es de esperar entonces, que sea la herramienta fundamental para potenciar la instalación definitiva en la EMC dentro de las opciones educativas disponibles. (A.Margolis)

› IMPACTO EN LA EDUCACIÓN

Cuando se habla de implementación de TIC en la educación, se hace referencia a una educación virtual dentro del PEA, es decir, una clase no física, reemplazada en muchos casos por sitios Web de depósito o desarrollo de contenido y tareas, donde el profesor físicamente está presente a través de los instructivos o por medios de comunicación sincrónica o asincrónica y el estudiante a distancia interactúa con el profesor u otros estudiantes a través de las herramientas de comunicación desarrolladas tal efecto. Sus principales componentes son: a) la plataforma virtual de enseñanza, b) el tutor, c) el contenido y tareas del curso d) el estudiante y d) el uso de computadoras como mediador de aprendizaje. (M.Villarroel-Mareño y col)

Un campus virtual (CV) es el lugar para la enseñanza, aprendizaje e investigación creado mediante la confluencia de múltiples aplicaciones de las TIC: internet, la web, comunicación electrónica, video, video-conferencia, multimedia y publicación electrónica. (J.A.Campos)

Así, el uso de las TIC en la enseñanza médica se ha incrementado considerablemente, porque facilita el proceso educativo a partir de sus aplicaciones, sin embargo, el personal docente y los estudiantes han de tener claro que estas herramientas sólo son un apoyo para su práctica, y que de ellos depende el cambio a lograr. (F.Lizaraso Caparó) Dado que estas tecnologías procesan, almacenan, sintetizan y representan la información de distintas formas, cualquiera que tenga la infraestructura y cierta alfabetización digital, puede ingresar, elegir y desarrollar la propuesta educativa a distancia que más le convenga. (F.Gatica Lara y A.Rosales Vega)

Es necesario hacer la distinción entre los llamados modelos de enseñanza y modelos de aprendizaje, ya que la dicotomía entre el uso del término enseñar y el termino aprender, data de mediados del siglo pasado cuando se establecen dos vías de progreso en el conocimiento de los procesos educativos: la generada desde una sicología del aprendizaje, con una amplia implantación en América del Norte, y la generada desde una didáctica general, más acorde con la tradición de los países latinos europeos. Obviamente ambas son aproximaciones complementarias, pero el acento puesto en una u otra vertiente del problema marca las diferencias. Así aparecieron los sistemas de Enseñanza Asistida por Computadoras (CAI) y los de Aprendizaje Asistido por Computadoras (CAL) (las siglas son en inglés). (A.Bartolomé)

Las TIC están conformadas por ciertos conceptos básicos. La tecnología, se define como la ciencia que estudia los medios técnicos y los procesos empleados en diferentes escenarios. La tecnología de la información o informática, es la ciencia que estudia las técnicas y procesos automatizados que actúan sobre los datos y la información. La palabra «informática» proviene de la fusión de los términos «información» y «automática», lo que originalmente significaba la realización de tareas de producción o de gestión por medio de máquinas (autómatas). Las tecnologías de la comunicación, o más precisamente, de la telecomunicación, estudian las técnicas y procesos que permiten el envío y la recepción de información a distancia. Por último, comunicación es el proceso por el cual se transmite un mensaje por un canal, entre un emisor y un receptor, dentro de un contexto y mediante un código conocido por ambos. (R.C.Suárez y Alonso)

Las TIC son un entramado de tecnologías como la microelectrónica, la informática (máquinas y software), las telecomunicaciones y la optoelectrónica, y no queda duda alguna que están produciendo un auténtica revolución en toda la vida del ser humano, una revolución que se enmarca en un conjunto más amplio de cambios en nuestra sociedad y se concreta en una denominación: la Sociedad de la Información. (F.J.Tejedor Tejedor)

Hoy, la relación del médico con la EMC, TIC mediante, está cambiando a pasos acelerado en este mundo globalizado y sin horizontes. La concepción educativa del médico pasa por adquirir capacidad de encontrar, organizar, relacionar y aplicar el conocimiento, pero sobre todo, saber comunicarlo a sus pares y a la sociedad. (F.Lizaraso Caparó)

Ya en 1998, la UNESCO diagnostica la necesidad de formar al personal docente en general, sobre el uso y aplicación de las TIC en el PEA. Su informe pone de manifiesto el surgimiento de una nueva etapa, la Sociedad del Conocimiento, la cual se caracteriza entre otras cosas, en: a) duplicación del volumen del conocimiento (cada dos a tres años), y b) la publicación diaria de 7000 artículos científico/técnicos. De esta manera se pronostica que en las próximas tres décadas se producirán cambios científicos equivalentes a los desarrollados en los últimos tres siglos. (M.Villarroel-Mareño y col)

Concretamente, para garantizar el éxito del PEA a través de las TIC, es fundamental lograr un cambio de mentalidad de los docentes, estimulando a la interacción que les permiten acceder mediante estas tecnologías, mostrando la creación de espacios de diálogo e intercambio de información y conocimientos, y la inmediata comunicación con sus pares, favoreciendo proyectos pedagógicos y de investigación a través de internet. (A.J.Olivar y A.Daza)

Ya en 1998, el Informe Mundial sobre la Educación de la UNESCO, Los docentes y la enseñanza en un mundo en mutación, hacía hincapié sobre el impacto de las TIC en los métodos tradicionales de enseñanza y aprendizaje, y vaticinaban vientos de transformación en el proceso de enseñanza-aprendizaje: es el camino en que docentes y alumnos accederán al conocimiento y la información. Allí se señala:

"Las nuevas posibilidades que hoy surgen ejercen un poderoso influjo en la satisfacción de las necesidades básicas de aprendizaje, y es evidente que ese potencial educativo apenas ha sido aprovechado. Estas nuevas posibilidades aparecen como resultado de dos fuerzas convergentes, ambas, subproductos recientes del proceso de desarrollo general. En primer lugar, la cantidad de información utilizable en el mundo –a menudo importante para la supervivencia y el bienestar básico– es inmensamente mayor que la que existía hace sólo pocos años y su ritmo de crecimiento continúa acelerándose. Por otro lado, cuando una información importante va asociada a otro gran adelanto moderno –la nueva capacidad de

comunicarse que tienen las personas en el mundo de hoy- se produce un efecto de sinergia. Existe la posibilidad de dominar esta fuerza y utilizarla positiva y metódicamente para contribuir a la satisfacción de necesidades de aprendizaje bien definidas. (UNESCO)

Pero la información no es todo. Tener la información no es poseer el conocimiento. Es solo la materia prima necesaria, pero solo con la educación, se transformará en conocimiento, se debe aprender que hacer con la información. El poder real lo da el saber qué hacer con la información que se obtiene.

Se habla mucho sobre la Sociedad de la Información", pero educación mediante, se logrará un mejor producto, la Sociedad del Conocimiento" o mejor aún, en Sociedad de Aprendizaje". Entonces, es oportuno definir el concepto de información y conocimiento. Información alude a cualquier expresión verbal, numérica, gráfica o de otro tipo que posee un significado determinado dentro de un contexto concreto, y cuyo último objetivo es comunicar algo. Conocimiento, es la capacidad para actuar, a partir de una determinada información, como respuesta a la comprensión de la naturaleza de algo y la aplicación de ciertas habilidades o capacidades complementarias. A partir de estos conceptos, es donde el PEA debería dejar de lado a la enseñanza clásica. El profesor, deja de ser el centro de conocimiento total, transformándose en facilitador, guía y tutor del PEA de los alumnos, propugnando en ellos la adquisición de hábitos y destrezas para la búsqueda, selección y tratamiento de la información, o sea, saber efectuar una investigación bibliográfica y ejercer la lectura crítica de los textos. (F.J.Tejedor Tejedor)

› ADIÓS AL MAESTRO

¿Supuso la imprenta la desaparición del profesor? Alguien pensaría que el profesor o el maestro iban a desaparecer porque ya no era necesaria su misión de transmitir los conocimientos. Estos podían ser guardados en los libros.

Pero como contrapartida también podemos afirmar que algunos sistemas de e-Learning siguen una línea equivocada. Ofrecen contenidos didácticos en soporte electrónico suprimiendo al profesor. ¿Podemos llamar a esto acción formativa? (J.A.Campos)

Estamos en una etapa de transición tecnológica y algo desequilibrada, ya que tenemos una generación nueva de estudiantes, de la era de conocimiento, para anticuados sistemas educativos, donde la virtualización, ofimática e informática están buscando su lugar, aunque todavía de manera paulatina y lenta. Pero es en realidad fundamental, la influencia en el uso de las TIC que tienen los nuevos estudiantes, en su vida universitaria, durante la EMC y en su vida de relación cotidiana. Los docentes también cambian su ritmo, recurren constantemente a las TIC para el desarrollo de sus actividades en el PEA y la investigación, consumen información de revistas científicas directamente de la red, ya que de a poco, el formato electrónico va imponiéndose al impreso. (M.Villarroel-Mareño y col)

En la década de los ochenta con la aparición de la computadora personal, se comenzó a utilizar esta tecnología con fines educativos y formativos, aunque en ese entonces sólo se utilizaba como material de apoyo educativo para realizar algunas tareas, por lo cual se acuñó el término enseñanza asistida por computadora, con un enfoque de enseñanza conductista.

Con el surgimiento de la multimedia y la Internet, en particular la Web, la computadora se comenzó a utilizar con fines didácticos. La mejora de la capacidad de las computadoras y el surgimiento de nuevos soportes, como los CD-ROM interactivos y la posibilidad de integrar audiovisuales, permitió elaborar materiales con contenidos vinculados, teniendo unas características de navegación parecidas a las propias de la Web. El período conocido como multimedia educativa tuvo su vigencia hasta mediados de los noventa, en este periodo predominó el constructivismo como enfoque pedagógico. En la segunda mitad de los años noventa, con la consolidación de la Internet, inicia la era de la teleformación apoyada en páginas Web educativas.

Esto favoreció una mayor autonomía del estudiante a través del estudio independiente, y el proceso de enseñanza se centró en el aprendizaje colaborativo.

A principios de siglo se incorpora la gestión de la organización educativa y las técnicas de gestión del conocimiento a través del uso de las TIC, lo que permite aprovechar el capital intelectual de las instituciones. Cada vez hay un mayor desarrollo de tecnologías sofisticadas aplicadas a la educación pero su uso es más sencillo, y facilita el acceso a un abanico de contenidos formativos. Aumentó la interacción y retroalimentación a través de las diferentes herramientas de comunicación apoyada en las TIC y se han creado estándares de calidad educativa y técnica que facilitan el intercambio de información y contenidos entre plataformas de diferentes instituciones. (F.Gatica Lara y A.Rosales Vega)

El alumno no será más el receptor pasivo de un conocimiento que se le entrega para que se lo aprenda y luego lo repita ante su transmisor. No será más un actor pasivo de su aprendizaje. El alumno del futuro será autónomo para su aprendizaje. Avanzará a su propio ritmo, crecerá con su propio aprendizaje. (G. Cardona Ossa)

Se entiende como educación virtual al desarrollo de actividades inherentes al PEA en una clase no física, reemplazada en muchos casos por sitios Web de depósito o desarrollo de contenido y tareas, donde el profesor físicamente está presente a través de los instructivos o por medios de comunicación sincrónica o asincrónica y el estudiante a distancia interactúa con el profesor u otros estudiantes a través de las herramientas de comunicación desarrolladas tal efecto. La educación virtual utiliza las TIC, a través de la Web, como forma de distribución y acceso al contenido electrónico del curso, mediante aplicaciones fttp y http; donde el trabajo autónomo del estudiante es el principal componente junto con la plataforma virtual de enseñanza, el docente-tutor, el contenido y tareas del curso y el uso de computadoras como mediador de aprendizaje. (M.Villarroel-Mareño y col)

Las TIC nos permiten en la actualidad con mínimos esfuerzos la configuración de una enseñanza verdaderamente adaptada a las características personales de los estudiantes, a sus necesidades de estilos de aprendizaje, y a sus preferencias respecto a los sistemas simbólicos con los que desea interaccionar con la información. Desde esta perspectiva, ofrecen al estudiante la posibilidad de una elección real en cuándo, cómo y dónde estudiar, ya que pueden introducir diferentes caminos y diferentes materiales, algunos de los cuales se encontraran fuera del espacio formal de formación. En consecuencia, se favorece que los estudiantes sigan su propio progreso individual a su propia velocidad y de acuerdo a sus propias circunstancias. Esto en cierta medida supone que pasemos de una cultura de la enseñanza, a una cultura del aprendizaje, ya que la mejor forma de aprender, no es reproduciendo los conocimientos, sino construyéndolos. Y ello exige una actitud activa por parte del estudiante, y no pasiva en la interacción con la información. (J.Cabero Almenara)

Las instituciones de formación docente deberán optar entre asumir un papel de liderazgo en la transformación de la educación, o bien quedar rezagadas en el camino del incesante cambio tecnológico. Para que la educación pueda explotar al máximo los beneficios de las TIC en el proceso de aprendizaje, es esencial que tanto los futuros docentes como los docentes en actividad sepan utilizar estas herramientas. Las instituciones y los programas de formación deben liderar y servir como modelo para la capacitación tanto de futuros docentes como de docentes en actividad, en lo que respecta a nuevos métodos pedagógicos y nuevas herramientas de aprendizaje. También deben tomar la iniciativa para determinar la mejor forma de utilizar las nuevas tecnologías en el contexto de las condiciones culturales y económicas y de las necesidades educativas de su país. (UNESCO)

Hoy, el profesorado universitario mira perplejo como nuevas tecnologías se introducen poniendo en cuestión sus viejos métodos de investigar, de pensar y de enseñar. Estos profesores/as sólo podrán entender e integrar las tecnologías en su actividad docente e investigadora si comprenden que no son solo herramientas sino que conforman un nuevo universo comunicativo que afectan al modo cómo almacenamos la información tanto como también al modo como pensamos y quizás a nuestra propia evolución futura. (A.Bartolomé)

Las TIC constituyen una herramienta poderosa para apoyar este cambio y para facilitar el surgimiento de nuevos roles en docentes y alumnos. El desarrollo profesional que implica incorporar las TIC a la enseñanza y el aprendizaje es un proceso continuo en el que los docentes deben actualizar sus conocimientos y habilidades permanentemente, al compás de los cambios del plan de estudios y de la tecnología disponible. Dado que los individuos se desarrollan en etapas y maduran con el tiempo, este desarrollo personal debe ir acompañado por uno organizacional en los centros de formación y universidades. Las TIC son, de hecho, una invalorable herramienta de apoyo en el desarrollo profesional de los docentes, entre otras razones, porque les permiten aprender en forma práctica a utilizar la tecnología. (UNESCO)

De forma tradicional se ha llamado formación a distancia a la que se produce cuando el profesor y el alumno no se relacionan en el mismo sitio y al mismo tiempo de forma física. Pero las nuevas tecnologías trastocan los factores espacio y tiempo. El docente-tutor (antes profesor) puede y de hecho mantiene una relación educativa online con el alumno sin ninguna dificultad. Lo grandioso es que: "Las nuevas tecnologías suprimen las distancias al conseguir una relación online entre el alumno y el profesor, y entre el alumno y los contenidos didácticos." (J.A.Campos)

Así pues, el uso de las TIC nos invita a sustituir, la antigua mano de obra por un capital humano con nuevas aptitudes y comprendiendo que el aprendizaje se centra en los individuos, promoviendo la personalización, sabiéndose adaptar a los cambios continuamente y teniendo una visión sistémica que permita una transformación real de la sociedad. Este escenario conduce a un cambio metodológico que reclama nuevos retos a los docentes, y esto hace que sea necesario dotarlos de las herramientas y la formación necesaria para que sean capaces de implementarlo. (L.Guàrdia; M.Maina y A.Sangrà)

› TIC Y POSGRADO

La Enseñanza virtual u online, es definida por la Fundación para el Desarrollo de la Función Social de las Comunicaciones (FUNDESCO) como: "Un sistema de impartición de formación a distancia, apoyado en las TIC que combina distintos elementos pedagógicos: Instrucción clásica (presencial o autoestudio), las prácticas, los contactos en tiempo real (presenciales, videoconferencias o chats) y los contactos diferidos (tutores, foros de debate, correo electrónico)". (A.Gallego Rodríguez y E.Martínez Caro)

Como hemos visto, las TIC deben aplicarse en el PEA de manera planificada, racional y ética, para no caer en los mitos del e-Learning como la solución a los problemas que se presentan en la educación tradicional. Por eso, no cabe duda que el reto es cómo educar a la generación Net y como lograr la implementación en los docentes de las nuevas herramienta de aprendizaje electrónico como la Web 2.0 y la web en la nube, para gestionar y desarrollar procesos de educación médica mediante e-Learning acordes a las necesidades formativas, de actualización o entrenamiento de los estudiantes y profesionales médicos. (F.Gatica Lara y A.Rosales Vega)

Toda esta tecnología ha logrado superar los escollos que presentaban la educación a distancia tradicional, relacionada con el aislamiento del alumno y la nula posibilidad de llevar a cabo trabajos. (J.Meza) Además, las TIC están evolucionando constantemente, lo que le otorga mayor potencial de interacción a través de ellas. En los últimos años se ha desarrollado una segunda generación de herramientas y aplicaciones Web, llamada Web 2.0, basada en comunidades de usuarios que facilitan el intercambio de información y la colaboración. (A.Margolis)

Sin duda, estas tecnologías han permitido ir generando un gran potencial de aplicaciones, desde compartir grandes volúmenes de datos online hasta mantener una videoconferencia a miles de kilómetros de distancia. Esto revoluciona el panorama educativo cambiando el rumbo de la enseñanza médica, mediante lo que se denomina formación virtual o e-Learning. (J.R. Hilera González y R.Hoya Marín)

A tal punto se va imponiendo, que el solo análisis de costos muestra una diferencia significativa de la EMC por internet con respecto a la EMC tradicional. Por ejemplo, en esta, hay que tener en cuenta: costos administrativos, costo del salón, refrigerio o café, sonido, proyección, audio, papelería y secretaria. Los docentes, si son invitados, también tiene un costo: honorarios si procede, viatico, hotelería y comidas. Para el alumno, también suma sus gastos, inscripción, lucro cesante, refrigerio y traslados. En cambio, en la EAD por internet, tiene gastos administrativos, soporte técnico, desarrollo de materiales educativos, diseño curricular, mantenimiento del campus virtual, apoyo metodológico al cuerpo docente, tutelaje de los alumnos y honorarios docentes si procede. Para los alumnos, solo la inscripción a la actividad, si tiene cargo. (A.Margolis)

Aún con todo el esfuerzo e inversión en recursos materiales y humanos que hay que hacer, los beneficios de la integración de las TIC a la EAD son palpables, evidentes y posiblemente no estemos observando todavía la magnitud de su impacto. (A.González Aguña)

Las experiencias desarrolladas por las Universidades con las TIC les auguran un futuro prometedor en el PEA. Ha facilitado la mayoria de los procesos administrativos, el desarrollo de metodologías innovadoras en el PEA y ha permitido el acceso a la formación superior de nuevos grupos de personas. Especialmente en este proceso educativo ha contribuido a mejorar el trabajo individual y autonomía de los alumnos, la facilidad para el desarrollo de trabajos en equipo y colaborativos, la posibilidad de modificar y adaptar los métodos de evaluación y la interacción bidireccional entre el profesorado y el alumnado. (R.Baelo Álvarez e I.Cantón Mayo)

El aporte no es menor. Ha permitido reducir los problemas de espacio y tiempo y ha mejorado el aspecto comunicativo (comunicación sincrónica y asincrónica) por intermedio del Chat, del correo electrónico, o a través de las videoconferencias. Ha puesto a disposición del alumno gran cantidad de información, que si bien por si solas no significa conocimiento, si es fundamental dentro de una acción programada provocando una participación activa del alumno. (J.A.Campos) (A.Margolis)

La EAD se torna viable a partir de la implementación de estas tecnologías, destacando ciertas ventajas: (J.A.Campos)

a) Permite masificar el PEA

b) Respeta los ritmos propios de cada alumno, sin retrasar a unos o acelerar a otros

c) Prescinde de la infraestructura de los sistemas formales, reduciendo costos (en tiempos y dinero)

d) Estimula la iniciativa individual y se produce una mejor selección

e) Permite la participación activa de todos los alumnos/as

f) Favorece la supervisión continua del tutor

g) Estimula la práctica de técnicas de computación, información y comunicación

h) Concentra las clases, tanto en cuanto a contenidos como a tiempo de aprendizaje

i) Posibilidad de supervisar a un gran número de alumnos separados geográficamente.

j) Diseño de cursos en base a las necesidades del alumno/a

De entre las posibilidades que ha abierto la integración de las T.I.C. en el área educativa destacan tres grandes modalidades: e-Learning, b-learning y m-learning. De estos tres, quizás el término más destacado y utilizado sea el primero, debido a que representa a la modalidad virtual más evidente. El b-learning viene a ser una conjugación de lo virtual y lo presencial y el m-learning es el traslado de la idea e-Learning a los nuevos dispositivos móviles tipo smartphones, que llevan al extremo las posibilidades de educación en cualquier lugar y momento. (A.González Aguña) ◆

DURANTE LA PRESIDENCIA DEL DR. DAVID ISRAEL OJEDA MENDOZA EN AMUSEM (2018-2020) SE LLEVARON A CABO LOS SIGUIENTES EVENTOS:

- 8º Curso de ultrasonido en ginecología y obstetricia
- 2° Curso de ultrasonido Doppler vascular para miembros interiores
- 7° Curso de ultrasonido avanzado en mama
- 9° Curso de ultrasonido en ginecología y obstetricia
- 19° Simposio de anomalías fetales
- Simposio internacional de actualización ultrasonido pediátrico
- III Curso internacional en lesiones deportivas y XI Simposio músculo esquelético
- 1ra Sesión científica bimestral: "Síndrome de ovarios poliquísticos nuevos conceptos"
- 2da Sesión científica bimestral: "Neurorradiología intervencionista"
- 3ra Sesión científica bimestral: "Ecografía y epigenética ¿sólo pequeños para la edad gestacional?"
- 4ª Sesión científica bimestral, con motivo del Día del Asociado: "Patología mamaria"
- 9° Curso de ultrasonido en ginecología y obstetricia
- 1er Curso-taller de ultrasonido Doppler en obstetricia
- Curso intensivo teórico-práctico imágenes venosas 2019: Doppler color y feblo-tomografía 3D
- 21° Simposio de anomalías fetales "Del signo sonográfico al diagnóstico"
- 6ª Sesión científica bimestral: "Importancia de la corionicidad en el diagnóstico prenatal de embarazo gemelar"
- 7ª Sesión científica bimestral en línea: "Evaluación y diagnósticos en patología axilar"
- 8ª Sesión científica bimestral en línea, con motivo del Día de Médico: "Urgencia oftalmológica detectable por ultrasonido"
- 9ª Sesión científica bimestral en línea "Ultrasonido Doppler: cirrosis e hipertensión portal"
- 10ª Sesión científica bimestral y Día del Asociado 2020: "Corazón y cerebro fetal"
- Diplomado en ultrasonografía médico diagnóstica 2019
- XXXVIII Congreso Internacional de Ultrasonido 2019
- Adquisión de tres simuladores OPUS como una innovación para la enseñanza y pionera en México
- Talleres de asesoría personalizada (primera ronda): ginecología, carótidas, mama, obstetricia, hepatobiliar, Doppler obstétrico.
- Talleres de asesoría personalizada (segunda ronda): hígado y páncreas, patología de cuello (no vascular), útero y ovarios, obstetricia, Doppler obstétrico, músculo esquelético de hombro, músculo esquelético de rodilla, riñón, útero y ovarios, Doppler obstétrico, músculo esquelético de hombro, músculo esquelético de hombro y codo.
- 1er AMUNARIO (seminario en línea): "Reporte sonográfico"
- 2° AMUNARIO (seminario en línea): "Estimación sonográfica de la edad gestacional"
- Creación exitosa de la red de asociados con más de 200 médicos (egresados, asociados, expresidentes y miembros de la Mesa Directiva).

Congreso Internacional de Ultrasonido XXXVIII Veracruz 2019.

GRACIAS

ASOCIACIÓN MEXICANA DE ULTRASONIDO EN MEDICINA
desde
1979
40
Aniversario