www.amusem.org.mx

REVISTA Mexicana de Ultrasonido en Medicina

AÑO X | NÚMERO 34 | OCTUBRE - MARZO 2020

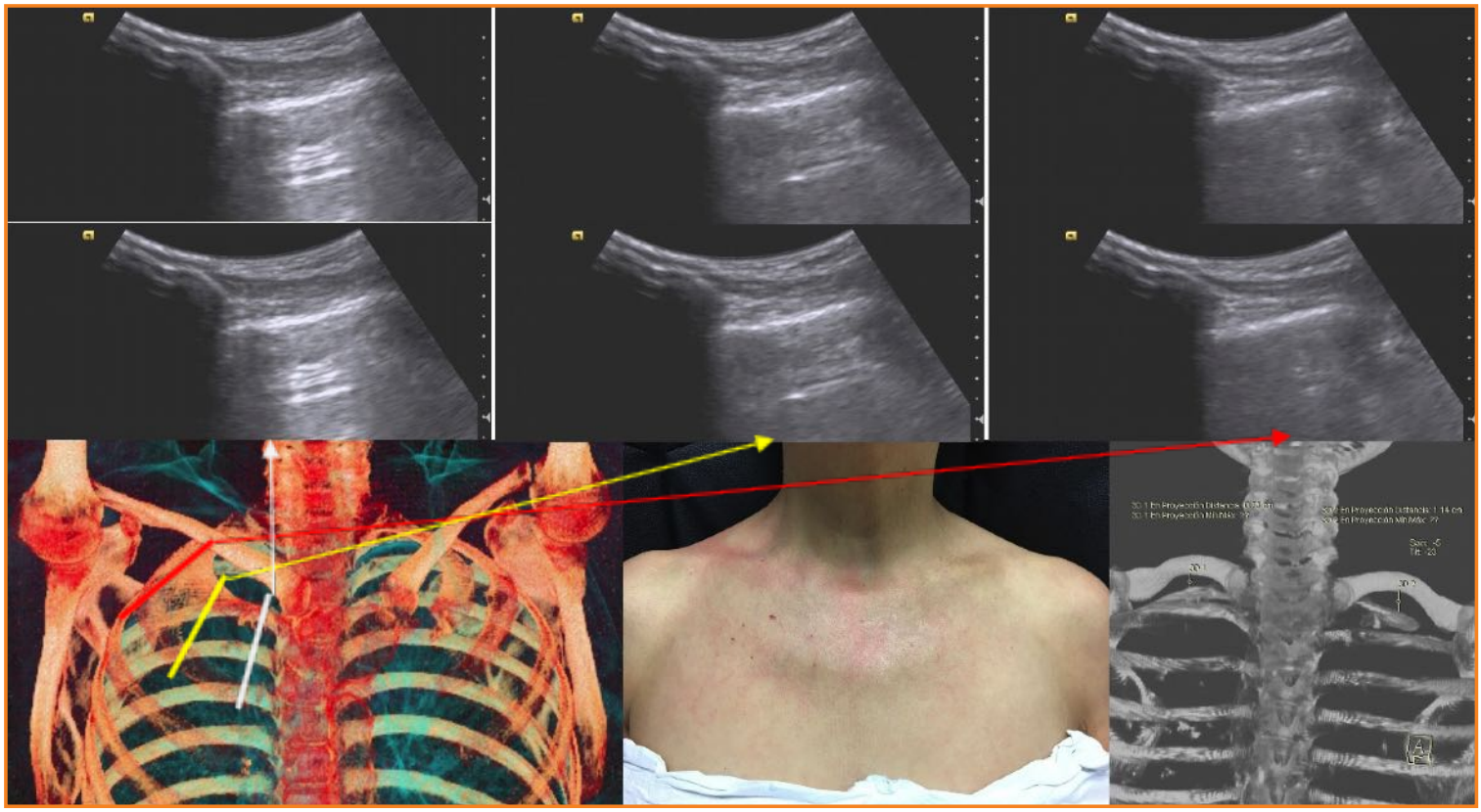

SÍNDROME DE SALIDA TÓRACICA POR ULTRASONIDO

- CASOS DE COLEDOCOLITIASIS DETECTADOS POR HALLAZGO EN EL ESTUDIO ECOGRÁFICO
- CICLOPÍA Y HOLOPROSENCEFALIA ALOBAR EN PRODUCTO DE SEGUNDO TRIMESTRE
- AMUSEM, 40 AÑOS CONTRIBUYENDO CON LA ENSEÑANZA EN ECOGRAFÍA

IMAGEN GLOBAL
COMUNICACIÓN PARA LÍDERES Y ORGANIZACIONES

CELEBRAMOS 10 años
TRABAJANDO PARA TI

REALIZAMOS

Revistas especializadas

Revistas institucionales

Libros

Boletines

Catálogos

Manuales

Gacetas

Administración de redes sociales





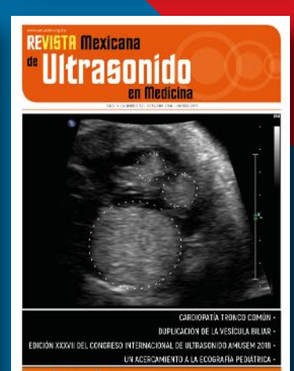

5538.4009 | 5440.6955

CONTENIDO

4 MENSAJE **DEL PRESIDENTE**

ALTA **FRECUENCIA**

5 SINDROME DE SALIDA TORÁCICA POR ULTRASONIDO

20 CASOS DE COLEDOCOLITIASIS DETECTADOS POR HALLAZGO EN EL ESTUDIO ECOGRAFICO

ECOGRAFÍA

29 CICLOPIA Y HOLOPROSENCEFALIA ALOBAR EN PRODUCTO DE SEGUNDO TRIMESTRE

34 AMUSEM, 40 AÑOS CONTRIBUYENDO CON LA ENSEÑANZA EN ECOGRAFÍA

40 IMPORTANCIA DE LA CORIONICIDAD EN EL DIAGNÓSTICO PRENATAL DE EMBARAZO GEMELAR

42 IDENTIFICACIÓN DE ANOMALÍAS FETALES POR ULTRASONIDO

44 IMPORTANCIA DE LA EVALUACIÓN Y DIAGNÓSTICOS EN PATOLOGÍA AXILAR

SONAR

46 IMAGENOLOGÍA ÓPTICA CON ULTRASONIDO PODRÍA REEMPLAZAR LA ENDOSCOPIA

MENSAJE **DEL PRESIDENTE**

Estimados lectores:

Siempre es un placer contar con su confianza, y para nosotros es importante brindarles actualizaciones sobre los conocimientos para el diagnóstico ecográfico, empleando las técnicas de ultrasonidos más avanzadas aparecidas en los últimos años y que aportan una enorme mejora en la calidad de imagen, lo que implica mejores diagnósticos y resultados en varias especialidades.

Durante mi presidencia hemos dirigido todos nuestros esfuerzos al conocimiento y su divulgación, por eso durante nuestro XXXVIII Congreso Internacional de Ultrasonido 2019 invitamos a profesores de talla internacional, líderes en ultrasonido. En las páginas de nuestra revista damos cuenta de ello.

También, un objetivo de nuestro congreso es estimular la investigación, por eso realizamos un concurso, donde los participantes nos comparten su experiencia, practica y experiencia al exponer sus casos clínicos. Los trabajos ganadores los hemos publicado para compartirlos con ustedes.

Entendemos la importancia de la tecnología en nuestra vida cotidiana y nos sumamos a ella, con las sesiones bimestrales online, para que desde la comodidad de su celular, tablet o computadora pueda verlas o descargarlas en el momento que desee.

De la misma manera, hemos incorporado a nuestros diplomados y cursos, simuladores que permiten una mejor experiencia a nuestros alumnos. No escatimaremos recursos por estar a la vanguardia, para seguirles ofreciendo la trayectoria de nuestra casa de estudios, pionera en el ultrasonido, y la seguridad de poner en práctica el conocimiento en los equipos de última generación, con los que contamos.

¡Calidad significa hacer lo correcto, cuando nadie está mirando!

Dr. David Israel Ojeda Mendoza
Presidente

REVISTA Mexicana de Ultrasonido en Medicina

Dirección General
Dr. David Israel Ojeda Mendoza

Adriana Salazar | Editora
Ma. Luisa Santillán | Cuidado Editorial
Jessica Guzmán | Reportera
Francisco Cervantes | Diseño Editorial
Ignacio Salazar | Fotografía
Publicidad y ventas | 5440.6955 y 5538.4009

ASOCIACIÓN MEXICANA DE ULTRASONIDO EN MEDICINA
Mesa directiva 2018 - 2020

Dr. David Israel Ojeda Mendoza
Presidente

Dr. Carlos Alarcón Urdaneta
Vicepresidente

Dra. Guadalupe Solis Galdaméz
Secretario

Dr. Obdulio Alberto Domínguez Martínez
Tesorero

Dra. Angélica Téllez Pineda
Dra. angélica Garía Burciaga
Vocales científicos

Dra. Marysol Méraz Martínez
Dra. Yasmín del Rocío López Martínez
Vocales de eventos sociales

REVISTA MEXICANA DE ULTRASONIDO EN MEDICINA. Año X. No. 34, octubre-marzo 2020, es una publicación trimestral de distribución gratuita. Editor Responsable: Adriana Salazar Juárez. Número de Certificado de Reserva otorgado por el Instituto Nacional del Derecho de Autor 04- 2017- 122014480600- 102. Número de Certificado de Licitud de Título y de Contenido otorgado por la Comisión Calificadora de Publicaciones y Revistas Ilustradas EN TRÁMITE. Domicilio de la Publicación: Eje Central Lázaro Cárdenas No. 555, Col. Narvarte, México, D.F. 03020. Teléfonos: 5639 4447 y 5639 4450. Distribuidor: A.S.H.2. Imagen Global S.A de C.V., Cumbres de Maltrata 359 int 104, Col. Narvarte, Delegación Benito Juárez. Teléfono: 55384009 y 54406955. Número ISSN en trámite. La **Revista Mexicana de Ultrasonido en Medicina** acepta anuncios publicitarios con criterio ético pero el editor se deslinda de cualquier responsabilidad respecto a la veracidad y legitimidad de los mensajes contenidos en los anuncios. El contenido de los artículos firmados son responsabilidad exclusiva del autor. Todos los derechos reservados. Prohibida la reproducción total o parcial por cualquier medio sin la autorización por escrito de los editores. La **Revista Mexicana de Ultrasonido en Medicina** se encuentra indizada en internet: Índice Mexicano de Revistas Biomédicas (IMBIOMED) www. imbiomed. com. Está edición se terminó de imprimir en México en septiembre de 2017.

ALTA **FRECUENCIA**

PRIMER LUGAR

SINDROME DE SALIDA TORÁCICA POR ULTRASONIDO

PRIMER LUGAR

› INTRODUCCIÓN

El síndrome de salida torácica (TOS por sus siglas en inglés) es una condición reconocida con más de 20 nombres (Tabla 1)[1] situación que da fe de su carácter confuso.

La undécima edición de la clasificación estadística internacional de enfermedades y problemas relacionados con la salud (CIE-11)[2] la denomina "8B91.1 Síndrome de salida torácica por costilla cervical", sin embargo se sabe que además de las costillas cervicales, puede ser el resultado de anormalidades posturales del hombro, traumatismo y/o la compresión intermitente o persistente radicular y/o vascular por diversas patologías y/o variantes anatómicas (Tabla 2) que clínicamente se manifiesta de manera diversa e inconstante y se categoriza en base al punto de compresión cuando su etiología es visible (Figura 1).

Tabla 1. SINÓNIMOS PARA EL SINDROME DE SALIDA TORÁCICA
• Síndrome hombro-mano
• Síndrome de Paget-Schroetter (trombosis inducida por esfuerzo / Tipo venoso)
• Síndrome de costilla cervical (síndrome de entrada torácica)
• Síndrome de primera costilla torácica
• Síndrome del escaleno anterior
• Síndrome braquiocefálico
• Síndrome del escaleno mínimo (Un cuarto musculo, el escaleno minimus [músculo de Sibson], a veces está presente detrás de la porción inferior de la escaleno anterior)
• Síndrome de la banda escaleno medio
• Síndrome costoclavicular
• Síndrome de la cabeza humeral
• Síndrome hiperabducción
• Braquialgia parestésica nocturna
• Síndrome de clavícula fracturada
• Síndrome del martillo neumático
• Síndrome de compresión neurovascular cervicobraquial
• Trombosis venosa de esfuerzo
• Parálisis de mochila
• Síndrome pectoral menor
• Síndrome de salida cervicotorácico
• Síndrome subcoracoideo
• Síndrome de la banda escaleno medio
• Síndrome Naffziger
• Acroparestesia

Modificado de DELEE & DREZ'S ORTHOPAEDIC SPORTS MEDICINE: PRINCIPLES AND PRACTICE, FOURTH EDITION. P. 667 Saunders, an imprint of Elsevier Inc. 2015

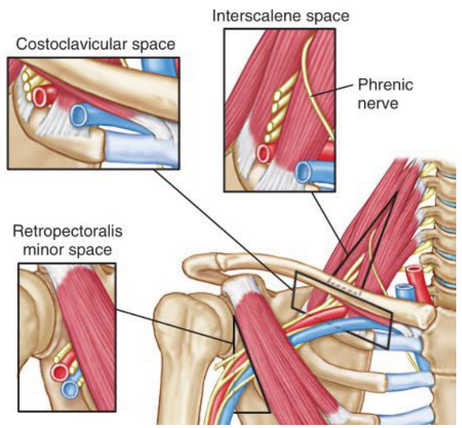

Figura 1. En condiciones normales cada uno de estos puntos, es naturalmente estrecho lo que significa que algunas variaciones anatómicas y/o condiciones patológicas reducen aún más dichos espacios.

Tomado de DELEE & DREZ'S ORTHOPAEDIC SPORTS MEDICINE: PRINCIPLES AND PRACTICE, FOURTH EDITION. P. 667 Saunders, an imprint of Elsevier Inc. 2015

Tabla 2. ETIOLOGIAS DE LA AFECCION DEL PLEXO BRAQUIAL

SUBJETIVAS	
POSTURALES	**TRAUMATISMOS**
- Parálisis del sábado por la noche. 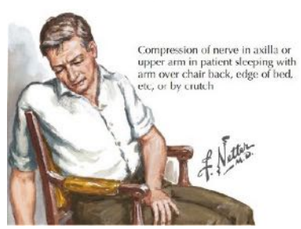 **Figura 2**	 **Figura 3** Imagenes tomadas de Textbook of Anatomy: Upper Limb and Thorax, Volume I, 2e 2014 Reed Elsevier India Private Limited
OBJETIVAS	
PATOLOGÍA	**VARIANTES ANATÓMICAS**
- Tumores del ápice pulmonar. - Adenomegalias. - Callos óseos (post-fractura / Tumor). - Tumores radiculares. - Patología diversa de la columna cervical.	**SUPRACLAVICULARES** - Anormalidades de la primera costilla. - Costilla(s) cervical(es). - Megaapófisis transversas de C7. - Hipertrofia de los músculos escalenos. - Músculos accesorios, bridas y/o inserciones anómalas. **CLAVICULARES** - Fractura clavicular. - Articulación coraco clavicular / esterno clavicular. **SUBCORACOIDEA** - Síndrome de hiperabducció.

Opérculo. Proviene del latín operculum, "tapadera", se conoce como "opérculo torácico" al anillo óseo de la parte superior del tórax, conformado adelante por el manubrio esternal, atrás por el cuerpo de la 1ª vértebra torácica y lateral por el margen medial de la 1ª costilla y el cartílago costal correspondiente (Fig. 4).

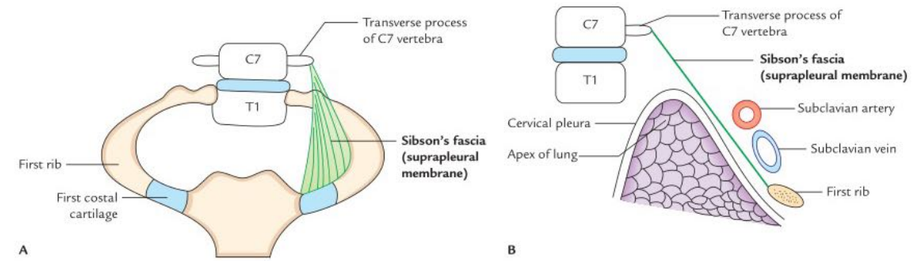

Figura 4. El plano de la abertura es oblicuo hacia adelante y abajo. La membrana suprapleural o fascia de Sibson protege la pleura cervical subyacente, por debajo del cual se encuentra el vértice del pulmón siendo resistente a la presión intratorácica durante la respiración; como resultado, la raíz del cuello no protruye durante la respiración (Imágenes tomada de Textbook of Anatomy: Upper Limb and Thorax, Volume I, 2e 2014 Reed Elsevier India Private Limited).

Al opérculo torácico se le denomina también como entrada torácica o estrecho torácico, a través del cual pasan múltiples estructuras que "entran y salen" del tórax, por lo que resulta incorrecto generalizar su afección como "síndrome de ENTRADA torácica" y más errado aun es referirlo como "síndrome de SALIDA torácica", puesto que la salida torácica rodea la parte superior de la cavidad abdominal limitada por el diafragma.

Por otro lado, estructuras como los tres troncos primarios de plexo braquial no emergen del opérculo torácico sino por el espacio interescalénico del cuello.

Una generalización más adecuada es "síndrome del estrecho torácico", sin embargo hay varios puntos de estreches (Figura 1) adyacentes al opérculo, por lo que resulta más conveniente referir su etiología en base al punto de compresión.

Se acepta que el diagnóstico de TOS es clínico y que la imagen independientemente de la modalidad, se utiliza para localizar el sitio de compresión, la estructura de compresión y el órgano o vaso comprimido así como para descartar otras condiciones que simulen al TOS minimizando la morbilidad y la mortalidad al seleccionar adecuadamente el tratamiento[4].

› EXPLORACION FISICA

En estos pacientes hemos encontrado asimetrías en clavículas, fosa supraclavicular, articulación acromioclavicular y en la eminencia tenar.

Las costillas cervicales/mega apófisis transversas son fácilmente palpadas pero generalmente pasadas por alto por médicos de primer contacto aun teniendo la RX de tórax.

Hemos encontrado especialmente útiles las siguientes maniobras.

a. Prueba vascular de Adson

b. Prueba de Roos

c. RX / Reconstrucción tomográfica 3D de la misma paciente que demuestra costilla cervical derecha (flecha amarilla) y mega apófisis izquierda (flecha).

La escala del colegio americano de radiología (Tabla 3) clasifica al ultrasonido con "6", únicamente para estudiar arterias y venas. Sin embargo en este artículo encontrará que, es posible demostrar todos los sitios de compresión y la gran mayoría de las estructuras compresoras y comprimidas con la gran ventaja sobre la radiografía de tórax que con el ultrasonido no utilizamos radiación y podemos estudiar arterias/venas; así mismo tiene ventaja sobre la RM y/o TC al prescindir de los efectos nefrotóxicos del medio de contraste necesarios en estos últimos.

Tabla 3. IMÁGENES EN EL DIAGNÓSTICO DE SINDROME DE SALIDA TORÁCICA

PROCEDIMIENTO RADIOLÓGICO	CLASIFICACIÓN	NIVEL RELATIVO DE RADIACIÓN
Radiografía de tórax	8	☢
Angio resonancia magnética de tórax con y sin contraste	8	0
Angio tomografía computada de tórax con contraste	7	☢☢☢
Resonancia magnética de tórax sin contraste	7	0
Ultrasonido Doppler dúplex de la arteria y vena subclavia	6	0
Angiografía de sustracción digital de la extremidad superior	5	☢
Tomografía computada sin contraste	3	☢☢☢
Angio resonancia magnética de tórax sin contraste	2	0

Nota: La escala de clasificación: 1, 2, y 3 = generalmente no es apropiada; 4, 5 y 6 = pueden ser apropiados; 7, 8 y 9 = generalmente apropiados. CTA = CT angiografía; MRA = RM angiografía.

Seis puntos se proponen como secuencia ecográfica para el estudio de TOS.

PUNTO UNO

ESPACIOS INTER VERTEBRALES

Voluntario asintomático con radiografías normales.

Es posible "vislumbrar" la morfología de los cuerpos y espacios vertebrales (flechas amarillas).

No hay gran diferencia entre usar sonda lineal vs convexa, sin embargo al utilizar la sonda convexa se puede revisar al ápice pulmonar en el siguiente movimiento.

El hallazgo radiológico supuso síndrome de Klippel-Feil (cuello corto + fusión vertebral), sin embargo resulto una fusión quirúrgica.

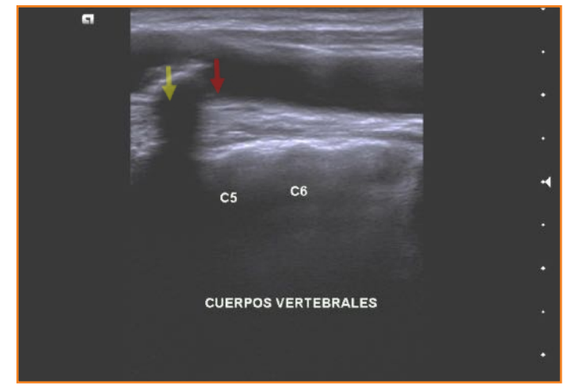

US lineal de la paciente mostrada arriba que demuestra disminución en el espacio intervertebral de C5 y C6 (flecha amarilla) con fusión de los cuerpos vertebrales de C6 y C7 (flecha roja).

El espacio intervertebral tal vez sea el signo ecográfico indirecto de mayor sospecha para cervicobraquialgia (compresión nervios raquídeos).

PUNTO DOS

ÁPICES PULMONARES

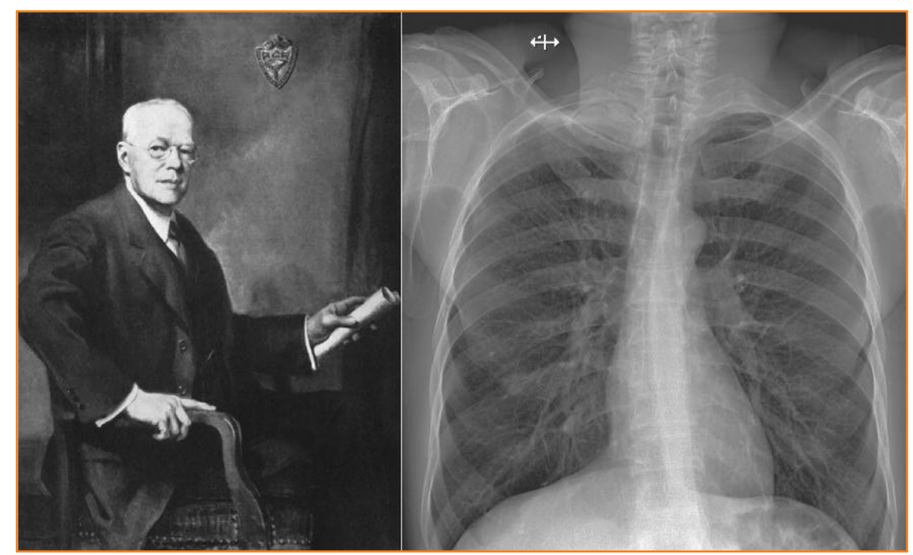

El tumor de Pancoast es una etiología bien reconocida para el TOS.

Pequeñas atelectasias que tienen el propósito de evidenciar lesiones apicales por ultrasonido. En esta entidad la inspección no contribuye al diagnóstico.

PUNTO TRES

FUSION 1ª y 2ª COSTILLAS

Radiografía PA y ultrasonido de voluntario asintomático que demuestran a la 1ª y 2ª costillas adyacentes al esternón (blanco), infraclavicular (verde) y supraclavicular (amarillo). Observe que el rastreo supraclavicular demuestra inversión en la imagen de las costillas.

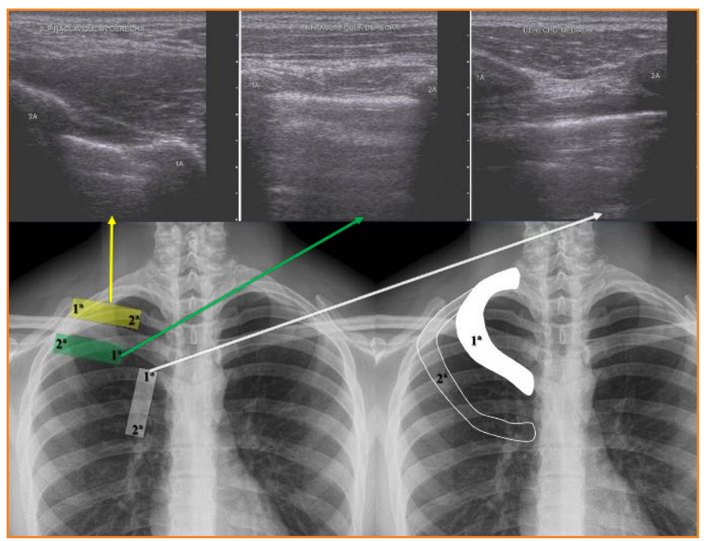

Misma radiografía que ejemplifica los sitios donde se colocó el transductor, remarcando la primera y segunda costillas.

En condiciones normales los espacios costoclavicular, retropectoral menor y el triángulo interescalénico, son naturalmente estrechos lo que significa que las variaciones anatómicas y/o las condiciones patológicas reducen aún más dichos espacios.

Ultrasonido: **A)** costillas separadas, **B)** fusión insipiente y **C)** Fusión completa

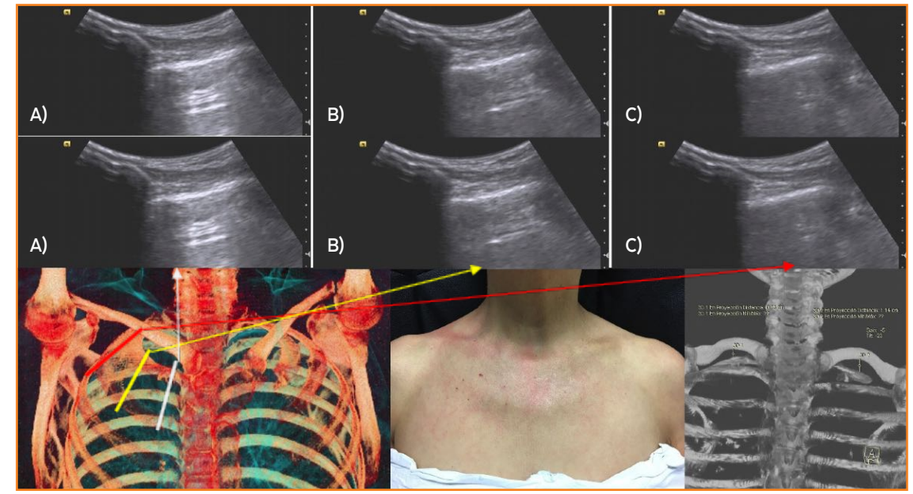

Por ultrasonido es muy fácil demostrar el estatus de las primeras costillas como se demuestra en esta correlación con la reconstrucción tomográfica 3D. En la inspección se observa asimetría esterno-costal derecha. La medición tomográfica de los espacios costo-claviculares demuestra la disminución del espacio.

PUNTO CUATRO

ACROMION-CLAVÍCULA-ESTERNON / APÓFISIS CORACOIDES

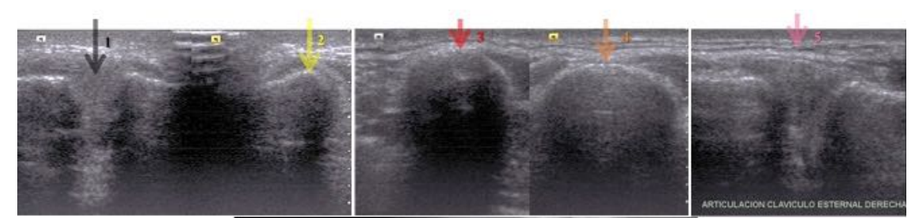

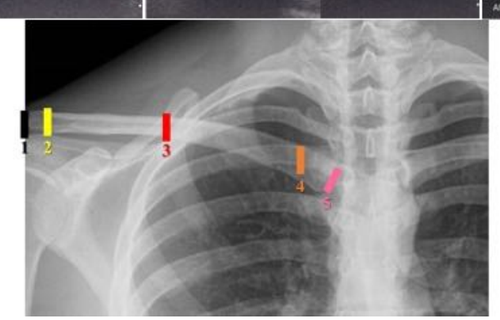

Radiografía PA y ultrasonido que demuestran las articulaciones acromio-clavicular, esterno-lavicular y cortical clavicular de morfología normal.

Radiografía de paciente con luxación acromioclavicular e imagen clínico ecográfica de voluntaria asintomática en reposo y con tracción (se recomiendan 2.5 a 5 Kg).

Tanto en la RX como en el ultrasonido se coloca al paciente en bipedestación, porque la luxación tiende a reducirse espontáneamente en decúbito.

Potencialmente puede haber carga sobre el tejido neural si el movimiento clavicular se ve comprometido durante la elevación de la extremidad en este tipo de lesiones.

Evite que el paciente sostenga el peso con las manos; esto tiende a hacer que los músculos del hombro se contraigan, reduciendo por tanto la posibilidad de demostrar pequeñas separaciones acromio-claviculares[5].

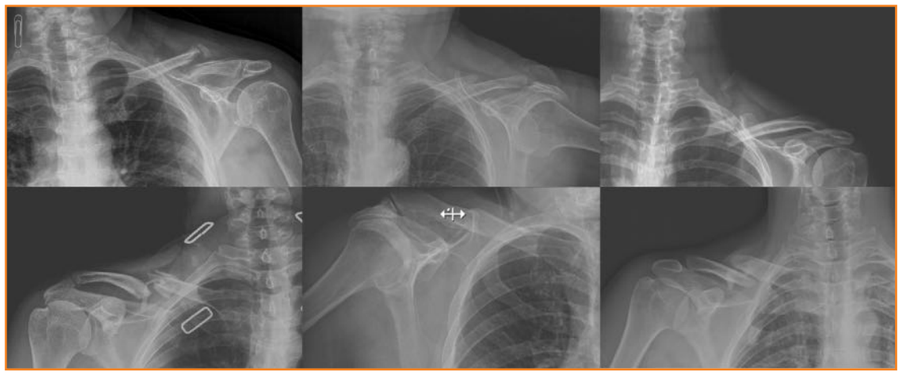

Demostrar el cayo óseo por Rx y/o US es sinónimo de reducción en el espacio costoclavicular.

Es sumamente frecuente encontrar fracturas claviculares no alineadas / callos óseos prominentes; debería ser un hábito realizar ultrasonido Doppler de los grandes vasos en estos pacientes.

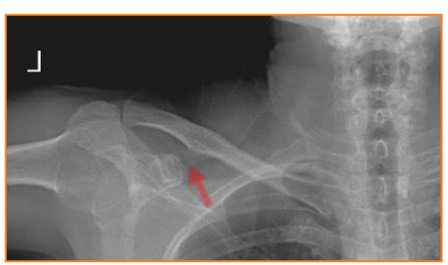

La pseudo articulación coraco -clavicular es una variante anatómica reconocida como etiología del TOS.

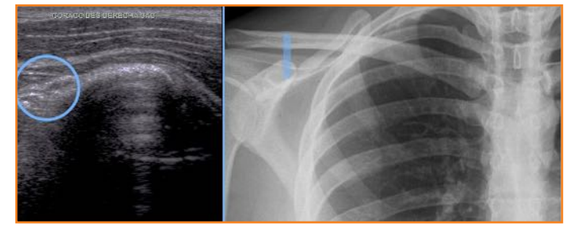

US sagital de paciente voluntario asintomático que demuestran morfología normal en la apófisis coracóides.

Excrecencias coraco claviculares post traumatismo en un paciente con síndrome de aplastamiento múltiple.

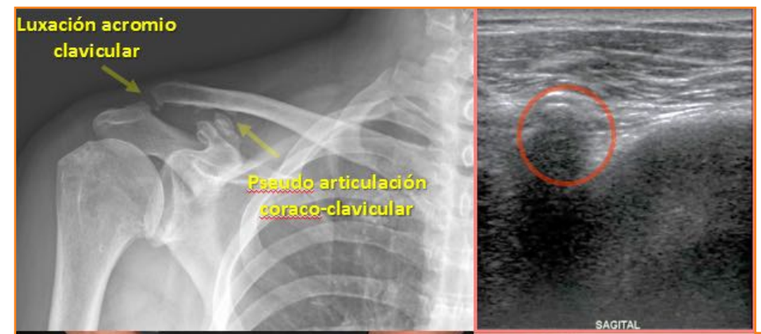

Cuando existen varios puntos de compresión en los nervios periféricos entre la columna cervical y la mano, se requiere menos presión en cada sitio para producir síntomas; este fenómeno ha sido llamado el síndrome de aplastamiento múltiple[6].

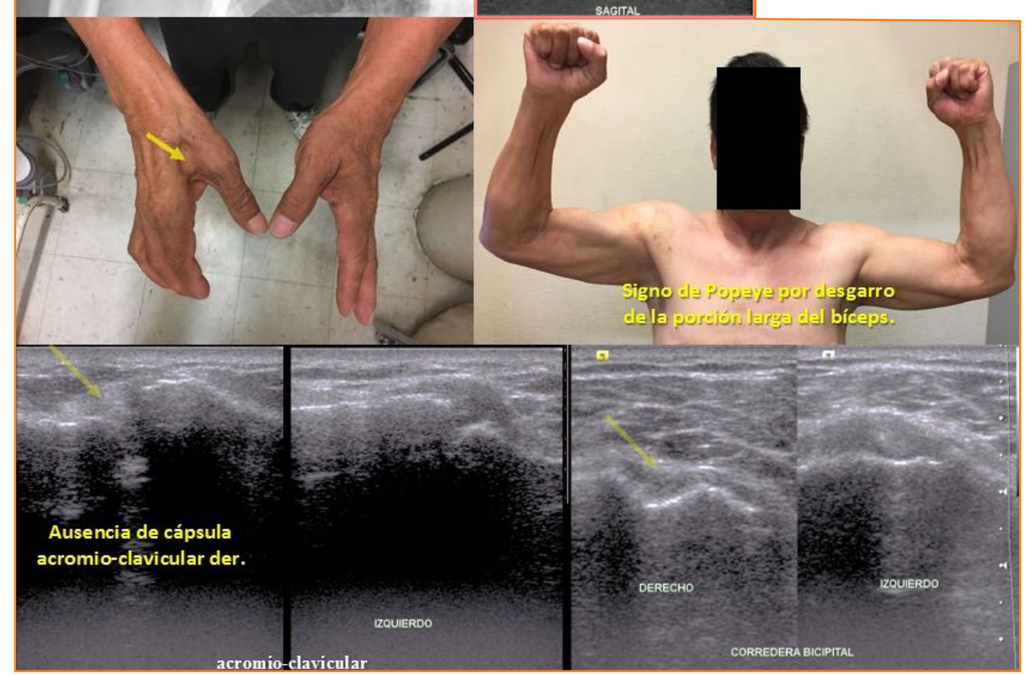

PUNTO CINCO

COSTILLA CERVICAL - MEGA APÓFISIS C7 - BANDAS FIBROSAS - MÚSCULOS ESCALENOS - ADENOMEGALIAS

COSTILLA(S) CERVICAL(ES)

- Generalmente son hallazgos radiológicos.
- Poco frecuentes (0.5 a 1 % para costillas cervicales) y solo 10 % desarrollan síntomas debido a compresión directa o por hasta 9 tipos de bridas que van desde su punta hasta cualquier parte de la abertura torácica superior.[7]
- En las radiografías, resultan invisibles aún para clínicos y radiólogos experimentados (los ojos no ven lo que el cerebro no sabe).
- Pueden ser unilaterales o bilaterales con tamaños que van desde una pequeña exostosis hasta una costilla cervical completa con inserción ligamentosa, cartilaginosa u ósea sobre la primera costilla.

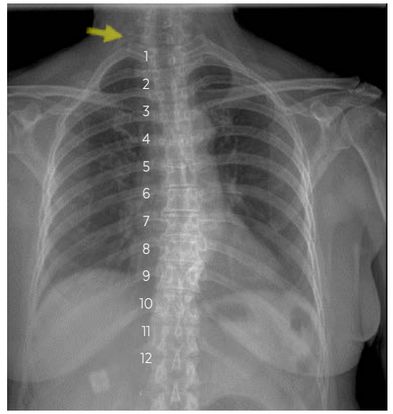

MEGA APÓFISIS TRASVERSA DE C7

- Generalmente son hallazgos radiológicos.
- No existe casuística a su respecto.
- Se considera una megaapófisis de C7 cuando su proceso transverso es mayor que el de T1 mediante la radiografía.[8]
- Pueden ser unilaterales o bilaterales.
- Al igual que las costillas cervicales, se asocian a variantes musculares o bandas constrictivas.[9]

EMERGENCIA DE C5 - C6 EN PACIETE ASINTOMATICO NORMAL

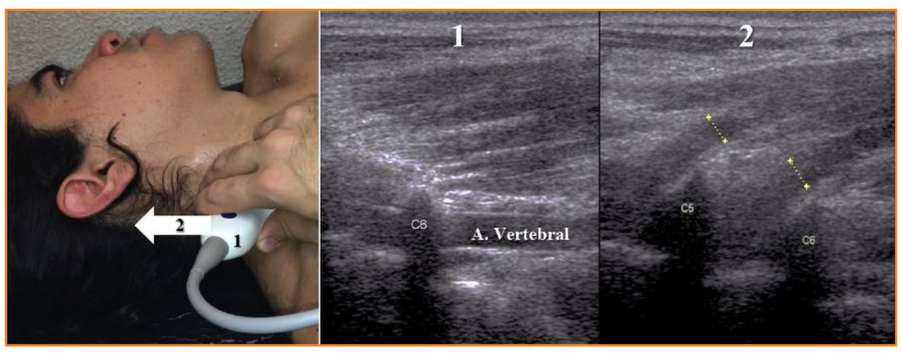

1. Localice la entrada de la arteria vertebral en C6.
2. Desplace discretamente el transductor en sentido cefálico y localice la emergencia de las raíces de C6 y C5.

EMERGENCIA DE C7 - APÓFISIS TRANSVERSA

4. Identifique la entrada de la arteria vertebral en C6.
5. "Gire" discretamente el transductor en sentido posterior y localice la emergencia de la raíz de C7. Observe como las apófisis transversas de C5, C6 y C7 son simétricas.

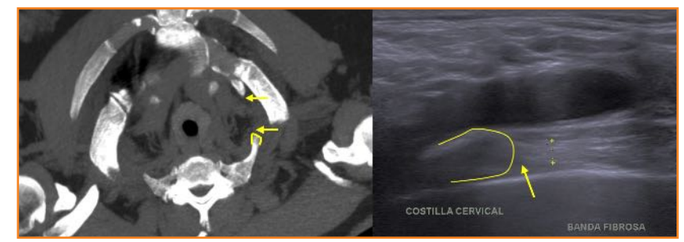

Correlación TC y US que demuestran costilla cervical y banda fibrosa.

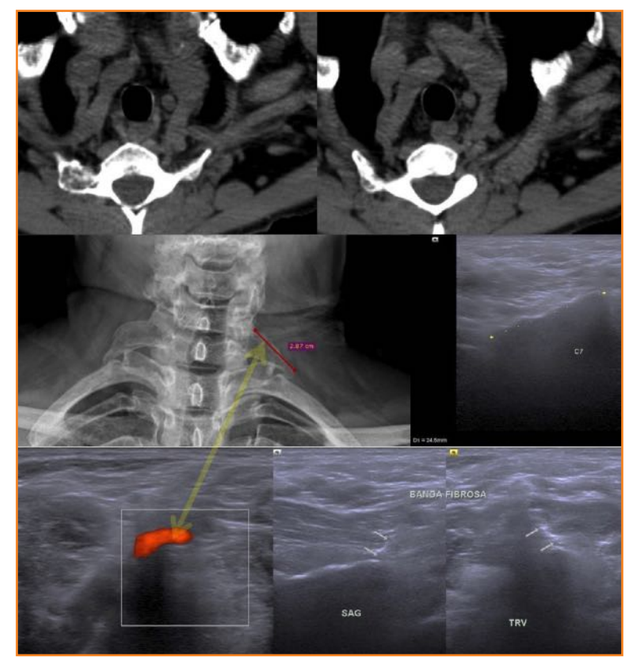

Correlación TC y US que demuestran mega apófisis transversas bilaterales de C7 y fibrosis mal delimitada.

Cuando las bandas fibrosas son muy delgadas y/o se entremezclan en las fibras musculares, la tomografía NO logra demostrarlas y en el ultrasonido el diagnóstico es solo de probabilidad.

Se han descrito 9 variedades de bandas fibrosas y 5 tipos de anormalidades en los músculos escalenos.[10]

BANDAS FIBROSAS

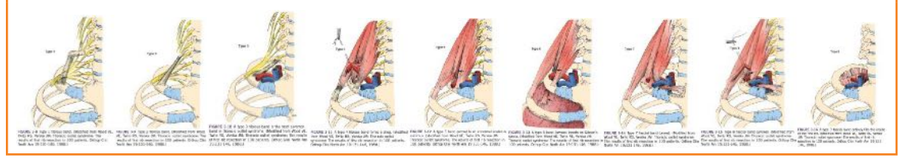

PUNTO CINCO

MÚSCULOS ESCALENOS

HIPERTROFIA DE LOS MUSCULOS ESCALENOS

Es una etiología reiterada en la literatura, sin embargo, NO hay un parámetro de medición.

Músculos escalenos izquierdos de paciente asintomático.

Las variantes anatómicas hasta hoy día son hallazgos intraoperatorios y/o de necro cirugía.

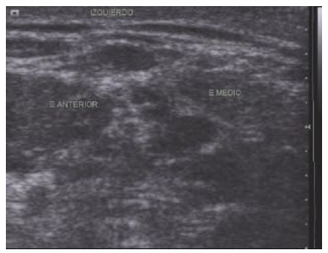

MUSCULOS ACCESORIOS

El músculo escaleno mínimo (de Sibson) se encuentra en el 30-50 % de los casos de TOS[11].

Generalmente son hallazgos intraoperatorios.

No hay maniobras clínicas que orienten su diagnóstico.

Hay pocos reportes imagenológicos a este respecto.

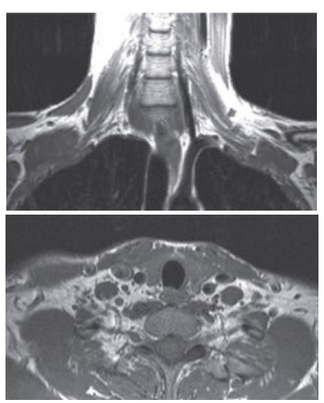

Músculo trapecio accesorio[12]

ANORMALIDADES DE LOS ESCALENOS

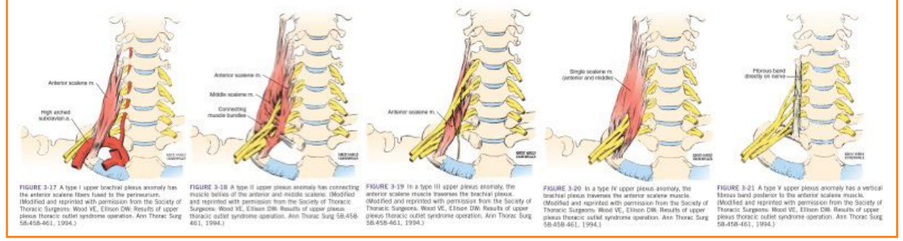

Es probable que un barrido ecográfico céfalo caudal nos ayude a encontrar dichos hallazgos.

PUNTO SEIS

DOPPLER VASCULAR

El estudio Doppler vascular de los pacientes con TOS merece ser revisado extensa y puntualmente; por lo que solo ponemos a su consideración dos de los puntos más novedosos encontrados en el presente estudio.

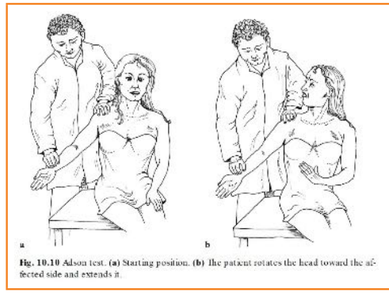

Fig. 10.10 Adson test. **(a)** Starting position. **(b)** The patient rotates the head toward the affected side and extends it.

La maniobra vascular de Adson se considera positiva cuando existe disminución / desaparición del pulso radial = PRUEBA SUBJETIVA.

Imagen tomada de Klaus Buckup, MD. Clinical Tests for the Musculoskeletal System. Examinations Signs Phenomena Third Edition Thieme p 345

1. Combinamos la maniobra vascular de Adson con Doppler obteniendo PARÁMETROS OBJETIVOS.

2. Fue constante encontrar como hallazgo una arteria sobre la mega apófisis / costilla cervical que late adyacente a la cara dorsal tronco nervioso de C7. Probablemente se trate de una variable con repercusión clínica.

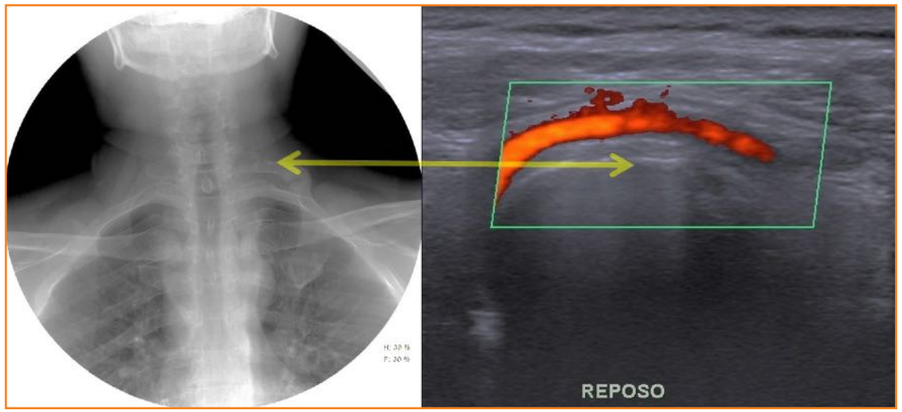

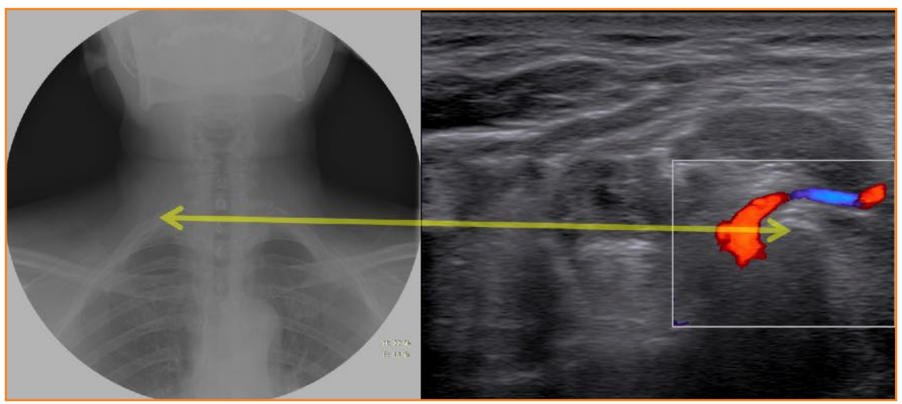

› CONCLUSIONES

1. Con excepción de la avulsión, no hay un signo ecográfico de lesión radicular, por lo que demostrar variantes anatómicas y/o condiciones patológicas predisponentes es el objetivo.

2. Hoy día el ultrasonido se sugiere únicamente con el fin de estudiar arterias y venas, sin embargo con una pequeña curva de entrenamiento, es posible demostrar todos los sitios de compresión y la gran mayoría de las estructuras compresoras y comprimidas.

3. Probablemente la radiografía de tórax siga siendo el método más rápido y específico de realizar. Consideramos que el ultrasonido pronto se convertirá en el complemento diagnóstico de elección al prescindir de la radiación y/o efectos nefrotóxicos del medio de contraste necesarios en la TC y/o RM.

4. La inspección es una variable de poco valor en la integración diagnóstica del TOS, sin embargo realizar maniobras de exploración clínico-ecográfica debería de ser un hábito en todos nuestros procedimientos.

5. Las bandas fibrosas son hallazgos fáciles de demostrar y tienen un gran valor diagnóstico.

6. La hipertrofia de los músculos escalenos y/o sus variantes son etiologías reiteradas como hallazgos intraoperatorios y/o de necro cirugía, sin embargo actualmente no se hacen esfuerzos en su diagnóstico.

7. El resultado va de la mano con la calidad de la imagen, agradezco a la empresa SIEMENS haberme prestado el ultrasonido para el presente estudio. ◆

› BIBLIOGRAFÍA:

1. DELEE & DREZ'S ORTHOPAEDIC SPORTS MEDICINE: PRINCIPLES AND PRACTICE, FOURTH EDITION. P. 667 Saunders, an imprint of Elsevier Inc. 2015
2. Undécima edición de la Clasificación Estadística Internacional de Enfermedades y Problemas Relacionados con la Salud (CIE-11). https://icd.who.int/browse11/l-m/en
3. Vishram Singh. TEXTBOOK OF ANATOMY UPPER LIMB AND THORAX. Second Edition 2014. ELSEVIER
4. ACR Appropriateness Criteria Imaging in the Diagnosis of Thoracic Outlet Syndrome. 2015
5. MERRILL'S ATLAS OF RADIOGRAPHIC POSITIONING & PROCEDURES THIRTEENTH EDITION p 209 by Mosby, Inc., an affiliate of Elsevier Inc.
6. MacKinnon EJ, Dellon AL: Surgery of the Peripheral Nerve. New York, NY: Thieme Medical Publishers Inc, 1988.
7. Roos DB. Pathophysiology of congenital anomalies in thoracic outlet syndrome. Am J Surg 1976; 132:771-778.
8. Brantigan CO. Etiology of neurogenic thoracic outlet syndrome. Hand Clin 2004; 20: 17-22.
9. afael Reynoso Campo Síndrome de la salida torácica neurogénica. Revisión etiopatológica. Serie de casos Ortho-tips Vol. 8 No. 1 2012.
10. CHARLES A. ROCKWOOD. The Shoulder. CHAPTER3 Congenital Anomalies and Variational Anatomy of the Shoulder
11. Kirgis HD, Reed AF. Significant anatomic relations in the syndrome of the scalene muscles. Ann Surg 1948;127:1182-201.
12. David M. Yousem. C A S E R E V I EW Head and Neck Imaging FOURTH EDITION p 341

SEGUNDO LUGAR

SEGUNDO LUGAR

CASOS DE COLEDOCOLITIASIS DETECTADOS POR HALLAZGO EN EL ESTUDIO ECOGRAFICO.
REVISIÓN DEL TEMA.

› AUTORES

Sarabia E. R[1],
Mora F.A[2],
Landázuri C.S[3].

1. Médico Especialista en Medicina Integrada. Certificada por Comité Normativo Nacional de Consejos de Especialidades, Médico Ultrasonografista egresada de la Asociación Mexicana de Ultrasonido en Medicina, A.C. Recertificada por el Colegio de Médico Ultrasonografista, A.C.
2. Médico Ultrasonografista egresada de la Asociación Mexicana de Ultrasonido en Medicina, A.C.
3. Médico Ultrasonografista egresada de la Asociación Mexicana de Ultrasonido en Medicina, A.C. Supervisor Médico de Laboratorios Chopo Región Oriente.

› INTRODUCCIÓN

La coledocolitiasis hace referencia a la ocupación total o parcial del conducto (colédoco) por cálculos produciéndose obstrucción del mismo. En esta revisión se describe cuatro casos de litos provenientes de la vesícula biliar la cual se denomina como coledocolitiasis secundaria y dos casos que se conocen como coledocolitiasis primaria. A continuación presentamos la revisión de los casos clínicos del Laboratorio del Chopo.

Caso 1: Coledocolitiasis gigante (15-20 mm)	
Edad y sexo	Femenina de 66 años
Cuadro Clínico	Dolor en hipocondrio derecho, ictericia, coluria
APP	Colecistectomía 3 años previos al diagnóstico
Estudios complementarios	Química Sanguínea: Elevación de Aspartato Transferasa, Alanina Transferasa AST y ALT (antes TGO y TGP) bilirrubina directa
Imágenes	Figs. 1.1- 1.6

IMÁGENES DE CASO 1

Fig. 1.1 Sitio anatómico de la vesícula biliar

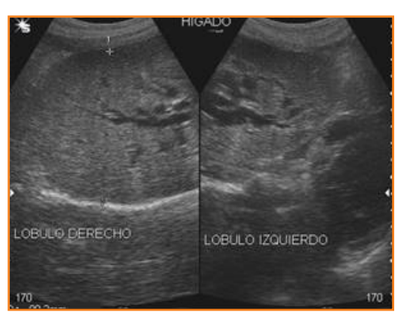

Fig. 1.2 Dilatación de la vía intrahepática

Fig. 1.3 Colédoco con dilatación (16.8 mm)

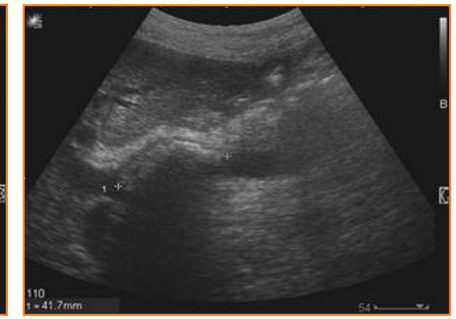

Fig. 1.4 Lito único, gigante de 41.7 mm

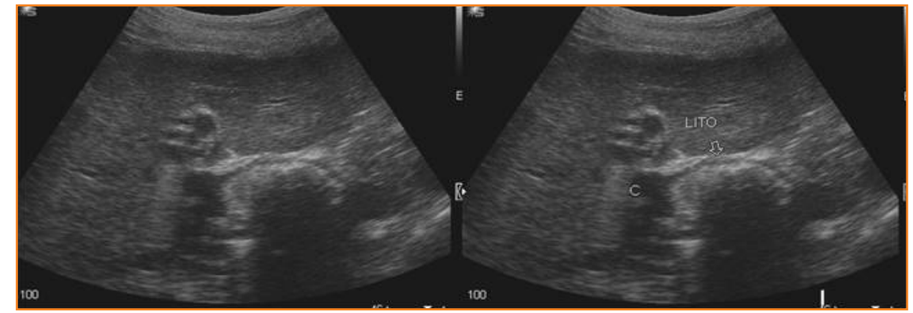

Fig. 1.5-1-6 Sonograma que demuestra la presencia del proceso obstructivo por un lito

Caso 2: Coledocolitiasis múltiple	
Edad y sexo	Masculino de 82 años
Cuadro Clínico	Dolor en epigastrio que irradia a hipocondrio derecho acompañándose de ictericia y coluria
APP	Colecistectomía 2 años previos al diagnóstico
Estudios complementarios	Química Sanguínea: Elevación de Aspartato Transferasa, Alanina Transferasa AST y ALT (antes TGO y TGP) bilirrubina directa
Imágenes	Figs. 2.1 - 2.6

IMÁGENES DE CASO 2

Fig. 2.1 Sitio anatómico de la vesícula biliar

Fig. 2.2 Dilatación del colédoco y vía intrahepática

Fig. 2.3 Demostración de la dilatación intrahepática

Fig. 2.4 Dilatación del colédoco

Fig. 2.5 Colédoco con presencia de litos

Fig. 2.6 Lito localizado en colédoco de 12.2 mm

Caso 3: Colelitiasis + Coledocolitiasis	
Edad y sexo	Masculino de 79 años
Cuadro Clínico	Dolor en epigastrio con irradiación a hipocondrio derecho, ictericia, coluria
APP	Interrogados y negados
Estudios complementarios	Bilirrubinas aumentadas a expensas de la directa
Imágenes	Figs. 3.1-3.4

IMÁGENES DE CASO 3

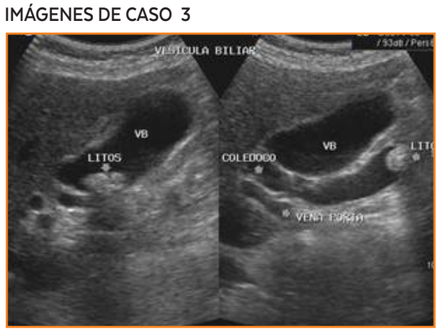

Fig. 3.1 Imágenes que demuestran la presencia de litos en la vesícula biliar y uno lito localizado en el trayecto del colédoco

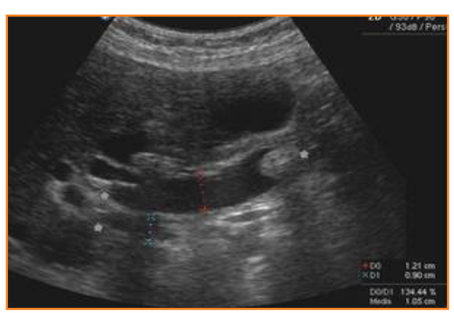

Fig. 3.2 Dilatación del colédoco de 12.1 mm

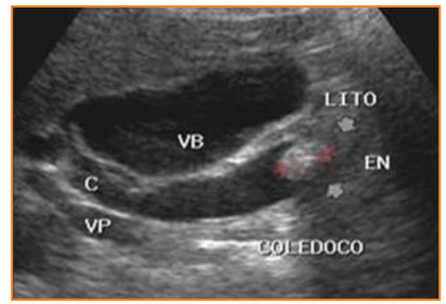

Fig. 3.3 Lito que mide 13.1 mm a nivel colédocobiliar y uno lito localizado en el trayecto del colédoco

Fig. 3.4 Dilatación del colédoco

Caso 4: Colelitiasis + Coledocolitiasis + Hidrocolecisto	
Edad y sexo	Masculino de 68 años
Cuadro Clínico	Inicia con dolor a nivel de epigastrio 15 días previos a este estudio, el cual se irradia hacia hipocondrio y hombro derecho, acompañado de náusea, vómito de contenido biliar y fiebre por lo que fue tratado con antibiótico y analgésicos, sin mejoría. Actualmente presenta ictecia, coluria, hipocolia y prurigo generalizado.
APP	Has, DM 2.
Estudios complementarios	Bilirrubinas aumentadas a expensa de la directa, FA , TGO y TGP aumentadas.
Imágenes	Figs. 4.1-4-8

IMÁGENES DE CASO 4

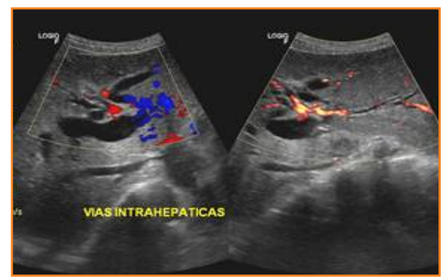

Fig. 4.1 Hígado con aumento de la ecogenicidad a nivel del parénquima y dilatación de la vía intrahepática

Fig. 4.2 Imagen que demuestra la dilatación de la vía intrahepática

Fig. 4.3 Imagen que demuestra al páncreas de morfología general normal. Sin embargo; se visualiza la dilatación importante del colédoco

Fig. 4.4 Dilatación importante del colédoco

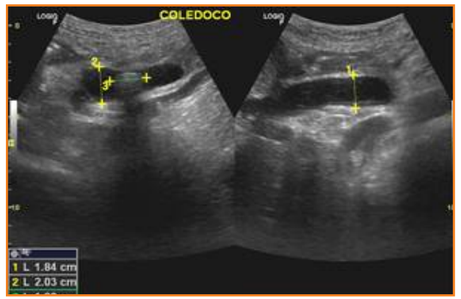

Fig. 4.5 Imagen que demuestra la dilatación del colédoco de 20.3 mm con presencia de un lito en su trayecto de 19.0 mm y bilis espesa en su trayecto

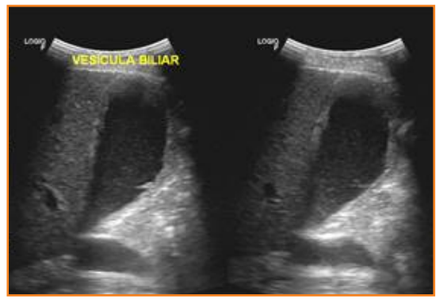

Fig. 4.6 Vesícula biliar aumentada de tamaño ocupada en su totalidad por bilis espesa (lodo biliar)

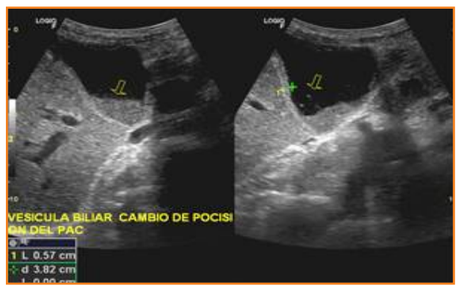

Fig. 4.7 Vesícula biliar ocupada en su totalidad por bilis espesa y litos pequeños

Fig. 4.8 Microlitiasis vesicular

Caso 5: Colelitiasis +Coledocolitiasis	
Edad y sexo	Masculino de 52 años
Cuadro Clínico	Dolor en epigastrio con irradiación a hipocondrio derecho de 8 días de evolución, náusea, ictericia y coluria
APP	Colelitiasis diagnosticada desde hace 8 años
Estudios complementarios	Bilirrubina directa
Imágenes	Figs. 5.1-5.2

IMÁGENES DE CASO 5

Fig. 5.1 Dilatación del colédoco con presencia de un lito en su trayecto

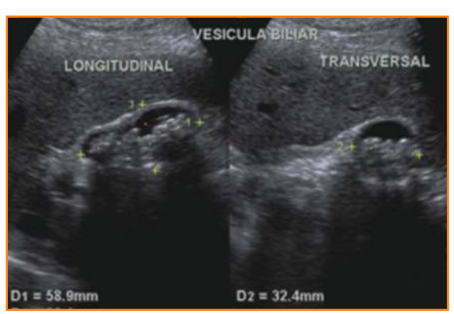

Fig. 5.2 Vesícula biliar ocupada por litos con engrosamiento de su pared

Caso 6: Colelitiasis +Coledocolitiasis	
Edad y sexo	Masculino de 32 años
Cuadro Clínico	Dolor en epigastrio con irradiación a hipocondrio derecho de 4 días de evolución, náusea, ictericia y coluria
APP	Interrogados y negados
Estudios complementarios	Bilirrubina directa
Imágenes	Figs. 6.1-6.4

IMÁGENES DE CASO 6

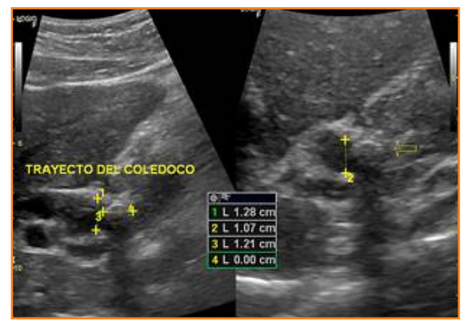

Fig. 6.1 Dilatación del colédoco con presencia de un lito en su trayecto

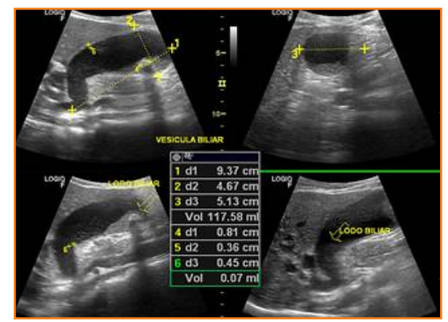

Fig. 6.2 Vesícula biliar ocupada por litos con presencia de bilis espesa (lodo biliar)

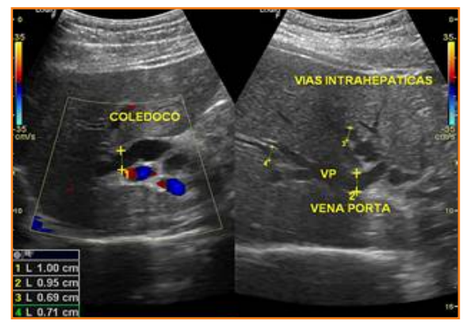

Fig. 6.3 Dilatación del colédoco con dilatación más dilatación de las vías intrahepáticas

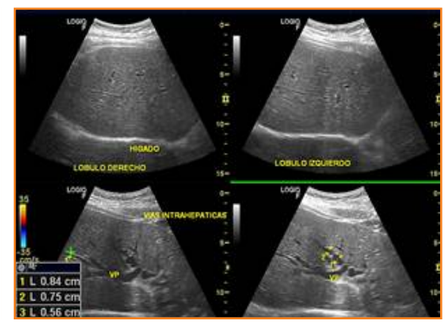

Fig. 6.4 Dilatación de las vías intrahepáticas

› ANTECEDENTES

La Coledocolitiasis se define como presencia de cálculos en la vía biliar principal.

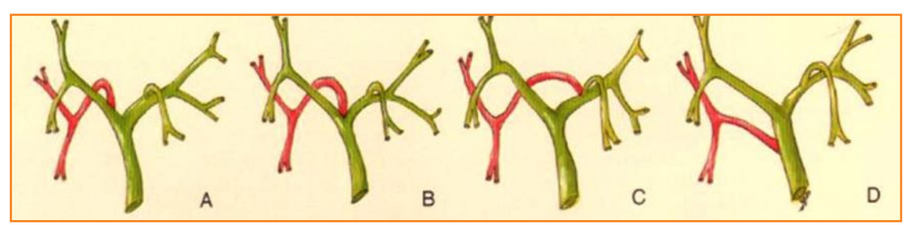

› INCIDENCIA

La incidencia de la coledocolitiasis es de 6-15% de la colelitiasis sintomática. Los factores de riesgo más importantes son: la colelitiasis de pequeño tamaño, la evolución prolongada de la colelitiasis (relacionado con la edad) y variantes anatómicas de la vía biliar.

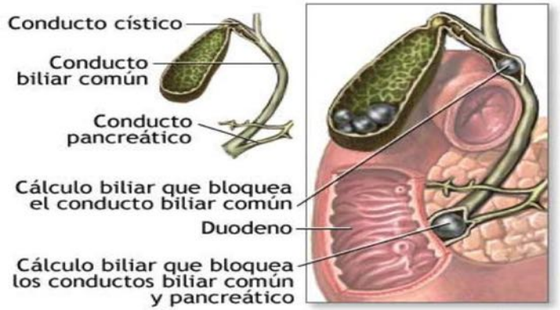

› CUADRO CLÍNICO

La coledocolitiasis puede ser totalmente asintomática (influye el tiempo de permanencia de los cálculos) o sintomática, con cuadros insidiosos de dolor abdominal intermitente, indistinguible del dolor de la colelitiasis, ictericia, coluria y fiebre.

› OBSTRUCCIÓN DE LA VÍA BILIAR

- La coledocolitiasis es una las causas de obstrucción de la vía biliar
- Estas pueden ser intraluminales y extraluminales
- INTRALUMINAL: las más frecuentes son: litiasis, estenosis (de papila, por traumatismos de la vía, fibrosis quística, colangitis aguda, colangitis esclerosante, atresia biliar, quistes biliares), infecciones por parásitos, hongos, tumores (colangiocarcinoma o ampuloma) y metástasis

› CÁLCULOS INTRAHEPÁTICOS

Aspecto ecográfico:

- Ecogénicos con sombra acústica posterior
- Cálculos pequeños (<5mm) o blandos, secundarios a colangitis piógena recidivante pueden no tener sombra
- Cuando los conductos afectados se encuentran llenos de cálculos pueden verse como una estructura lineal ecogénica con sombra posterior

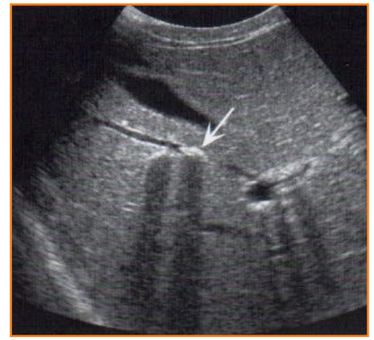

› OBSTRUCCIÓN DE LA VÍA BILIAR

- EXTRALUMINALES y las más importantes son: colecistitis, pancreatitis, pseudoquistes, abscesos pancreáticos, adenopatías del hilio hepático, tumores de los órganos adyacentes como riñón derecho o páncreas

› CLASIFICACIÓN

› COMPLICACIONES

Las complicaciones de la coledocolitiasis más importantes son: pancreatitis, estenosis de papila, colangitis, abscesos hepáticos y cirrosis biliar secundaria

› FACTORES ÓPTIMOS EN LA TÉCNICA DE EXPLORACIÓN

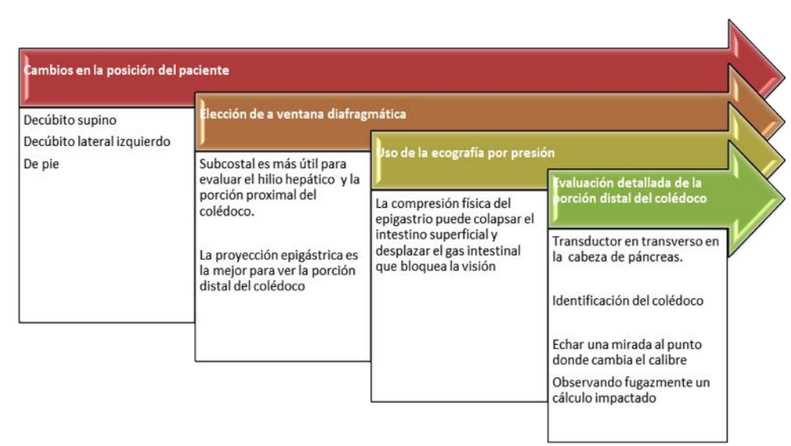

› ASPECTO CLÁSICO DE LA LESIÓN

- Imagen ecogénica, redondeada, con sombra acústica posterior
- Bordes laterales del cálculo no son visibles, debido a que no hay un anillo de líquido alrededor de él
- Los cálculos pequeños carecen de buena ventana acústica

› ERRORES EN EL DIAGNÓSTICO

- Coágulos sanguíneos
- Tumores papilares
- Barro biliar
- Grapas quirúrgicas en hilio hepático

› CONCLUSIONES

La coledocolitiasis es una causa frecuente de obstrucción benigna de la vía biliar; la mayoría de los pacientes acuden por presentar cuadros insidiosos de dolor abdominal intermitente e ictericia, lo que desconcierta al médico tratante y el ultrasonido juega un papel preponderante en la detección de las causas y nivel de obstrucción de la vía biliar. ◆

› BIBLIOGRAFÍA:

1. Bencini L, Tommasi C, Manetti R, Farsi M. Modern approach to cholecysto-choledocholithiasis. World J Gastrointest Endosc. 2014; 6(2): 32-40.
2. Zamorano D. M, Cárcamo I. C, Cares J, Felmer E F, Gabrielli N. M. Coledocolitiasis gigante. Manejo actual. Cuad. Cir. 2008; 22: 18-24.
3. García C. R. Coledocolitiasis. Rev Soc Valencia Patol Dig 2002; 21(1): 40-43.
4. Varughese N, Duong A, Emre S, Xu M, Lee A. Venting the spleen. The New England Journal of Medicine. 2013; 364 (14): 1357-1363.
5. Strasberg S. Acute calculous cholecystitis. The New England Journal of Medicine. 2008; 358 (26): 2804- 2811.
6. Fogel EL, Sherman S. ERCP for gallstone pancreatitis. The New England Journal of Medicine. 2014; 378 (2): 150-157.

CICLOPIA Y HOLOPROSENCEFALIA ALOBAR EN PRODUCTO DE SEGUNDO TRIMESTRE:
REPORTE DE UN CASO

› AUTOR
Alanís García Arturo
Adscripción: Clínica Morelia Michoacán, Salud Digna

› RESUMEN

La ciclopia no es una entidad aislada, por el contrario, se acompaña de un defecto del tubo neural anterior y cefálico, por lo que se encontraran alteraciones cerebrales como la holoprosencefalia y posiblemente también en otros sistemas dado que la etiología es variable entre la genética que incluye trisomías 7, 13 y 18 como más comunes y la teratogénica provocada por diversas sustancias de uso relativamente común, agentes biológicos y enfermedades crónico-degenerativas maternas. El producto en estudio se vio afectado por varios factores directos que hicieron inevitable la patología, manifestándose fenotípicamente a partir de la 3ª semana de desarrollo y detectada en la semana 18, estos son, alcoholismo, consumo de drogas, radiación y genético-hereditarios, aunque hasta el momento aún no se logra determinar el grado de influencia de cada uno. En este caso la técnica de estudio fue el ultrasonido con exploración detallada a base de múltiples cortes, empleando doppler y 4ª dimensión en busca de caracterizar lo mejor posible el hallazgo. La incidencia de esta patología es baja, pero con tendencia en aumento en los últimos 200 años y la supervivencia es nula, debido también a la severa anomalía del sistema respiratorio superior que la acompaña.

› INTRODUCCIÓN

Desde tiempos muy antiguos se tienen referencias de malformaciones que impresionan a simple vista como la ciclopia, el impacto de presenciar un feto o un recién nacido con ciclopia fue tal en aquellos individuos que incluso culturas como los griegos entre otras los consagraron en varias obras trascendentes a través de la historia mundial como seres con origen fuera de este mundo y de descendencia divina, esto último, contrario en las culturas más antiguas como los sumerios donde las malformaciones se consideraban una maldición. Es altamente llamativa la mitología en torno a los ciclopes, por ejemplo, se describe que eran seres con tendencia al mal, de gran tamaño prácticamente gigantes, no sujetos a leyes humanas, que se alimentaban de los hombres que arribaban en sus territorios, dedicados al pastoreo de ovejas y residentes de las cuevas en las islas remotas y solitarias según Homero en su obra literaria “La Odisea”; otros, considerados inmortales, dedicados a la herrería, habitantes de los volcanes, servidores de Hefestos dios del fuego y los metales, quien era el herrero de los dioses del Olimpo; y un tercer grupo a quienes se les atribuían los fenómenos atmosféricos, la construcción del templo y murallas de Micenas, una obra arquitectónica que a juzgar por los habitantes de la época era imposible de haber sido construida por hombres comunes, estos eran los tres hijos de la segunda generación del dios Urano (dios cielo) y Gea (diosa Tierra), llamados Relámpago, Rayo y Trueno, así mismo hermanos de los doce titanes. De esta forma, aquellas sociedades colmaban su necesidad de explicar la existencia del mundo, los eventos climáticos, las imponentes construcciones y las malformaciones humanas.

Otras obras teatrales, musicales y literarias como la poesía se inspiraron en la mítica historia de desamor de Polifemo, el mismo ciclope hijo de Poseidón al que se enfrentó Odiseo y sus soldados, cuando este se enamoró de Galatea y se ve despreciado, por lo que mata con una gran roca a Acis a quien ella amaba en la "ópera de Händel" re orquestada por Mozart.

En el aspecto científico hoy en día sabemos que la ciclopia es una dismorfia que se caracteriza por la formación de solamente una órbita ocular ubicada más o menos sobre la línea media de la cara al mismo nivel en que encontraríamos los ojos, esta puede contener un solo globo ocular o dos fusionados denominado a esta fusión sinoftalmia, además cursa con hipoplasia mandibular y ausencia de nariz, sustituida en muchos de los casos por una probóscide localizada a nivel de la frente por arriba de la órbita, derivado de esto se encontraran también alteraciones orofaríngeas. El origen de esta anormalidad nos dirige al Mesénquima precordial, responsable directo de la formación de la cara a través de los cinco procesos faciales, además de estimular el desarrollo de prosencéfalo que es la mayor de las tres vesículas cerebrales primitivas y da origen a los hemisferios cerebrales y al diencéfalo de donde se originan a su vez la neurohipófisis, el tálamo, el tercer ventrículo y el bulbo olfatorio, por lo tanto, el daño de este tejido mesénquimal dará origen a alteraciones faciales y también a la holoprosencefalia que se describe como una mala diferenciación del prosencéfalo en los elementos cerebrales descritos, esta se clasifica en tres tipos siendo de mayor a menor gravedad: 1) la alobar, donde la separación y formación hemisférica es nula con ausencia de cuerpo calloso y del septum pellucidum y generalmente acompaña a la ciclopia, 2) la semilobar con formación de los lóbulos cerebrales pero parcial separación resultando la presencia de un solo ventrículo y 3) la lobar en la cual la unión es mínima y la cara puede ser normal. Estás alteraciones pueden suceder entre el día 19 y 56 del desarrollo embrionario, periodo en el que inicia la diferenciación del prosencéfalo y termina la formación de los órganos de la cara.

Las causas de la ciclopia pueden ser cromosómicas o teratogénicas. En las primeras son el resultado de la alteración del gen Shh (*Sonic hedgehog*) uno de los tres genes homólogos en los vertebrados con acción morfogénica localizado en el cromosoma 7 (7q36), que induce a la diferenciación celular a través de una proteína señalizadora fundamental para el sistema nervioso central, la separación de las orbitas y formación de los globos oculares, en concreto es el responsable de la simetría de la cabeza y cara, mencionada alteración cromosómica es común en las trisomías 7, 13 y 18 así como en el síndrome de Meckel Gruber, aunque, ha aparecido en monosomías, trisomías y translocaciones de otros cromosomas aislados.

Las sustancias que provocan daño del mesénquima precordial y el prosencéfalo con acción teratogénica son principalmente la ciclopamina, que es un alcaloide patentado desde el 2015 como tratamiento para carcinoma de células basales contenido en la planta Veratrum Californicum; el etanol, manifestándose en el síndrome alcohólico fetal donde el alcohol se fija en el líquido amniótico y en los tejidos embrionarios pero aún se desconoce el mecanismo de acción especifico; los salicilatos, que son ampliamente usados incluso sin prescripción médica como anti inflamatorios, antipiréticos, en combinación con antiácidos y como queratolíticos; los agentes biológicos como el citomegalovirus; las enfermedades maternas como la diabetes, que según varios autores aumenta el riesgo hasta en 200 veces; y, la radiación demostrada como factor para ciclopia en aves. En otros estudios experimentales se ha provocado ciclopia en anfibios y peces con agentes químicos como el cloruro de litio lo que demuestra la susceptibilidad de los embriones a dicha sustancia y a un posible sin número de otras aun no estudiadas entre las que pueden estar las drogas sintéticas y el tabaco, que aun cuando son poco mencionados no pueden ser descartados completamente dado su contenido de agentes teratogénicos tomando en cuenta que "el principio fundamental *del daño* consiste en que afectara al tejido fetal con mayor intensidad sobre el crecimiento y la menor diferenciación, siendo que los factores fetales *como sistemas de eliminación inmaduros* incrementan su concentración" (Lopez, 2000) y por consecuencia su exposición, de allí que en muchos casos no se logra identificar la causa. Actualmente se reporta una incidencia de aproximadamente 1 por cada 100 mil embarazos y la supervivencia de los mismos es nula dado a las alteraciones tan severas del cerebro y cara que como si no fueran suficientes en ocasiones están asociadas a otras.

› CASO CLÍNICO

Se trata de una paciente de 17 años que acude a revisión ultrasonográfica el día 26 de febrero del 2019 en Morelia Michoacan, Mexico, con mal estado higiénico, alimentación insuficiente en cantidad y calidad, sin hábitos desparasitarios, que vive en casa tipo rural con servicios básicos, escasa escolaridad y nivel socio-económico bajo según su referencia como antecedentes personales no patológicos.

Cursa con importantes antecedentes patológicos (tabla 1) que pueden tener relación directa con la anomalía presentada como son toxicomanías desde los 14 años incluyendo alcoholismo frecuente, tabaquismo 1 a 2 cigarrillos por día, consumo frecuente de cocaína en los últimos dos años y consumo eventual de droga cristal en el último año, por lo demás niega cirugías, traumáticos y transfusionales.

En los antecedentes familiares menciona que su abuela materna curso con un parto pre término con producto que cursaba con malformación, (aparentemente acrania por las características dadas, resto de familiares sin antecedentes de importancia para el caso actual.

Los datos Gineco-obstétricos incluyen menarca a los 12 años, ritmo 28/4, inicio de vida sexual a los 13 años, varias parejas sin uso de preservativo, infecciones vaginales y urinarias recurrentes, sin Papanicolaou, primer embarazo a los 13 años, uso de DIU en el periodo intergenésico, G-2, P-1, C-0, A-0, FUM 08 de octubre del 2018, insegura.

FACTOR	EDAD DEL EMBARAZO
Alcoholismo	Día 11 y 17
Tabaquismo	Todo el primer trimestre
Uso de cocaína	Día 12
Uso de Droga cristal	Día 17
Exposición a Rx	Día 34 us
Antecedentes familiares	*Abuela materna

Tabla 1. Factores de riesgo presentes durante las primeras semanas del embarazo.

La patología se descubre al realizar ultrasonido obstétrico, siguiendo con el protocolo, se le indica que adopte posición supina, se aplica gel especial para ultrasonido y se inicia el rastreo general corroborando la presencia de un feto femenino, en actitud fetal y con movilidad de las diferentes partes, posteriormente se inicia la fetometría resultando con DBP 38 mm, CC 140 mm, CA 143mm, LF 32 mm, correspondiente a 18.6 semanas, cumpliendo las 40 para el 24 de julio del 2019. En la valoración detallada de las partes fetales, a nivel craneal se realizan tres cortes axiales, a nivel de base de cráneo, transtalamico y superior donde observa fusión de los talamos con una cavidad única en la zona frontal, así como signo de banana en el cerebelo (fig. 1), acto seguido se realizan cortes coronales en 4D donde se corrobora cavidad única a nivel frontal y una estructura mal diferenciada en base de cráneo de pequeño tamaño que sugiere holoprosencefalia alobar (fig.2), al examen de la cara

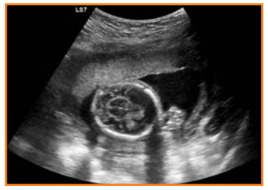

Fig 1. Corte transversal a nivel talámico, en este se identifica la unión de los talamos, el signo de banana en el cerebelo y es de notal la cavidad única frontal orientativa de holoprosencefalia

Fig 2. Corte coronal en 4D a nivel de las cisuras fronto-parietales, se observa la ausencia de hemisferios

se realizan cortes coronales de anterior a posterior y sagitales localizando en primer plano una saliente de forma cilíndrica a nivel de la frente de aproximadamente 9 mm (probóscide) que aparentemente protruye a través de la órbita, ausencia de pirámide nasal, pero se identifica el cristalino derecho y labio superior integro (Fig.3 y 4), en la reconstrucción 4D a nivel del macizo facial y cara se observa la formación de orbita ocular única ubicada sobre la línea media de la cara, con esta herramienta se hace muy evidente la hipoplasia mandibular (Fig.5, 6 y 7).

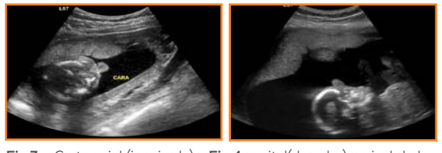

Fig 3. Corte axial (izquierda) y **Fig.4** sagital(derecha) a nivel de la probóscide donde se evidencia el sitio de protrusión, nótese en la sagital la ausencia de nariz y la presencia del cristalino.

Fig 5 y 6 (arriba) se observa la cara en 4a dimensión donde se identifica claramente la probóscide, en la segunda imagen el feto retiró la mano y se hace evidente la hipoplasia mandibular. **Fig.7** (derecha) corte coronal a nivel del macizo facial donde es evidente la órbita ocular única y central de la ciclopia.

El cordón umbilical se encuentra sin alteraciones estructurales y con doppler normal, la placenta se localización en posición anterior, sin fibrosis, con complejo retro placentario visible, el líquido amniótico tiene aspecto grumoso, cuantificado en 2.7 cm por ventana mayor.

Como resultado de la exploración ultrasonografía se concluye en Producto de 18.6 semanas, con peso aproximado de 305 gramos, con aparente holoprosencefalia alobar, ciclopia y probóscide, sin otras alteraciones somáticas detectables.

Para la realización del estudio se empleó un equipo General Electric S7 Expert, con aplicación predeterminada en obstétrico trimestre II y III, transductor convexo y volumétrico multifrecuencia, aplicaciones de doppler color y espectral, así como 4 D y grabador de discos Compactos marca Sony.

› DISCUSIÓN

En lo presente, es amplia la información con que se cuenta sobre esta patología, sin embargo, aun así en la mayoría de los casos registrados no se ha llegado a descubrir el factor especifico y el mecanismo de acción para dar origen a esta condición, tal situación es la del presente caso, si bien tenemos una exposición franca a varios factores potencialmente desencadenantes de la malformación no se ha podido determinar cuál de ellos fue el que la ocasionó directamente o si actuaron en conjunto dado que, el periodo de exposición fue prácticamente el mismo, todos los factores estuvieron presentes entre la tercera y quinta semana que son fundamentales en el desarrollo del cerebro y cara, a la fecha el embarazo cursa con edad gestacional de 31 semanas ya que la madre se ha negado a interrumpirlo, esto ha limitado más el intento de determinar la etiología, pero aun con estudios del líquido amniótico o las vellosidades coriónicas solo se podrían descartar o confirmar con certeza las patologías genéticas y cabe mencionar que presentan las desventajas de ser menos accesibles, más costosos e invasivos y por consiguiente menos aceptados por las pacientes. El ultrasonido ofrece hoy en día muchos softwares que nos dan información que hasta hace pocos años no se imaginaba, sin embargo, sigue teniendo limitantes, a esto hay que agregar que nuestra paciente da cierta resistencia al seguimiento del embarazo, por lo que en un futuro cercano se deberá complementar con otro tipo de estudios directos en el feto, sin embargo, se han obtenido resultados gráficos excelentes que en este punto permiten dar un pronóstico con un porcentaje alto de precisión para normar una conducta a seguir, a través del estudio ultrasonográfico detallado se ha otorgado el apoyo diagnostico necesario para el tratamiento.

A pesar de la escases de estos casos, el uso de la palabra "ciclopia" ha tenido un franco aumento en su uso en los últimos 200 años lo que es una referencia indirecta del aumento en su presentación y difusión, como dato interesante se agrega un análisis estadístico gráfico del uso de este término (fig.8). Al estudiar estos casos tenemos la oportunidad no solo de adentrarnos en la medicina si no de adquirir cultura general muy interesante. ◆

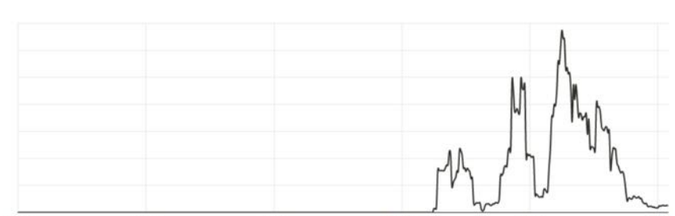

Fig 8. El grafico representa la frecuencia del uso de la palabra "ciclopia" en los últimos 500 años basado en su aparición en fuentes impresas y digitalizadas de países europeos.

› BIBLIOGRAFÍA Y FUENTES DE CONSULTA:

1. Arenas, B. (s.f.). Ecografia en Ginecologia y Reproduccion. En B. J. Bajo JM. Marban.
2. Clio. (15 de 04 de 2015). *El Universo de Clio*. Obtenido de https://eluniversodeclio.blogspot.com/2012/04/hefestos-el-dios-herrero.html
3. educalingo. (s.f.). *educalingo.com*. Obtenido de https://educalingo.com/es/dic-it/ciclopia
4. Elena. (2019). *dioses.info*. Obtenido de http://dioses.info/griegos/urano/
5. Händel, G. F. (2016). *The history of love, battle and redemption*. Obtenido de youtube.com: https://www.youtube.com/watch?v=n7gRdfqOGPI
6. Homero. (1910). *es.m.wikisource.org*. Obtenido de http://es.m.wikisource.org/wiki/La_Odisea_(Luis_Segalá_y_Estalella)/canto_I X#v
7. Jose Israel Lopez, M. L. (abril de 2006). Revista Cubana de Obstetricia y Ginecologia. 32(1). Recuperado el 26 de febrero de 2019, de http://scielo.sld.cu/scielo.php?script=sci_arttext&pid=S0138- 600X2006000100005
8. Katherine, I. y. (13 de mayo de 2010). *lunita-katherine.blogspot*. Obtenido de http://lunita- katherine.blogspot.com/2010/05/ciclopia-una-enfermedad-mitologica.html
9. Keith L. Moore, T. P. (2008). *Embriologia Clinica de Moore* (8 ed.). Barcelona, España: ELSEVIER SAUNDER. Recuperado el mayo de 2019, de https://books.google.com.pe/books?id=fNzUgBczGZwC&printsec=copyright&hl=es#v=onepage& q&f=false
10. Fig.8 el grafico representa la frecuencia del uso de la palabra "ciclopia" en los últimos 500 años basado en su aparición en fuentes impresas y digitalizadas de países europeos.
11. Lopez, J. A. (2000). Tabaco, alcohol y embarazo en atencion primaria. *medicina Integral*, 36(9), 321-364. Obtenido de https://www.elsevier.es/es-reviste-medicina-integral-63-articulo-tabaco-alcohol- embarazo-atencion-primaria-10022163
12. medtempus. (8 de octubre de 2007). *medtempus.com*. Obtenido de https://medtempus.com/archives/el-erizo-sonic-el-polemico-nombre-de-un-gen/
13. Mozart, W. A. (s.f.). *youtube*. Obtenido de https://youtu.be/hwucYQ9BN28
14. patentados. (7 de enero de 2015). *patentados*. Obtenido de http://patentados.com/2015/uso-de- ciclopamina-en-el-tratamiento
15. Rabih Chaoui, J. P. (s.f.). *Ultrasonido en Ginecologia y Obstetricia: Abordaje Practico* (primera ed.). (A. Habuhamad, Ed., & L. A. Izquierdo, Trad.) Recuperado el mayo de 2019
16. Sadler, T. W. (s.f.). *Embriologia Media de Lagman* (13 ed.). Recuperado el mayo de 2019
17. Solari, J. A. (2011). *Genetica Humana, Fundamentos y Aplicaciones en Medicina* (4 ed.). Buenos Aires, Argentina: Panamericana. Recuperado el abril de 2019
18. Sorolla, J. P. (Enero de 2010). Anomalias Craneofaciales. *Revista Mediaca Clinica Las Condes*, 21, 5-15. Recuperado el 12 de mayo de 2019, de https://www.sciencedirect.com/science/article/pii/S0716864010705009
19. Swearengin, R. (2008). *Pocket Guide to Sonography*. Austin, Texas: Mosby. Recuperado el abril de 2019
20. Universal, H. (s.f.). *mihistoriauniversal.com*. Obtenido de http://mihistoriauniversal.com/edad- antigua/civilizacion-micenica/amp/

Mas imágenes y videos del caso disponibles en
https://prezi.com/p/create-prezi/

AMUSEM, 40 AÑOS CONTRIBUYENDO CON LA ENSEÑANZA EN ECOGRAFÍA

El mar del Golfo de México fue la sede para la celebración del XXXVIII Congreso Internacional de Ultrasonido 2019 de la Asociación Mexicana de Ultrasonido en Medicina (Amusem), realizada del 25 al 27 de abril en el puerto de Veracruz, que reunió a médicos mexicanos y extranjeros interesados en compartir sus conocimientos y contribuir con la formación de médicos ultrasonografistas.

A 40 años de la fundación de la Amusem, el doctor David Israel Ojeda, presidente de la Mesa Directiva para el periodo 2018-2020, recordó que la asociación ha sido parte medular en la enseñanza y la formación de ultrasonografistas.

Y señaló que si bien la medicina actual es cambiante y constante, "nosotros como docentes de la asociación tenemos la obligación de brindarles a nuestros alumnos lo mejor que podemos dar". Después de su mensaje agradeció la presencia de los profesores y los asistentes al congreso.

En la inauguración también estuvieron presentes los doctores Ana Cristina García, coordinadora de enseñanza, investigación y campos clínicos de la Facultad de Medicina de la región de

Veracruz; Leopoldo García, presidente de la Federación Mexicana de Asociaciones y Colegios de Ultrasonido en Medicina; Alejandro Chinchilla, especialista en medicina materno fetal; Diego Barca, miembro de la Sociedad Argentina de Ultrasonografía en Medicina y Biología (SAUMB); Carlos Alarcón Urdaneta, presidente del Colegio de Médicos Ultrasonografistas; Obdulio Domínguez, tesorero de la Amusem; y Carlos A. Alarcón, vicepresidente de la Amusem.

El congreso contó con la participación de un nutrido grupo de especialistas nacionales e internacionales. Dentro de los profesores internacionales contó con la participación de los doctores: Diego Barca, Eliana Ostrovsky y Alberto Simoncini (Argentina); Alejandro Chinchilla (Costa Rica) y Pedro Unshelm (Venezuela).

A la par de las actividades académicas se realizó la exposición comercial con la participación de distintas casas que mostraron las novedades de sus equipos, y pusieron al alcance de los médicos sus diferentes servicios.

› ECOGRAFÍA MULTIDISCIPLINARIA

En la medicina la actualización del conocimiento es imprescindible para un diagnóstico oportuno, y el congreso de la Amusem fue una oportunidad para reunir a especialistas nacionales e internacionales que compartieran su experiencia y conocimiento.

Una de las áreas con mayores desarrollos es la ecografía fetal, la doctora Elena Ortiz Solalinde, médico radiólogo, señaló que la revolución en el diagnóstico ha sido importante para la reducción de la mortalidad materno-infantil.

A través de "los estudios de inversión de los estudios de inversión de la vigilancia médica, el hacer que toda mujer embarazada acuda a una clínica en la semana 12 es lo que nos está permitiendo tener información de la paciente para establecer grupos de riesgo".

Explicó que el embarazo es una etapa normal, pero cuando se catalogan grupos de riesgo, aquella población donde se encuentran problemas no nada más morfológicos sino también enfermedades materno fetales como la preclampsia, "que en 2018 representó el 40% de la mortalidad materno fetal como causa de morbimortalidad".

Destacó que aunque la preclampsia siempre ha sido alta, antes no había tratamiento y hoy se está trabajando en la medicina preventiva. En el caso de la preclampsia se establecen grupos de riesgo y se comportan como dos enfermedades, ya que no es lo mismo la preclampsia de presentación temprana (relacionada con fallas en la placenta), que la tardía (de causa multifactorial).

Para los médicos son más preocupantes las de presentación temprana que se acompañan de morbimortalidad no sólo maternas sino también fetales, también causa de prematurez; y por esta razón, es primordial iniciar el tratamiento temprano. "Hoy la aspirina a dosis específicas en semanas definidas disminuye la probabilidad o se presenta en una



forma más benigna, para que dé oportunidad a que el bebé alcance mayor madurez y también exista una vigilancia en un nivel superior de atención médica".

Para Manuel Ulises Reyes Hernández, médico gineco-obstetra especialista en medicina materno fetal, señaló que en la medicina fetal y sus avances se están dirigiendo hacia el tamizaje y la evaluación preventiva, para "detectar las enfermedades desde una etapa preclínica antes de que tengan manifestaciones y complicaciones".

La participación en congresos como el organizado por la Amusem "es interesante por la retroalimentación que tenemos nosotros con los asistentes y la participación de los ponentes. Es un evento educativo y ha sido una experiencia interesante".
En el ámbito de la evaluación mamaria, la doctora Julieta Rodríguez Sanmartín, médico radiólogo con alta especialidad en procedimientos de intervencionismo mamario, indicó que todos los médicos ultrasonografistas deberían ser conscientes de la glándula mamaria y hacer una adecuada exploración para dar un diagnóstico certero y, sobre todo "saber ciertas indicaciones para hacerlo y tener una conclusión adecuada".
Debido a que no todas las lesiones son malignas, en la mama pueden presentarse lesiones benignas y malignas, por lo cual es importante tener un conocimiento amplio de ambas, saber que existen y cómo se ven por mastografía y ultrasonido, y la relación que tienen entre ambas.

"En México no tenemos conciencia de una autoexploración", aunado a que debe inculcarse en la paciente la realización de un estudio de mastografía después de los 40 años, y antes de esa edad un estudio de ultrasonido.

El doctor Manuel Cal y Mayor, médico del Hospital General de México, felicitó a la mesa directiva de la Amusem por la organización del evento y la calidad de los ponentes.

El especialista en ecografía hepática, expresó que el ultrasonido es útil para evaluar la patología del hígado y la vía biliar, que con los avances de los equipos ha ayudado

a los médicos ultrasonografistas para evaluar de manera oportuna a sus pacientes e integrar con mayor rapidez las probabilidades diagnósticas.

› EXPERIENCIA INTERNACIONAL

El congreso también contó con la participación de médicos internacionales como Diego Barca, miembro de la Sociedad Argentina de Ultrasonografía en Medicina y Biología (SAUMB) especialista en ecografía de emergencia.
El doctor Barca explicó que en los últimos años el manejo de la emergencia cambió la evaluación del abdomen, y hoy "la ecografía multiparamétrica está generado el posible manejo de los pacientes en el trauma y la emergencia".

Al respecto, señaló que existen distintos procedimientos intervencionistas guiados por ecografía, lo cual ha logrado la realización de cirugías de mínima invasión que antes se hacían por cirugía abierta. Por ello, "la ecografía es un método muy accesible y muy barato".

Eliana Ostrosky, especialista en ginecología y obstetricia y docente de la SAUMB, agradeció a la Amusem por la invi-

tación al congreso y destacó que es fundamental transmitir el conocimiento con más médicos, para "para estandarizar la manera de informar, para que en todos los países podamos hacerlo de la misma manera y unifiquemos los criterios".

En el caso de la evolución de la ecografía ginecológica, en los últimos años ha sido fundamental no sólo por el mejoramiento en la calidad de los equipos, sino por el interés de los médicos ultrasonografistas y porque cada vez se requiere de una tarea multidisciplinaria.

"Informándonos es la única manera de diagnosticar más patología, cada vez estamos más en lo molecular, desde lo molecular a la ecografía hay un camino largo pero que cada vez se está estrechando más".

Alberto Simoncini, profesor de radiología de la Universidad Estatal de Louisiana, indicó que la ecografía musculoesquelética es una herramienta fundamental para el diagnóstico de muchas patologías del sistema musculoesquelético que pueden realizarse en forma dinámica, a través de un estudio relativamente barato que permite evaluar casi todas las estructuras del sistema musculoesquelético.

En esta área "la evolución de la ecografía está dirigida básicamente a la parte dinámica y los procedimientos intervencionistas en el sistema musculoesquelético guiado por ultrasonido". Y por esta razón, es importante el entrenamiento de los médicos, en donde "lo difícil es manejar la anatomía". El doctor Pedro Unshelm, médico radiólogo especialista en ecografía infantil y Doppler pediátrico, resaltó que la ecografía es excelente para ver la anatomía porque en ese tipo de pacientes el ultrasonido no emite radiaciones ionizantes, que debe realizarlo una persona entrenada y con el equipo adecuado.

"El ultrasonido es excelente por si el niño trae alguna malformación congénita cerebral que puede ser diagnosticada antes del embarazo, pero a veces pasa que el embarazo no es controlado y el ultrasonido es una herramienta de primera línea para diagnosticar este tipo de patologías dentro del cerebro del bebé".

En la parte pediátrica la enterocolitis necrotizante en los recién nacidos por diferentes factores puede presentarse en etapa neonatal con inflamación en el intestino, que puede ser severa, leve o moderada, y se conoce como enterocolitis "porque es una colitis que puede ser del intestino delgado o grueso, a veces puede cruzar con áreas de necrosis, es decir, que al intestino le falte sangre por la inflamación severa".

Y en estos casos la ecografía es una herramienta de primera línea para diagnosticar signos directos de enterocolitis o signos indirectos, así como de otras patologías en el recién nacido. La limitante del ultrasonido es que debe realizarse durante los primeros meses de vida entre los cero y cuatro meses de vida, esto requiere de un entrenamiento adecuado y una formación para hacer el diagnóstico de este tipo de patologías. "La ecografía pediátrica no es fácil, requiere un entrenamiento adecuado, un entrenamiento previo en ultrasonografía general y la subespecialidad. La idea de estos congresos es traer las novedades de estos procedimientos y tratar de incentivar a

los médicos ecografistas para que vean cómo se hacen las cosas y tomen el entrenamiento".

› CUENTA REGRESIVA

En el marco del congreso se llevó a cabo la entrega de reconocimientos a los egresados de la edición número 30 del Diplomado en Ultrasonografía Médico Diagnóstica, que a lo largo de 12 meses recibieron clases teóricas y prácticas en hospitales de prestigio, avalado por la Facultad de Estudios Superiores (FES) Zaragoza.

Para concluir las actividades de este evento se premió a los ganadores de los trabajos electrónicos, los premiados fueron los doctores: Ignacio Márquez Suárez; con el primer lugar por su trabajo sobre el "Síndrome de salida torácica por ultrasonido"; en segundo lugar, Rocío Sarabia Espinosa por su artículo "Casos de coledocolitiasis detectados por hallazgo en el estudio ecográfico"; y Andrés Rosero Flores, en tercer lugar, por su trabajo "Tumor de cuello fetal". Los ganadores se hicieron acreedores a una beca para asistir al siguiente congreso de la Amusem.

En la ceremonia de clausura, David Israel Ojeda, el presidente de la Amusem, agradeció la presencia y participación de los ponentes y asistentes que hicieron de este congreso un lugar de encuentro para el conocimiento y la retroalimentación. Ahora inicia la cuenta regresiva y la espera para la siguiente reunión. ◆



IMPORTANCIA DE LA CORIONICIDAD EN EL DIAGNÓSTICO PRENATAL DE EMBARAZO GEMELAR

La Amusem realizó su sesión bimestral dedicada al tema "La importancia de la corionicidad en el diagnóstico prenatal de embarazo gemelar", impartida por el doctor Eduardo Nieto Vázquez, especialista en ginecología y obstetricia, y subespecialista en medicina materno fetal.

El doctor Eduardo Nieto explicó que el embarazo gemelar se clasifica según: la cigocidad (monocigótico, dicigótico) y la corionicidad. Para hacer una evaluación completa de un embarazo múltiple es necesario un protocolo de estudio que permita: determinar la edad gestacional; determinar la corionicidad y la amnionicidad; la identificación de cada gemelo; establecer fechas, frecuencia y contenido de la evaluación ecográfica; el diagnóstico prenatal de aneuploidías; la detección de anomalías estructurales; el diagnóstico y manejo de restricción selectiva del crecimiento; y el diagnóstico y manejo del síndrome de transfusión feto-feto (STFF).

Este protocolo de estudio es muy importante en los embarazos gemelares. Y se recomienda que las pacientes se lo practiquen entre las 11 y 13.6 semanas para establecer la edad gestacional. Y señaló, que "la longitud cráneo cauda es la medida más exacta para determinar la edad gestacional real".

Una vez que el médico sabe la edad gestacional se debe determinar la corionicidad y la amnionicidad. El especialista explica que es fundamental determinar la corionicidad, para saber si los gemelos comparten placenta o tienen placentas separadas.

En los embarazos gemelares se recomienda evaluar la corionicidad entre las 11 semanas, entre 11 y 14 semanas. El diagnóstico prenatal de la corionicidad en embarazos gemelares puede ser: bicoriales o monocoriales.

Los embarazos bicoriales tienen dos embriones, dos sacos vitelinos y dos placentas. Mientras que en los embarazos monocoriales hay dos sacos amnióticos, dos sacos vitelinos, una membrana divisora delgada y sólo hay un espacio extracelómico.

El doctor Nieto señala que, además del diagnóstico de la corionicidad entre las semanas 11 y 13.6, también deberá realizarse el tamizaje de cromosomopatías,de preclampsia, de restricción, entre otros.

Para identificar por medio de la ecografía si un embarazo es bicorial, el médico precisa que "hay tejido corial interpuesto entre las dos membranas amnióticas, dando una proyección triangular en la unión de la membrana intergemelar (signo de lambda)". Y en los "monocoriales hay ausencia de corión entre las dos membranas amnióticas en forma de T, que nos indica que sólo hay una placenta".

Antes de las 14 semanas los signos de lambda y de la T dan una sensibilidad del 89.8% y una especificidad del 99.5%, por lo que es el momento indicado para hacer un diagnóstico de la corionicidad en embarazos gemelares.

Tanto la corionicidad como la amniocidad deben registrarse siempre que se realiza un diagnóstico prenatal, por ello debe registrarse una imagen ecográfica demostrando la corionicidad. Si entre las 11 y 14 semanas no es posible determinar la corionicidad, las guías de práctica clínica indican que deberá solicitarse una segunda opinión de un centro de referencia terciario.

› DIAGNÓSTICO DE LA CORIONICIDAD

El doctor Eduardo Nieto indica que es importante el diagnóstico de la corionicidad porque dependiendo si el embarazo es monocorial y bicorial la vigilancia de los fetos será diferente. En el caso de los fetos monocoriales existe la restricción del crecimiento selectiva, ya que al tener una placenta el 10% de los fetos monocoriales tienen un reparto placentario que no es simétrico, uno de los dos fetos dispone de mayor superficie que el otro.

Estos embarazos monocoriales tienen anastomosis placentarias que comunican las dos circulaciones: arterio-arteriales y veno-venosas, que pueden ser flujos de sangre en sentido opuesto o que pueden colisionar dependiendo del gradiente de presión interfetal.

Los embarazos monocoriales también presentan el síndrome de transfusión feto-feto (STFF), una alteración hemodinámica en el balance de la transferencia de sangre entre los gemelos a través de las anastomosis vasculares, en donde la sangre del

feto donante se va al feto receptor. El crecimiento de los fetos es parecido; sin embargo, el feto receptor presentará poliuria, polihidramnios e hipertensión; y el feto donante tendrá anuria, oligohidramnios e hipotensión.

Los embarazos con síndrome de transfusión feto-feto presentan entre el 10 y 15% de mayor morbilidad y mortalidad perinatal, que sin tratamiento conducen a la muerte fetal hasta en el 90% de los casos.

Por ello, el especialista señala es importante el diagnóstico precoz porque permite la intervención con ablación láser por fetoscopia, que resulta en la supervivencia de por los menos uno de los gemelos en un 80-90% de los casos. ◆

IDENTIFICACIÓN DE ANOMALÍAS FETALES POR ULTRASONIDO

Con el objetivo de identificar con precisión quiénes requieren estudios de tamizaje, así como las características morfológicas de las anomalías fetales más comunes, la Amusem realizó su "Simposio de anomalías fetales

por ultrasonido: del signo sonográfico al diagnóstico", que tuvo como profesora titular a la doctora Angélica Téllez Pineda, vocal científica de la asociación para el periodo 2018-2020.

En este simposio dirigido a sonografistas, gineco-obstetras, radiólogos, pediatras y otros especialistas se revisaron temas la frecuencia estadística de malformaciones fetales; el consejo genético; el tamizaje bioquímico y amniocentesis; las características morfológicas de trisomías más comunes (13, 18 y 21); el protocolo de examen sonográfico.

Durante dos días los asistentes también vieron temas como las displasias esqueléticas; las alteraciones en embarazos gemelares; las anomalías de cara; el tumor de cuello fetal;

el secuestro broncopulmonar y la malformación adenomatoidea quística pulmonar congénita.

Otros temas revisados fueron el higroma quístico; el hidrops inmune y no inmune; la evaluación detallada del corazón; las anomalías cardiacas; la evaluación detallada del Sistema Nervioso Central; las alteraciones del tubo neural; las anomalías abdominales; y las anomalías del tracto urinario.

En esta actividad académica participaron como profesores los doctores Alfonso Rodríguez; maestro de enseñanza médica de la Amusem; Patricia Grether, genetista del Centro Médico ABC Santa Fe; Raúl Castillo, sonólogo del Hospital de la Mujer; Fernando Galván, médico materno fetal del Centro

Médico ABC Santa Fe; Eduardo Nieto, especialista materno fetal del Hospital General de México; Arturo Rodríguez, ultrasonografista de la Amusem; Manuel Cal y Mayor, radiólogo del Hospital General de México.

Por parte del Centro Médico Nacional 20 de Noviembre del ISSSTE participaron los médicos materno fetales Andrés Rosero, Verónica del Moral y Milton Lugo; así como la cardióloga Rocío Aceves. Además de Ulises Reyes, médico materno fetal del Centro Médico Nacional La Raza; y Claudia Díaz, médico materno fetal del Hospital General de México. ◆

IMPORTANCIA DE LA EVALUACIÓN Y DIAGNÓSTICOS EN PATOLOGÍA AXILAR



Dr. Fernando Enrique Mainero Ratchelous

La Amusem dedicó su sesión bimestral a la Evaluación y diagnósticos en patología axilar, impartida por el doctor Fernando Enrique Mainero Ratchelous, médico cirujano, jefe del servicio de Oncología Mamaria de la Unidad Médica de Alta Especialidad del Instituto Mexicano del Seguro Social.

El especialista explicó que la evaluación axilar implica la unión de varios factores, que incluyen los datos clínicos junto con los datos imagenológicos para realizar una secuencia clínica correcta, por lo cual es importante identificar en la axila cuáles son los marcadores que van a delimitar esta área: el músculo pectoral, la vena axilar, el músculo dorsal ancho y el músculo subescapular.

Señaló que existen algunas patologías visibles en la axila, y por ello, es necesario que los médicos conozcan la anatomía de la axila que está formada por una base superior (la vena axilar), una pared interna formada por el borde del pectoral mayor y el pectoral menor.

El doctor Mainero Ratchelous, miembro del Consejo Mexicano de Oncología, describió que en la axila hay una serie de estructuras como: la piel, el tejido graso, el tejido glandular, los ganglios linfáticos, el músculo, los vasos sanguíneos, los nervios, el tejido conectivo y los cuerpos extraños.

En el caso de la piel, puede presentar patologías que a veces son visibles porque crecen hacia afuera y en otras ocasiones crecen hacia adentro. “La patología cutánea es relativamente común, ya que en la axila hay toda una serie de estructuras que pueden ser patológicas”.

Una de las patologías más frecuentes son los quistes sebáceos, los cuales aparecen por ultrasonido dentro de la estructura de la piel, que puede presentar forma ovoide y ser visible o no, como un bulto que sale hacia la piel. En estos casos “es importante identificar la estructura dentro de la piel, aparece como una masa hipoecogénica que puede tener diferentes grados de detritus”.

Debido a que la axila tiene tejidos de diferentes tipos como el tejido mamario, toda la patología que hay en la mama podría aparecer en la axila, como el fibroadenoma en la región axilar.

El especialista refirió que dentro de las estructuras más encontradas en la axila se encuentran los ganglios linfáticos, que sirven para evaluar la existencia o no de metástasis en las diferentes neoplasias, pero también están sujetos a diferentes patologías benignas y malignas que no necesariamente están relacionadas con la glándula mamaria.

En la evaluación es importante el número de ganglios, la homolateralidad o bilateralidad de los ganglios axilares, ya que se evalúa de manera distinta cuando una paciente sólo tiene un ganglio o cuando lo tiene en ambos lados. “Cuando existen ganglios bilaterales axilares las posibilidades diagnosticas se modifican, probablemente una de las causas más comunes de ganglios axilares bilaterales sean las patologías neoplásicas del tipo de linfomas, sobre todo en personas mayores de 50 años”.

Hoy en día, la colocación de implantes de silicona en las mamas es común, pero “aún los mejores implantes del mundo tienen cierto grado de fuga, implantes que llevan muchos años y que han sufrido ruptura pueden tener migración de la silicona a los tejidos mamarios y más tarde hacia algún ganglio linfático”.

El doctor Mainero señaló que los médicos deben tomar en cuenta que: no todo nódulo axilar es un ganglio linfático; el ultrasonido es el estudio preferido para evaluar ganglios axilares; el grosor cortical, características del hilio y la uniformidad son los criterios más importantes para diferenciar el ganglio normal del patológico. Y en caso de encontrar un ganglio anormal, la mama homolateral y contralateral deberán evaluarse y realizar una historia clínica.

Existen otras masas que pueden simular un ganglio, pero deberá seguirse un protocolo imagenológico diferencial de cualquier masa palpable. En un paciente con malignidad ya conocida, los ganglios de características normales no excluyen enfermedad metastásica totalmente.

Durante su plática, el especialista refirió que una linfadenopatia axilar detectada por clínica o mastografía debe ser evaluada por ultrasonido. Además de que los datos morfológicos del ganglio son de mucha importancia para diferenciar entre un ganglio benigno y maligno.

Explicó que los ganglios normales tienen una corteza uniforme de hasta tres milímetros y tienen preservación de hiliograso; mientras que una corteza de más de tres milímetros con engrosamiento cortical excéntrico y desplazamiento o reemplazo del hilio graso es anormal, pero no siempre maligno. ◆

IMAGENOLOGÍA ÓPTICA CON ULTRASONIDO PODRÍA REEMPLAZAR LA ENDOSCOPIA

Investigadores de la Universidad Carnegie Mellon realizaron un estudio donde sugieren que se podría utilizar el uso del ultrasonido para obtener imágenes de los órganos internos ópticamente, y con esto eliminando la necesidad de exámenes visuales invasivos usando cámaras endoscópicas.

El estudio consiste en una nueva técnica que utiliza patrones de ondas de ultrasonido para cambiar la densidad local de los tejidos a fin de crear un patrón de índice de refracción graduado en la dirección de la propagación de la luz, que modula la fase frontal de la luz. Y hace que se enfoque dentro del medio, creando de manera efectiva un transmisor de lente de índice de gradiente virtual (GRIN).

La lente GRIN virtual se puede mover simplemente reconfigurando los patrones de ondas de ultrasonido desde el exterior del cuerpo, lo que permite obtener imágenes de diferentes regiones objetivo, todo de una forma no invasiva.

Los investigadores demuestran que la lente virtual GRIN puede resolver pequeñas características, incluso a través de un medio turbio (que normalmente es opaco), escaneando continuamente a una profundidad de 5.4 milímetros en el medio modulado.

Las lentes GRIN no requieren un espacio de aire para funcionar, ya que el funcionamiento de la lente se debe a índices variables en la lente misma, en lugar de la diferencia en los índices de refracción entre el aire y la lente. Además, en una lente GRIN, todas las rutas ópticas son las mismas debido al índice de refracción que varía radialmente, en contraste con una lente esférica o asférica.

Los investigadores afirman que la tecnología podría implementarse eventualmente en forma de un dispositivo portátil

o un parche de superficie portátil, que obtenga imágenes del cerebro o de debajo de la piel. ◆

FUENTE: MedImaging