ISBN 1870-7238

Revista de Enfermedades del Tracto Genital Inferior

2019

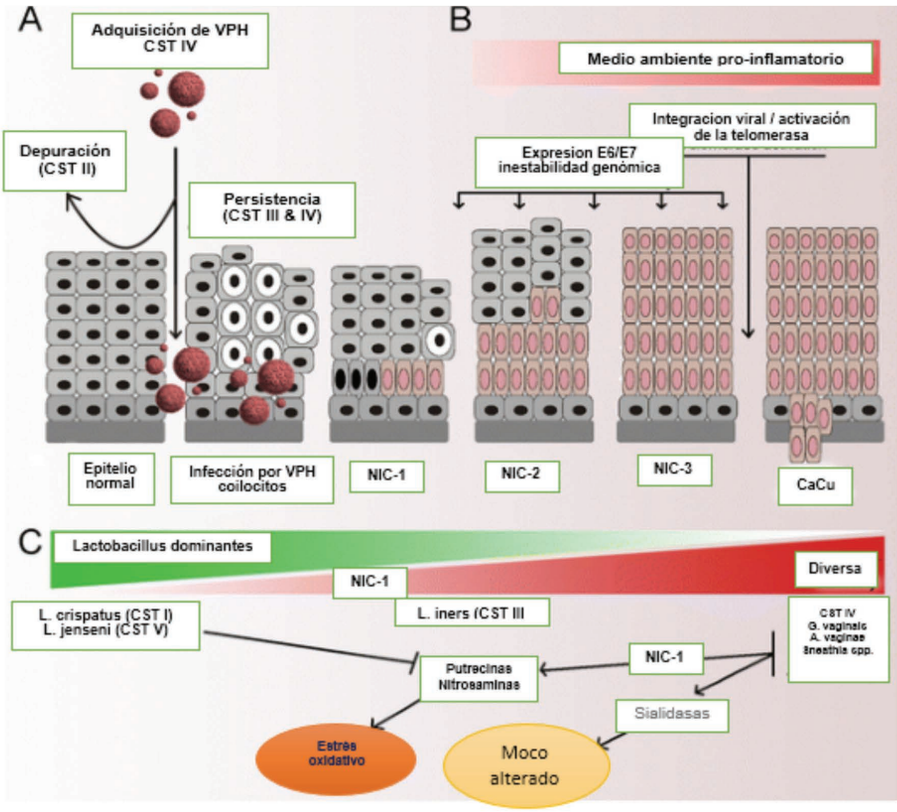

Asociación del virus del papiloma humano y lesiones cervicales en pacientes postmenopáusicas

Uso de biomarcadores para el manejo clínico de las lesiones precancerosas

Manejo de la papilomatosis laríngea

Electrocirugía en condilomatosis durante el embarazo. Reporte de un caso

¿EL pH anormal es un marcador o factor de riesgo para el cáncer de cuello de útero?

Vol. 12, Núm. 2 / Julio - Diciembre 2019

REVISTA DE
ENFERMEDADES DEL TRACTO GENITAL INFERIOR

Volumen 12, número 2, Julio - Diciembre 2019

FUNDADOR Y EDITOR EN JEFE
Acad. Dr. Víctor Manuel Vargas Hernández

COMITÉ EDITORIAL NACIONAL

Dra. Isabel Alvarado Cabrera
Anatomopatóloga
Dra. Selene Sam Soto
Ginecóloga Colposcopista
Dra. María de los Ángeles Madrigal de la Campa
Ginecóloga Colposcopista
Acad. Dr. Gustavo Acosta Altamirano
Inmunólogo
Dr. Germán Barrientos Vargas
Ginecólogo Colposcopista
Dr. Jean René Clemenceau Valdivia
Cirujano Oncólogo
Acad. Dr. José de Jesús Curiel Valdés
Anatomopatólogo
Dr. Guillermo Sídney Herbert Núñez
Ginecólogo Oncólogo
Dr. José Luis López Velázquez
Ginecólogo Colposcopista
Dr. José Antonio Moreno Sánchez
Ginecólogo Colposcopista
Dr. Sergio Bruno Muñoz Cortés
Ginecólogo Oncólogo
Dr. Alejandro Ortiz de la Peña y Carranza
Ginecólogo Colposcopista
Dr. Serafín Romero Hernández
Ginecólogo Colposcopista
Dr. Santos Regino Uscanga Sánchez
Ginecólogo Oncólogo
Dr. Víctor Manuel Vargas Aguilar
Ginecólogo Oncólogo
Dr. Drusso Vera Gaspar
Ginecólogo Colposcopista
Dr. Alfonso Jorge Ojeda Ortiz
Cirujano Oncólogo
Acad. Dr. Clemente Alejandro Moreno Collado
Dermatólogo
Dra. Ivonne Arellano Mendoza
Dermatóloga

COMITÉ EDITORIAL INTERNACIONAL

Dra. Monserrat Cararach Tur
(Barcelona, España)
Dr. Jacob Bornstein (Israel)
Dr. Enrique F. Copolillo
(Buenos Aires, Argentina)
Dra. María Eulalia Fernández Montoli
(Barcelona, España)
Dr. Silvio Tatti (Buenos Aires, Argentina)
Dr. Joel M. Palefsky
(San Francisco, Estados Unidos)
Dr. Carlos Humberto Pérez Moreno
(Colombia)
Dr. Mario Petri (Italia)
Dra. Christine Bergeron (París, Francia)

PRODUCCIÓN EDITORIAL

Mtra. Adriana Salazar Juárez
Editora Adjunta
Ma. Luisa Santillán
Cuidado Editorial
Héctor Dorantes
Diseño Editorial

La Revista de Enfermedades del Tracto Genital Inferior. Para suscripciones deben comunicarse o dirigirse al editor de la Revista Acad. Dr. Víctor Manuel Vargas Hernández; al correo electrónico: vvargashernandez@yahoo.com.mx. La Revista de Enfermedades del Tracto Genital Inferior se encuentra indizada en internet con derechos reservados conforme a la ley. Certificado de Licitud de Título (en trámite). Certificado de Licitud de Contenido (en trámite). Registro de Reserva de Derecho de Autor Núm. 04-2011-070613001200-102. Publicación periódica con ISSN 1870-7238. Los derechos de reproducción del contenido y las características gráficas de la presente edición (inclusive por medios electrónicos) están reservados de acuerdo a la Ley en los países signatarios de las Convenciones Panamericanas e Internacional de Derechos de Autor; Índice Mexicano de Revistas Biomédicas (IMBIOMED) www.imbiomed.com.mx.

La Revista de Enfermedades del Tracto Genital Inferior, después de una década de publicación, ha cambiado, para ser una revista independiente, que está abierta para la difusión de trabajos de investigación, casos clínicos, artículos de revisión, tanto den idioma español o inglés; conformada con un nuevo consejo editorial de profesores nacionales e internacional, con amplia experiencia; sea propuesto para los autores de los trabajos que envíen los siguientes puntos:

ISBN 1870-7238

REVISTA DE
ENFERMEDADES DEL TRACTO GENITAL INFERIOR

CONTENIDO

Editorial. Liderazgo desigual: ¿es cuestión de ética y cultura? 4
Acad. Dr. Víctor Manuel Vargas Hernández

Asociación del virus del papiloma humano y lesiones cervicales en pacientes postmenopáusicas 6
José Luis López Velázquez, Juan Pablo Barba Martín, Fernando Enrique de la Torre Rendón, Teresa Guerrero Martínez, Arleen Francis Tostado Loaiza

Uso de biomarcadores para el manejo clínico de las lesiones precancerosas 10
Víctor Manuel Vargas Hernández, María Evelin Cortés Gutiérrez, Kathy Flores Barrios, José de Jesús Curiel Valdés

Manejo de la papilomatosis laríngea 17
Jacinto Méndez Vaiza, Janeth Márquez Acosta, Kathy Flores Barrios, Sergio Bruno Muñoz Cortés, Germán Barrientos Vargas

Electrocirugía en condilomatosis durante el embarazo. Reporte de un caso 23
Sebastián Heredia Martin, Danniela Niebla Cárdenas, Jorge Román Audifred Salomon, Roxana Ramos Carpinteyro, Gladys Adriana Carmona Jarquin, Carlos Vargas Carriche, Rafael Topete Estrada

¿EL pH anormal es un marcador o factor de riesgo para el cáncer de cuello de útero? 28
Víctor Manuel Vargas Hernández, Gustavo Acosta Altamirano, Ana María González Farías

ORIGINALIDAD para garantizar que el trabajo de investigación sea original, no infringe, viole o malversa ningún derecho de autor u otros derechos de propiedad intelectual, o cualquier otro derecho de propiedad, contrato u otro derecho o interés de cualquier tercero; que no esté publicado su investigación, ni se envié para publicación en otro lugar mientras esté siendo considerado por esta revista.

RESPONSABILIDAD DEL AUTOR (ES): Cada autor garantiza que ha participado lo suficiente en el contenido intelectual, análisis de datos, si corresponde, y redacción para asumir la responsabilidad del mismo. Cada autor garantiza que su investigación no contiene declaraciones difamatorias o ilegales y no infringe ni viola los derechos de publicidad o privacidad de terceros, o calumnia de terceros, no viole ningún otro derecho personal o de propiedad de otros. Cada autor garantiza que su investigación no contiene ningún material fraudulento, plagiado o atribuido incorrectamente. Cada autor garantiza que todas las declaraciones contenidas en el Trabajo que pretenden ser hechos son verdaderas.

REVISTA DE
ENFERMEDADES
DEL TRACTO
GENITAL INFERIOR

EDITORIAL

Liderazgo desigual: ¿es cuestión de ética y cultura?

Debido a los cambios en las condiciones sociales y económicas y la globalización, la autopercepción y el papel que desempeñan las mujeres sufre modificaciones drásticas, en particular estos últimos años; las ideas tradicionales sobre el liderazgo femenino se están considerando y cuestionando como nunca antes se había hecho.

Las mujeres han enfrentado y enfrentan barreras para obtener un liderazgo, a diferencia de los hombres que rara vez las tienen, entre las que pueden mencionarse la falta de reconocimiento o apoyo, sobre todo cuando desempeña dos o más papeles, al cumplir como trabajadora, con las tareas domésticas y sin dejar a un lado el ser madre, esposa, hermana o hija. El mantener un equilibrio entre la vida laboral y la personal es un reto que requiere de dedicación, responsabilidad, humildad y tolerancia, todo bajo un marco de respeto, equidad, justicia, honestidad y lealtad, sin olvidar el amor, generosidad, bondad, libertad y paz. La mujer puede desempeñar varias tareas a la vez, logrando éxitos en la mayoría de los casos y en cualquier entorno y lugar.

Las mujeres son más flexibles que los hombres, por lo que manejan mejor los problemas en los lugares de trabajo, toman decisiones acertadas que involucran a varias partes interesadas e intereses diversos, son capaces de incorporar los puntos de vista de otras personas para crear los entornos favorables. Científicamente, las mujeres pueden lidiar con las complejidades más que los hombres debido a su estructura cerebral; el hipocampo en las mujeres es más grande que el de los hombres y recibe más flujo sanguíneo cuando están bajo presión. El hipocampo es un área importante del cerebro que es esencial para la toma de decisiones y memoria, lo que le permite sean eficientes y efectivas en la codificación y el procesamiento de experiencias. Otra razón científica por la que las mujeres son más capaces de manejar problemas cuando están bajo presión en comparación con los hombres son las diferencias en las funciones mentales a favor de las mujeres, cuando los hombres están bajo presión tienden a enfocarse en un punto de vista limitado o único mientras ignoran inconscientemente algunos de los aspectos importantes de la situación; es evidente que las mujeres líderes tienen la capacidad de adaptarse a diversas situaciones con el fin de cumplir, en comparación con los hombres. Se ha observado que las mujeres carecen de la asertividad y confianza en sí mismas que suelen mostrar los hombres en forma innata, las mujeres en la mayoría de casos no creen que puedan ser líderes u ocuparse de puestos de liderazgo, con el fin de mitigar los desafíos causados por las desigualdades de género; es fundamental contar con culturas que fomentan la tutoría de diferentes individuos independientemente de su género, raza, antecedentes, entorno social y situación económica.

Los hombres son mentores relacionados con sus cualidades de liderazgo y desarrollo profesional, a menudo ascienden la escalera más alta y más rápido que las mujeres, con o sin promociones y tutorías, todavía existen desigualdades en cuanto a los avances de la mujer comparados con los de los hombres; los hombres no pueden estar dispuestos a ser guiados por las mujeres ejecutivas, por creer que ellas no tienen la capacidad de desempeñarse como lo haría un hombre en el mismo nivel ejecutivo. En cuanto al acceso de oportunidades a puestos de liderazgo,

cualquier persona, sin importar el género, puede desarrollarse sin límite cuando se le proporcionan las herramientas necesarias, sin embargo, las mujeres han seguido experimentando desigualdad de oportunidades para lograr un ascenso o promoción en la empresa, al compararse con los hombres. La mayoría de las mujeres que ocupan puestos de liderazgo tienen una sólida formación educativa con calificaciones académicas comprobables, además de la experiencia laboral, pero todavía encuentran las autoridades que ellas no son suficientes para ejercer un liderazgo con respeto para sus iguales o subalternos. Esto muestra el nivel de sesgos en relación de género y liderazgo. La ética es necesaria para garantizar que la mujer tenga las mismas oportunidades y un entorno que le facilite superar las expectativas establecidas, participar en el desarrollo profesional propio y del grupo al que dirige para ser líder eficaz y eficiente. Es evidente que la mujer todavía no puede tener acceso a todo lo que necesita para su superación profesional y laboral, en términos de oportunidades y motivaciones para convertirse en el líder esperado. La mujer todavía enfrenta desafíos relacionados con el equilibrio entre el trabajo y la vida privada debido a la falta de flexibilidad en los horarios para poder administrar el hogar, la vida personal y el trabajo.

Las continuas demandas y presiones en la carrera de la mujer se han vuelto multidireccionales y extenuantes, se han impuesto más cargas a aquellas que han tratado de buscar oportunidades de liderazgo; el equilibrio entre el trabajo y la vida personal están basados en el hecho de que la sociedad mexicana está dominada por hombres que en la mayoría de los casos no reconocen la capacidad de las mujeres para asumir cargos de liderazgo. Ellos todavía ocupan la mayoría de los puestos de liderazgo en comparación con las mujeres debido a las proporciones de género distorsionadas, los valores, prejuicios y creencias; el liderazgo está dirigido por el respeto a los valores y creencias éticas de los derechos y la dignidad de otros, entonces, tanto las mujeres como los hombres pueden ser tratados de manera justa en términos de los desafíos identificados como desigualdades. Basado en eso, el liderazgo ético considera conceptos como equidad, carisma, confianza, consideración, honestidad, justicia, servicio a los demás, respeto y construcción comunitaria. Las mujeres tienen capacidades únicas en comparación con los hombres en posiciones de liderazgos y éxito en el desempeño de sus responsabilidades, a menudo se preparan experimental, educativa y psicológicamente; aunque todavía carecen de oportunidades que merecen desempeñar de liderazgo de manera eficiente con base en las consideraciones éticas y cultura, las ideas tradicionales sobre liderazgo se están considerando y desafiando como nunca antes, es evidente que muchos consultores de gestión, escritores, científicos y otros han cuestionado sobre género y liderazgo, comprender las capacidades y desafíos únicos que enfrentan las mujeres. Las mujeres ejecutivas en puestos de liderazgo pueden verse como una función o un resultado tanto de la cultura, tantas mujeres como hombres comparten estrategias de éxito similares y ambiciones, a pesar de los puntos en común, se ha revelado que no parecen que tengan el mismo enfoque de liderazgo y esto ha colocado más carga sobre las mujeres que han intentado buscar oportunidades de liderazgo. La falta de consideraciones éticas tiene un papel en la aceleración de retos que existe entre hombres y mujeres en puestos de liderazgo.

Acad. Dr. Víctor Manuel Vargas Hernández
Editor

Correspondencia: ***vvargashernandez@yahoo.com.mx***

TRABAJO ORIGINAL

Asociación del virus del papiloma humano y lesiones cervicales en pacientes postmenopáusicas

José Luis López Velázquez*, Juan Pablo Barba Martín*, Fernando Enrique de la Torre Rendón*, Teresa Guerrero Martínez*, Arleen Francis Tostado Loaiza*

RESUMEN

ANTECEDENTES. La infección por Virus de Papiloma Humano (VPH) se ha asociado con el desarrollo de cáncer del cuello uterino (CaCu), las pruebas moleculares nos permiten la detección del VPH y su genotipificación. **OBJETIVO**. Identificar los hallazgos colposcópicos e histopatológicos y su correlación en pacientes posmenopáusicas con prueba moleculares positivas. **MÉTODOS Y RESULTADOS**. En pacientes posmenopáusicas, 44 pacientes, cumplieron con todos los criterios de inclusión (prueba de tamizaje, citología, colposcopia, resultados histopatológicos y prueba de VPH-ar). El promedio de edad de las pacientes fue de 56.3 años; en cuanto a la citología, 79.54% (n=35) son negativas y la prueba de VPH-ar positiva fue de 77.27%, los hallazgos colposcópicos fue reacción acetoblanca positiva, 10 casos (83.33%). En cuanto a la prueba de Lugol o de Schiller, 100% resultaron negativas. **CONCLUSIONES.** El virus del papiloma humano presenta un segundo pico de incidencia en pacientes postmenopáusicas, las pruebas moleculares dan cifras reales de la infección y su comportamiento en estas pacientes y el principal hallazgo es la atrofia genial y las LSIL.

ANTECEDENTES

La infección por Virus de Papiloma Humano (VPH) se ha asociado con el desarrollo de cáncer del cuello uterino (CaCu), las pruebas moleculares nos permiten la detección del VPH y su genotipificación. Se ha identificado un segundo pico en la prevalencia del CaCu durante la postmenopausia, se cuenta con poca información acerca del potencial infeccioso del VPH en estas pacientes, específicamente en pacientes a quienes se les realizan pruebas moleculares para la detección del VPH con resultado positivo. La intención del presente protocolo pretende identificar los hallazgos colposcópicos e histopatológicos en este grupo de pacientes, así como la prevalencia de lesiones escamosas intraepiteliales de bajo grado (LSIL, por sus siglas en inglés) y lesiones escamosas intraepiteliales de alto grado (HSIL, por sus siglas en inglés).

El CaCu es la segunda causa de mortalidad por neoplasias malignas en la mujer al producir hasta 11 muertes por día afectando al grupo de edad de entre 25-69 años; solamente es superado por el cáncer de mama (CM). En nuestro país se considera un problema de salud pública, que se presenta principalmente en la población con nivel socioeconómico bajo y frecuentemente se diagnostica en estadios avanzados.[1] El VPH está vinculado con 99% del CaCu y los principales genotipos son los VPH de alto riesgo (VPH-ar) como VPH-16 y 18, representan 70% del CaCu en el mundo.[2] En México la detección de CaCu, se realiza en mujeres de 25 a 64 años con citología o prueba de papanicolaou (Pap) cervical[3-7] y en algunas instituciones se emplea la detección con prueba biomolecular para VPH-ar, que mejora la sensibilidad de la detección en mujeres de 35 a 64 años.[4-11]

* Clínica de Colposcopia, Hospital Regional Lic. Adolfo López Mateos, ISSSTE

Correspondencia: José Luis López Velázquez. Correo electrónico: lopezvel@prodigy.net.mx

López Velázquez, José Luis; Barba Martín, Juan Pablo; De la Torre Rendón, Fernando Enrique; Guerrero Martínez, Teresa y Tostado Loaiza, Arleen Francis. Asociación del virus del papiloma humano y lesiones cervicales en pacientes postmenopáusicas. 2019, 12(2): 6-9

OBJETIVO DEL ESTUDIO

Determinar la prevalencia de LSIL, HSIL, mediante hallazgos colposcópicos e histopatológicos en pacientes posmenopáusicas atendidas en el Servicio de Colposcopia del Hospital Regional "Lic. Adolfo López Mateos" del ISSSTE y que cuentan con prueba de VPH-ar, por reacción en cadena de la polimerasa (PCR) positiva; determinar la correlación colpo-cito-histopatológica de LSIL, HSIL; en pacientes postmenopáusicas con prueba de VPH-ar, positiva y registrar los hallazgos colposcópicos encontrados en pacientes postmenopáusicas con prueba VPH-ar, positiva.

RESULTADOS

Se revisaron un total de 280 pacientes que acudieron por primera vez a la Consulta Externa de la Clínica de Colposcopia, en el periodo comprendido del 01 de abril de 2017 al 30 de septiembre de 2017, de las cuales 110 pacientes estaban en la etapa postmenopáusica. De dicho grupo se obtuvo una muestra final de 44 pacientes, que cumplían con todos los criterios de inclusión (Pap, colposcopia, resultados histopatológico y prueba de VPH-ar). El promedio de edad de las pacientes fue 56.3 años y con rango de 52-54 años (34.09%); 34 pacientes fueron enviadas por prueba de VPH-ar, positiva (77.27%), 5 pacientes de estas tenían LSIL (11.36%), una paciente con hemorragia postmenopáusica (2.27%), 1 paciente con LSIL (2.27%) y 2 con diagnóstico de células escamosas atípicas de significado indeterminado (ASC-US, por sus siglas en inglés) con prueba de VPH-ar, positiva (4.54%) y una paciente con diagnóstico de células escamosas atípicas donde no se puede descarta una HSIL (ASC-H, por sus siglas en inglés) con prueba de VPH-ar, positiva (2.27%) (tabla 1).

Tabla 1

Diagnóstico de envío	Frecuencia (n)	Porcentaje (%)
PCR positivo	34	77.27
PCR positivo + ASC-US	2	4.54
PCR positivo + ASC-H	1	2.27
PCR positivo + LIEBG	5	11.36
PCR positivo + sangrado postmenopáusico	1	2.27
LIEBG	1	2.27
TOTAL	44	100

Los resultados de las pruebas de VPH-ar positivas de las pacientes estudiadas se distribuyeron de la siguiente manera: 81.81% (n=36) de las pruebas de VPH-ar positivas fueron a otros VPH-ar, no VPH-16 o VPH-18; 6.81% (n=3) de las pruebas de VPH-ar positivas a VPH-16; 6.81% (n=3) de las pruebas de VPH-ar positivas a VPH-16 y 2.27% (n=1) positiva a VPH-18. No se encontraron pruebas de VPH-ar positivas a otros VPH.ar, ni a VPH-18, así como tampoco se encontraron pruebas de VPH.ar positivas a VPH-16 y VPH-18 ni a los otros VPH-ar (tabla 2).

Tabla 2

Reporte de prueba de PCR	Frecuencia (n)	Porcentaje (%)
PCR positivo a POOL	36	81.81
PCR positivo a POOL + VPH 16	3	6.81
PCR positivo a POOL + VPH 18	0	0
PCR positivo a VPH 16	3	6.81
PCR positivo a VPH 18	1	2.27
PCR positivo a POOL + VPH 16 + VPH 18	0	0
TOTAL	44	100

López Velázquez, José Luis; Barba Martín, Juan Pablo; De la Torre Rendón, Fernando Enrique; Guerrero Martínez, Teresa y Tostado Loaiza, Arleen Francis. Asociación del virus del papiloma humano y lesiones cervicales en pacientes postmenopáusicas. 2019, 12(2): 6-9

El total de las pacientes (n=44) contaban con Pap de envío, de éstas, se encontraron los siguientes resultados: 79.54% (n=35) se reportaban como negativas, 4.54% (n=2) como ASC-US, 13.63% (n=6) con LSIL y 2.27% (n=1) fue ASC-H. No se reportaron otros diagnósticos citológicos. Respecto a la calidad de la muestra, 63.63% (n=28) se consideraron no adecuadas (tabla 3).

Tabla 3

Reporte de citología	Frecuencia (n)	Porcentaje (%)
Negativa	35	79.54
ASC-US	2	4.54
ASC-H	1	2.27
LIEBG	6	13.63
LIEAG	0	0
ACG	0	0
TOTAL	44	0

De las pacientes estudiadas, 12 (27.27%) presentaron hallazgos colposcópicos de importancia, respecto a la reacción acetoblaca positiva, 10 casos (83.33%) con reacción acetoblanca positiva traslúcida, 2 casos (16.67%) con reacción acetoblanca positiva color blanco brillante. No se reportan áreas acetoblancas positivas de color blanco opaco. Respecto a la localización, 83.33% (n=10) de los hallazgos se encontraron en el cuello de útero y 16.67% (n=2) en vagina (tabla 4).

Tabla 4

Reacción acetopositiva	Frecuencia (n)	Porcentaje (%)
Ausente	32	72.72
Traslúcido	10	22.72
Brillante	2	4.54
Opaco	0	0
Total	44	100

En cuanto a la prueba de Lugol o de Schiller, 100% resultaron negativas. El hallazgo más importante fue la hipocaptación en 59.09% del total de pacientes (n=26), seguido por la captación homogénea de lugol en 34.09% (n=15) y posteriormente la captación heterogénea en 4.54% (n=2). No se reportan pruebas de Schiller positivas (tabla 5).

Tabla 5

Captación de Lugol	Frecuencia (n)	Porcentaje (%)
Captación homogénea	15	34.09
Captación heterogénea	3	6.81
Hipocaptación homogénea	20	45.45
Hipocaptación heterogénea	6	13.63
Ausencia de captación	0	0
Total	44	100

López Velázquez, José Luis; Barba Martín, Juan Pablo; De la Torre Rendón, Fernando Enrique; Guerrero Martínez, Teresa y Tostado Loaiza, Arleen Francis. Asociación del virus del papiloma humano y lesiones cervicales en pacientes postmenopáusicas. 2019, 12(2): 6-9

CONCLUSIONES

El virus del papiloma humano presenta un segundo pico de incidencia en pacientes postmenopáusicas, actualmente contamos con poca información respecto a la incidencia real en nuestra población, las pruebas moleculares dan cifras reales de la infección y su comportamiento en pacientes postmenopáusicas y el principal hallazgo fueron los cambios atróficos y las LSIL. Está pendiente el seguimiento de estas pacientes con el uso de estrógenos locales.

REFERENCIAS

1. Prevención y detección oportuna del cáncer cérvico uterino en el primer nivel de atención, México: Secretaría de Salud; 2008.
2. Eklund C, Forslund O, Wallin KL, Dillner J. Global Improvement in Genotyping of Human Papillomavirus DNA: the 2011 HPV LabNet International Proficiency Study. *J Clin Microbiol*. 2014; *52*(2).
3. Rocha, L. *Infecciones de transmisión sexual*. UNAM, 2016.
4. Norma Oficial Mexicana NOM 014-SSA2-1994 para la prevención, detección, diagnóstico, tratamiento, control y vigilancia epidemiológica del cáncer cérvico uterino. Actualizada en 2007.
5. Comité Nacional de Cáncer de la Mujer. Posicionamiento del Subgrupo de Expertos: Utilización de las pruebas de biología molecular en la detección temprana de cáncer cérvico-uterino.
6. Castellanos, M. Cáncer cervicouterino y el VP. Opciones de detección. *Revista de la Fac. de Medicina UNAM*, *46*(2), marzo-abril 2003.
7. Rodríguez EF, Reynolds JP, Jenkins SM, *et al* (2012). Atypical squamous cells of undetermined signi cance in patients with HPV positive DNA testing and correlation with disease progression by age group - an institutional experience. *Int J Clin Exp Pathol*, *5*, 428-35.
8. Johnston EI, Logani S (2007). Cytologic diagnosis of atypical squamous cells of undetermined significance in perimenopausal and post-menopausalwomen. Lessons leamed from human papilloma virus DNA testing. *Cancer*, *111*, 160-5.
9. Richards A., Dalrymple C. (2014). Abnormal cervicovaginal cytology, unsatisfactory colposcopy and the use of vaginal estrogen cream: an observational study of clinical outcomes for women in low estrogen states.
10. Sánchez Zamora R, *et al*. Correlación historiológica y colposcópica en pacientes en transición a la menopausia. *Gine Obstet Mex*. 2016 feb; *84*(2): 65-71.
11. Syed M. Cytohistologic Correlation in Premenpausal and postmenopausal women. *Acta Cytologica*. 2013; *57*: 575-580.

ARTÍCULO DE REVISIÓN

Uso de biomarcadores para el manejo clínico de las lesiones precancerosas

Víctor Manuel Vargas Hernández*, María Evelin Cortés Gutiérrez**, Kathy Flores Barrios***, José de Jesús Curiel Valdés**

RESUMEN

ANTECEDENTES. A nivel mundial, la infección genital con algunos genotipos de virus del papiloma humano (VPH) es una causa necesaria para el desarrollo de cáncer de cuello uterino (CaCu). En la detección temprana de las lesiones premalignas, existe evidencia sobre la utilidad de la prueba de las oncoproteínas E6/E7 ARNm de VPH como una prueba potencial en comparación con la citología o prueba de papanicolaou (Pap) y pruebas de ADN de VPH de alto riesgo (VPH-ar); el rendimiento diagnóstico sobre esta prueba de oncoproteínas E6/E7 ARNm VPH para detectar neoplasia intraepitelial cervical grado 2 o mayor (NIC-2+), se estudia utilizando la histopatología como la referencia estándar. **MÉTODOS Y RESULTADOS**. Se realizó una revisión sistemática en PubMed, Medline, SCOPUS y Google Scholar para evaluar el rendimiento de la prueba de oncoproteínas ARNm E6/E7 de VPH; valorando su sensibilidad, especificidad, valores predictivos negativos (VPN) y positivos (VPP) para la detección de NIC-2+. De los artículos revisados el rango de edad, 15 a 84 años, con diferentes patologías cervicales, la proporción de NIC-2+, entre 10.6 y 90.6%, utilizando la histopatología como referencia estándar. Las pruebas que se utilizaron y evaluaron fueron: PreTect HPV Proofer, APTIMA HPV (Gen-Probe) y Quantivirus® HPV. Los reportes para detectar NIC-2+ fueron: *1)* PreTect Proofer; sensibilidad media 83%, especificidad 73%, VPP 70 y VPN 88.9%. *2)* Ensayo APTIMA; sensibilidad media 91.4%, especificidad 46.2%, VPP 34.3% y VPN 96.3% y *3)* Quantivirus®: sensibilidad media de 86.1%, especificidad del 54.6%, VPP del 54.3% y VPN del 89.3%. **CONCLUSIONES.** La precisión diagnóstica de las pruebas basadas en ARNm de VPH posee relevancia diagnóstica para detectar NIC-2+; es útil en ausencia de servicios de patología.

Palabras clave: citología, pruebas de VPH, tamizaje, biomarcadores, lesiones premalignas, cáncer de cuello uterino.

ABSTRACT

BACKGROUND. To worldwide Genital infection with some human papillomavirus (HPV) genotypes is a necessary cause for the development of cervical cancer (CaCu). In early detection of premalignant lesions, evidence on the utility of the HPV E6 / E7 oncoprotein mRNA test as a potential test compared to Pap smear or Pap test and high HPV DNA tests risk (HPV-ar); The diagnostic performance plus this E6 / E7 HPV mRNA oncoprotein test to detect cervical intraepithelial neoplasia grade 2 or greater (CIN-2 +), is studied, using histopathology as the standard reference. **METHODS AND RESULTS.** A systematic review was performed in PubMed, Medline, SCOPUS and Google Scholar to assess the performance of the HPV E6 / E7 mRNA oncoprotein test; evaluating its sensitivity, specificity, negative (NPV) and positive (PPV) predictive values for the detection of CIN-2 +. Of the articles reviewed, the age range, 15 to 84 years, with different cervical pathologies, the proportion of CIN-2 +, between 10.6 and 90.6%, using histopathology as a standard reference; tests that were used and evaluated PreTect HPV Proofer, APTIMA HPV (Gen-Probe) and Quantivirus® HPV. The reports to detect NIC-2 + were: *1)* PreTect Proofer; mean sensitivity 83%, specificity 73%, PPV 70 and NPV 88.9%, *2)* APTIMA test; mean sensitivity 91.4%, specificity 46.2%, PPV 34.3% and NPV 96.3% y *3)* Quantivirus®: mean sensitivity of 86.1%, specificity of 54.6%, PPV of 54.3% and NPV of 89.3%. **CONCLUSIONS.** The diagnostic precision of the HPV mRNA-based tests has diagnostic relevance for detecting CIN-2 +; It is useful in the absence of pathology services.

Keywords: cytology, HPV tests, screening, biomarkers, premalignant lesions, cervical cancer.

*Academia Mexicana de Cirugía, Colegiados de COMEGIC, A.C.

** Patóloga Hospital Juárez de México.

*** Coordinadora académica de COMEGIC, A.C.

Correspondencia: Víctor Manuel Vargas Hernández. Correo electrónico: vvargashernandez@yahoo.com.mx

Vargas Hernández, Víctor Manuel; Cortés Gutiérrez, María Evelyn; Flores Barrios, Kathy y Curiel Valdés José de Jesús.
Uso de biomarcadores para el manejo clínico de las lesiones precancerosas. 2019, 12(2): 10-16

ANTECEDENTES

El cáncer de cuello uterino (CaCu) ocupa el cuarto lugar tanto en incidencia como en tasa de mortalidad (TM) con más de 570 000 casos y 311 000 muertes a nivel mundial. La carga global de CaCu (85%) ocurre en países emergentes, donde representa 12% de todos los cánceres en mujeres[1,2] o 9 de cada 10 muertes por cada CaCu principalmente en estos países.[3-10]

De 95 a 99% de casos de CaCu están asociados con infección anogenital del virus del papiloma humano (VPH) de alto riesgo (VPH-ar), que mundialmente es la infección de transmisión sexual más común;[3-6] la mayoría lo adquiere poco después del inicio de la vida sexual activa (IVSA). La infección persistente con VPH-ar es la causa necesaria para las lesiones precursoras o neoplasia intraepitelial cervical grado 3 (NIC-3) y CaCu,[11] el VPH-ar también se ha relacionado con una gran proporción de otros tipos de cánceres (anal, vulva, vagina y pene y orofaríngeo).[12-14] Se reportan 200 genotipos de VPH diferentes que se han caracterizado y secuenciado por completo; 40 se adquieren por ITS. A nivel mundial los genotipos de VPH-16 y 18 son responsables de 70% de todos los casos de CaCu.[3-6,15]

El CaCu es curable si se detecta en etapa inicial, su detección precoz es valiosa, ya que se desarrolla lentamente y generalmente su desarrollo dura más de 10 años.[3-6]. La NIC-3 se detecta con una variedad de pruebas, la más utilizada es la citología o prueba de Papanicolaou (Pap), otros métodos alternativos, las pruebas de ADN del VPH e inspección visual con ácido acético (VIA),[3-6,12] que se práctica principalmente en algunos países emergentes,[12] las pruebas en Pap y ADN de VPH están disponibles en países desarrollados. La prueba de ADN del VPH con Pap (co-Testing) o como prueba de VPH primaria, seguida del Pap o medición de los productos de los genes u oncoproteínas E6/E7 HR-HPV.[3-6]

El rendimiento diagnóstico sigue siendo un reto para el CaCu a nivel mundial, particularmente por la seguridad de los métodos existentes, limitaciones en el Pap y la prueba de ADN del VPH (incluidos, entre otros, los problemas de sensibilidad/especificidad e incapacidad para indicar el riesgo de progresión a cáncer), existe interés en el desarrollo de nuevas pruebas detección en CaCu,[3-6] y enfoques para descubrir o encontrar biomarcadores de detección de CaCu asociados con VPH, de los cuales la prueba de las oncoproteínas E6/E7 del *ARNm de* VPH-ar, es un biomarcador prometedor no invasivo para la detección de NIC-2+ que permite la detección de la infección por VPH y predice el riesgo de las lesiones

premalignas,[16-18] porque la expresión continua de los oncogenes E6/E7 de VPH-ar, son necesarias para el desarrollo y mantenimiento de la lesiones premalignas.

El efecto sinérgico de las oncoproteínas E6 y E7 resulta en una alteración de la regulación del ciclo celular, previene la apoptosis, transforma, mantiene las células preneoplásicas y neoplásicas.[19] La sobreexpresión de las oncoproteínas E6 y E7, que inactivan los oncogenes supresores de tumores la proteína p53 (p53) y la proteína del Retinoblastoma (pRB), respectivamente, se puede detectar mediante la prueba de copia de ARNm de las oncoproteínas E6/E7, transcrito que es un biomarcador potencial (indicador) de mayor riesgo de progresión de la enfermedad al nivel de cáncer, que ayuda a evitar procedimientos agresivos (biopsias y envío excesivo a colposcopia para infecciones transitorias por VPH), así como reducir la ansiedad del paciente y mejorar el seguimiento.[3-6]

La detección del ARNm de las oncoproteínas E6/E7 como biomarcador potencial para esclarecer el papel oncogénico del VPH en CaCu y otros cánceres.[18,19] Las diferentes pruebas de ARNm de las oncoproteínas E6/E7 VHP para la detección de NIC-2+, utilizando la histopatología como prueba de referencia estándar, se evaluó el rendimiento de la prueba de Aptima, Quantivirus y PreTect Proofer, Aptima, Quantivirus, para detectar el ARNm de las oncoproteínas de los 14 genotipos de VPH-ar, se han aprobado tres, sólo Quantivirus no. La tercera prueba PreTect Proofer sólo detecta el ARNm de las oncoproteínas E6/7 de 5 genotipos de VPH-ar. Se incluyeron trabajos de investigación que informaron el tipo de rendimiento de diagnóstico de ARNm de las oncoproteínas E6/E7 de VPH-ar, para la detección de NIC-2+; el rendimiento diagnóstico para detectar NIC-2+; sensibilidad, especificidad, valor predictivo positivo (VPP) y valor predictivo negativo (VPN).

En participantes que se realizaron examen histopatológico cervical, la proporción de NIC-2+ fue de 10.6 y 90.6%, y la proporción de la prueba del ARNm de VPH-ar, positiva varió de 10.3 a 74.2%. Con respecto a los métodos de la prueba de las oncoproteínas E6/E7 de VPH-ar, PreTect Proofer, APTIMA HPV, Quantivirus® y la hibridación fluorescente in situ (FISH), Optimygene HR-HPV RT-qDx ensayo, HPV OncoTect, ensayo RT-PCR basado en estudios de consenso y ensayo de PCR en tiempo real, evaluó tanto el ensayo de PCR en tiempo real como el PreTect Proofer; los estudios que compararon la prueba de ARNm de las oncoproteínas E6/E7 de VPR-ar, con la prueba de ADN de captura híbrida 2 (HC2) (Digene/Qiagen), se comparó la prueba de ARNm con Linear Array (Roche Diagnostics), dos estudios compararon la prueba de ARNm de las oncoproteínas de VPH-ar, con la prueba de PCR de ADN de VPH-ar, un estudio usó el kit SepaGene, se usó la prueba de ADN del VPH y el kit de diagnóstico de ADN QuantiVirus®HPV. Otros estudios no compararon la prueba de ARNm de las oncoproteínas E6/E7, con la prueba de ADN del VPH-ar, algunos estudios[20-22] informaron que la concordancia entre la prueba de ADN del VPH y la prueba de ARNm de las oncoproteínas E6/E7 de VPH-ar, en la detección de lesiones precancerosas cervicales variaron de 77.6 a 92.5%.

Rendimiento diagnóstico de las pruebas de ARNm de las oncoproteínas E6/E7 de VPH-ar, para detectar NIC-2+

El rendimiento diagnóstico de las 3 pruebas de ARNm de las oncoproteínas E6/E7 de VPH-ar, más comunes la comparación para la detección de NIC-2+, como criterio de valoración, fueron: *1)* PreTect Proofer, tiene una sensibilidad media 83%; varió entre 72-95%, mediana de especificidad 73%; rango 45-92.5%, mediana de VPP 70%; rango 39-90.9%, mediana del VPN 88.9%, rango 81-98%, *2)* Ensayo APTIMA; sensibilidad media 91.4%; rango 78.1-96.3%, especificidad mediana 46.2%; rango 25-96.1%, mediana de VPP 34.3%; rango 21-40.8% y mediana de VPN 96.3%; rango 67.4-99.8% y *3)* Quantivirus®: sensibilidad media 86.1%; rango 71.9-93.4%, especificidad mediana 54.6%; rango 36.4-85%, mediana de VPP 54.3%; rango 22.2-82%, mediana de VPN 89.3%; rango 61.9-97.3%,[21-25] para diagnosticar NIC-2+ mediante las pruebas de ARNm de las oncoproteínas E6/E7 de VPH-ar, considerando la histopatología como referencia estándar. El área reportada debajo de la curva varió de 63.8 a 90.9% (la curva estaba a la izquierda de la diagonal) con una sensibilidad media de la prueba de ARNm de las oncoproteínas E6/E7 de VPH-ar, en general fue, 87.7%, rango 55-96.3%; especificidad mediana 70.7%, rango 25.5-96.1%; mediana su VPP fue 67%, rango 21.1-91%; y mediana del VPN 83.7%, rango 77-99.8%.

DISCUSIÓN

Uno de los mayores retos es mejorar las pruebas de tamizaje para la detección de CaCu. A pesar de la introducción del Pap hace más de 50 años y las pruebas de ADN del VPH, el CaCu sigue siendo un problema de salud pública mundial.[26] Esto se debe, en parte, a las limitaciones de las pruebas de tamizaje para la detección de CaCu utilizadas actualmente, que muestran sensibilidad y/o especificidad insuficientes para la detección de lesiones precancerosas cervicales.[27] Se han propuesto y estudiado varios biomarcadores para la infección por VPH en las células huésped o de los componentes virales dirigidos para optimizar el tamizaje en la detección del CaCu, entre ellos, la expresión de las oncoproteínas E6/E7 en el mRNA del VPH-ar, que se ha asociado en la carcinogénesis cervical, presentan buenos resultados clínicos para la identificación de lesiones intraepiteliales escamosas de alto grado cervicales (HSIL), la prueba de cuantificación del ARNm de las oncoproteínas de E6/E7 de VPH-ar mejora la detección adecuada de NIC-2+ o NIC-3+ y, en consecuencia, del CaCu; las pruebas de cuantificación del ARNm de las oncoproteínas de la carga viral son más relevantes como pruebas de primera intención que el Pap y representan un valor agregado al Pap convencional utilizado actualmente, especialmente en casos dudosos como ASC-US o LSIL; podría beneficiar el tamizaje para CaCu.[7]

En un reporte previo sobre el rendimiento de la prueba de ARNm de las oncoproteínas E6/E7 de VPH-ar, las mujeres evaluadas con Pap positivo y/o prueba de ADN de VPH positiva, los diversos hallazgos histopatológicos que se informaron van desde histología normal hasta CaCu. Las pruebas de ARNm de las oncoproteínas E6/E7 de VPH-ar detectaron proporciones 10.3 a 74.2% de lesiones con diferentes patologías cervicales; la tasa de positividad de estas pruebas aumentó con la gravedad de los hallazgos en el Pap o en la histopatología en todas las muestras con NIC-2+, que fueron positivas para la prueba de ARNm de las oncoproteínas de VPH-ar,[18] la proporción de NIC-2+ estaba entre 10.6 y 90.6%. Esto refleja el espectro de diversas patologías cervicales, los resultados del rendimiento de estas pruebas tienen limitaciones, también informan resultados de diagnóstico extremo, con especificidad de (92.5 a 25%). El VPP extremo de estas pruebas va de 21.1 a 91%[28] esta diferencia es resultado de la población estudiada con diferentes patologías cervicales.

Se demostró que las pruebas de ARNm de las oncoproteínas E6/E7 tienen relevancia diagnóstica para detectar NIC2+, especialmente con buena especificidad de la prueba. Evidencias recientes mostraron que la detección de las transcripciones de ARNm de E6/E7 de VPH-ar, proporcionan mayor especificidad para la detección de NIC-2+, ya que el potencial oncogénico de la infección por VPH depende de la sobreexpresión de estas dos transcripciones; aunque la prueba carece de detección para todos los genotipos de VPH-ar (como PreTect HPV-Proofer) o la capacidad de especificar los genotipos detectados (como APTIMA). En general, la alta especificidad y VPN de la prueba de ARNm de las oncoproteínas E6/E7 de VPH-ar traducen una baja tasa de envío a colposcopia, que no está común-

Vargas Hernández, Víctor Manuel; Cortés Gutiérrez, María Evelyn; Flores Barrios, Kathy y Curiel Valdés José de Jesús.
Uso de biomarcadores para el manejo clínico de las lesiones precancerosas. 2019, 12(2): 10-16

mente disponible, particularmente en países emergentes con escasos recursos. Existen varias pruebas de VPH disponibles,[29] de los estudios utilizados la prueba de ARNm de las oncoproteínas E6/E7 de VPH-ar; PreTect Proofer (NorChip AS)/NucliSENS-EasyQ® (Biomerieux) y ensayo APTIMA HPV, son las pruebas comúnmente utilizadas.

Al tomar una biopsia con reporte histopatológico de NIC-2+; se confirma, para evaluar el rendimiento clínico de la prueba, que la sensibilidad de APTIMA fue (78.1-96.3%) mejor que PreTect HPV-Proofer (72 a 95%) y Quantivirus® (71.9-93,4%), en términos de especificidad (45-92.5%), el PreTect HPV-Proofer fue mucho mejor que estas dos pruebas. Esto podría deberse en parte a que el PreTect HPV-Proofer detecta sólo el ARNm de cinco genotipos de VPH más comunes (VPH-16,18,31,33 y 45), es más específica que la prueba APTIMA y Quantivirus® que detectan ARNm de más genotipos. Apuntar a más genotipos hace que estos dos últimos métodos sean bastante más sensibles que el PreTect Proofer, la curva característica operativa del receptor informada[21-25] variaron de 63.8 a 90.9%, lo que refleja la utilidad de la prueba para discriminar a las mujeres que tienen[30] NIC-2+.

Las pruebas[21,22] de ARNm de las oncoproteínas E6/E7 de VPH-ar y las pruebas de ADN del VPH para la detección de lesiones premalignas cervicales tienen una concordancia del 77.6-92.5%. En comparación con la primera de las pruebas basadas en el ADN (prueba de ADN del VPH Digene Hybrid Capture 2 [HC2]) que indican sólo la presencia o ausencia del virus, la detección de ARNm de las oncoproteínas E6/E7 del VPH-ar, proporciona más información sobre la actividad viral con implicaciones clínicas (que se correlaciona mejor con la gravedad de la lesión), y es un marcador potencial para la identificación de mujeres con mayor riesgo de desarrollar CaCu; la prueba de ARNm de las oncoproteínas E6/E7 supera la deficiencia de la baja especificidad de la prueba de ADN de VPH-ar, para la detección clínica de NIC-2+.[30-33]

La pruebas de ARNm de las oncoproteínas E6/E7 de VPH-ar, para la detección de NIC-2+, tienen una sensibilidad de 41 y 86% y 90-95% para PreTect Proofer/Easy Q y APTIMA, respectivamente, las especificidades varían de 63 a 97% y 42-61% para PreTect Proofer/Easy Q y APTIMA, respectivamente; una mayor especificidad, especialmente como apoyo, reduce el número de sobre tratamientos, seguimiento costoso y alteraciones psicológicas en las pacientes asociadas con las pruebas repetidas de ADN de VPH-ar; aunque es controvertido su uso sólo en la detección de CaCu, se demostró que la mujer que es positiva a las pruebas de ARNm de las oncoproteínas E6/E7 de VPH-ar, tenía mayor riesgo de progresar a NIC-2+, y en las mujeres negativas se puede aumentar el intervalo de seguimiento, evitando el sobrediagnóstico innecesario, reducen la tasa de colposcopia y toma de biopsia.[34] El rendimiento general de las pruebas de ARNm de las oncoproteínas en términos de valor predictivo negativo (VPN) fue 77-99.8%, con buena predicción negativa para NIC-2+, cuando es negativa, para las pacientes durante su seguimiento son innecesarias la colposcopia, que evita los sobre diagnósticos y sobre tratamientos; y al contrario, si es positiva, tienen mayor riesgo de progresión a CaCu y necesitan vigilancia estrecha; los últimos desarrollos en el campo de la precisión de la prueba de ARNm de las oncoproteínas E6/E7 de VPH-ar deben interpretarse a la luz de las deficiencias; principalmente por la heterogeneidad de reportes; aunque su objetivo es la detección de lesiones premalignas cervicales que se desarrollan CaCu reducen su precisión.[33-37]

CONCLUSIONES

El rendimiento de las pruebas de ARNm de las oncoproteínas E6/E7 del VPH-ar es excelente en el diagnóstico para detectar NIC-2+; principalmente en áreas donde los laboratorios de patología son escasos. Se debe considerar su costo y utilidad clínica, principalmente en países emergentes donde el CaCu es más frecuente.

Vargas Hernández, Víctor Manuel; Cortés Gutiérrez, María Evelyn; Flores Barrios, Kathy y Curiel Valdés José de Jesús.
Uso de biomarcadores para el manejo clínico de las lesiones precancerosas. 2019, 12(2): 10-16

REFERENCIAS

1. Bray, F., *et al.*, Global cancer statistics 2018: GLOBOCAN estimates of incidence and mortality worldwide for 36 cancers in 185 countries. *CA Cancer J Clin*, 2018. 0(0).
2. WHO. Integrated Africa Cancer Factsheet Focusing on Cervical Cancer. 2014 [consultado 3 de octubre de 2018]; Disponible en: http://www.who.int/pmnch/media/events/2014/africa_cancer_factsheet.pdf.
3. Claire Camus, Sébastien Vitale, Céline Loubatier, Guillaume Pénaranda, Hacène Khiri, Anne Plauzolles, Xavier Carcopino, Philippe Halfon, Valérie Giordanengo. Quantification of HPV16 E6/E7 mRNA Spliced Isoforms Viral Load as a Novel Diagnostic Tool for Improving Cervical Cancer Screening. J. *Clin. Med*. 2018, *7*(12), 530; https://doi.org/10.3390/jcm7120530
4. WHO. Cervical Cancer: Estimated Incidence, Mortality and Prevalence Worldwide in 2012. 2012 [consultado 30 de enero de 2018]; Disponible en: http://globocan.iarc.fr/old/FactSheets/cancers/cervix-new.asp
5. WHO. Human papillomavirus (HPV) and cervical cancer. 2016 WHO Media center june 2016 [consultado 1 de febrero de 2018]; Disponible en: http://www.who.int/mediacentre/factsheets/fs380/en/.
6. WHO. Latest global cancer data 2018 12 Sep 2018 [consultado 3 de octubre de 2018]; Disponible en: http://www.who.int/cancer/PRGlobocanFinal.pdf
7. WHO. Human papillomavirus (HPV) and cervical cancer. 2016 [consultado 13 de abril de 2018]; Disponible en: http://www.who.int/mediacentre/factsheets/fs380/en/.
8. Bruni, L., *et al*. ICO/IARC Information Centre on HPV and Cancer (HPV Information Centre). Human Papillomavirus and Related Diseases in the World. Summary Report 2017. 2017 [consultado 13 de abril de 2018]; Disponible en: http://www.hpvcentre.net/ statistics/reports/XWX.pdf.
9. Centre, I.I.I.C.o.H.a.C.H.I. *Human Papillomavirus and Related Diseases Report*. 2017 [consultado 28 de septiembre de 2018]; Disponible en: http://www.hpvcentre. net/statistics/reports/XWX.pdf.
10. Vargas-Hernández Víctor Manuel, Clemenceau-Valdivia, Jean René, Ortiz de la Peña -y Carranza Alejandro, Vargas-Aguilar Víctor Manuel. Infección por VPH y riesgo de cáncer no genital en la cabeza y el cuello. *Rev Enf Trac Gen Inf*. ene-dic 2018; *11*(1-4): 35-40.
11. Kim, G. Harald zur Hausen's Experiments on Human Papillomavirus Causing Cervical Cancer (1976-1987): Embryo Project Encyclopedia (2017-03-09). 2017 [consultado 23 de octubre de 2018]; Disponible en: https://embryo.asu.edu/pages/harald-zur-hausens-experiments-human-papillomavirus-causing-cervical-cancer-1976-1987.
12. Vargas-Hernández VM, Vargas Aguilar VM. Current Screening in Cervical Cancer. *Arc Cancer Sci Treat*. 2018;*1*(1): 103.
13. Vargas-Hernández VM, *et al*. Primary cervical cancer screening. *Cir Cij* 2015; *83*(5): 448-453.
14. Vargas-Hernández VM, Vargas Aguilar VM. Current Screening in Cervical Cancer. *Arc Cancer Sci Treat*. 2018;*1*(1): 103.
15. Vargas-Hernández VM. Estado cambiante del tamizaje en cáncer cervicouterino. *Rev Enf Trac Gen Inf*. ene-dic 2018;*11*(1-4): 4-6.
16. Fontecha N, et al. RNA extraction method is crucial for human papillomavirus E6/E7 oncogenes detection. *Virol J*. 2017;*14*(1): 017-0720.
17. Mariano VS, *et al*. A Low-Cost HPV Immunochromatographic Assay to Detect High-Grade Cervical Intraepithelial Neoplasia. *PLoS One*. 2016; *11*:10.
18. Fontecha N, *et al*. Assessment of human papillomavirus E6/E7 oncogene expression as cervical disease biomarker. *BMC Cancer*. 2016; *16*(1): 016-2885.
19. Ren C, *et al*. Diagnostic performance of HPV E6/E7 mRNA assay for detection of cervical high-grade intraepithelial neoplasia and cancer among women with ASCUS Papanicolaou smears. *Arch Gynecol Obstet*. 2018; *297*(2): 425-32.
20. CASP. Critical Appraisal Skills Programme. 2018; Disponible en: https://www.unisa.edu.au/contentassets/72bf75606a2b4abcaf7f17404af374ad/2a-casp_cohort_tool.pdf.

21. Fan Y, Shen Z. The clinical value of HPV E6/E7 and STAT3 mRNA detection in cervical cancer screening. *Pathol Res Pract*. 2018; *214*(5): 767-75.
22. Wang H-Y, Kim H, Park KH. Diagnostic performance of the E6/E7 mRNA-based Optimygene HR-HPV RT-qDx assay for cervical cancer screening. *Int J Infect Dis*. 2019; *78*: 22-30.
23. Han L, *et al*. Clinical value of human papillomavirus E6/E7 mRNA Detection in screening for cervical Cancer in women positive for human papillomavirus DNA or. *Clin Lab*. 2018; *64*(9): 1363-71.
24. Li Y, *et al*. Detection of cervical intraepithelial neoplasia with HPVE6/E7 mRNA among women with atypical squamous cells of unknown significance. *Int J Gynaecol Obstet*. 2017; *137*(2): 145-9.
25. Li J, *et al*. Risk evaluation of cervical cancer progress by screening human papillomavirus DNA, E6/E7 mRNA and protein, and cell free ferrous protoporphyrin. *Int J Clin Exp Med*. 2016; *9*(10): 19741-8.
26. Ginsburg, O.; Bray, F.; Coleman, M.P.; Vanderpuye, V.; Eniu, A.; Kotha, S.R.; Sarker, M.; Huong, T.T.; Allemani, C.; Dvaladze, A.; *et al*. The global burden of women's cancers: A grand challenge in global health. *Lancet,* 2017, *389*, 847-860.
27. Mustafa, R.A.; Santesso, N.; Khatib, R.; Mustafa, A.A.; Wiercioch, W.; Kehar, R.; Gandhi, S.; Chen, Y.; Cheung, A.; Hopkins, J.; *et al*. Systematic reviews and meta-analyses of the accuracy of HPV tests, visual inspection with acetic acid, cytology, and colposcopy. *Int. J. Gynaecol. Obstet*. 2016, *132*, 259-265.
28. Liu L, et al. Role of E6/E7 mRNA in discriminating patients with high-risk human papilloma virus-positive associated with cytology-negative and atypical squamous cells of undetermined significance. *Biomedical Research* (India). 2017; *28*(9): 3986-90.
29. Organization, P.A.H. HPV Tests For Cervical Cancer Screening [consultado 2 de febrero de 2019]; Disponible en: https://www.paho.org/hq/index.php?option=com_content&view=article&id=11925:hpv-tests-for-cervical-cancer-screening&Itemid=41948&lang=en
30. Liming Wang, Hui Shen, Bei Feng, Da Zhu, Lan Yu, Xun Tian, Ci Ren, Chun Gao, Xiaomin Li, Ding Ma, Zheng Hu, Hui Wang. Reduction in the copy number and expression level of the recurrent human papillomavirus integration gene fragile histidine triad (FHIT) predicts the transition of cervical lesions. *PLoS One*. 2017; *12*(4): e0175520. doi: 10.1371/journal.pone.0175520.
31. Ana Cristina L. Macedo, João Carlos N. Gonçalves, Daniela Vicente Bavaresco, Antonio José Grande, Napoleão Chiaramonte Silva, Maria Inês Rosa. Accuracy of mRNA HPV Tests for Triage of Precursor Lesions and Cervical Cancer: A Systematic Review and Meta-Analysis. *J Oncol*. 2019; doi: 10.1155/2019/6935030.
32. Pan C, *et al*. Development and validation of a multiplex reverse transcript real-time PCR for E6/E7 mRNA detection of high-risk human papillomavirus. *J Med Microbiol*. 2018; *67*(10): 1509-14.
33. Frega A, *et al*. Expression of E6/E7 HPV-DNA, HPV-mRNA and colposcopic features in management of CIN2/3 during pregnancy. *Eur Rev Med Pharmacol Sci*. 2016; *20*(20): 4236-42.
34. Basu P, *et al*. Sensitivity of APTIMA HPV E6/E7 mRNA test in comparison with hybrid capture 2 HPV DNA test for detection of high risk oncogenic human papillomavirus in 396 biopsy confirmed cervical cancers. *J Med Virol*. 2016; *88*(7): 1271-8.
35. Gustinucci D, *et al*. Use of cytology, E6/E7 mRNA, and p16INK4a-Ki-67 to define the management of human papillomavirus (HPV)-positive women in cervical cancer screening. *Am J Clin Pathol*. 2016; *145*(1): 35-45.
36. Yang L, *et al*. The clinical application of HPV E6/E7 mRNA testing in triaging women with atypical squamous cells of undetermined significance or low-grade squamous intra-epithelial lesion pap smear: a meta-analysis. *J Cancer Res Ther*. 2017; *13*(4): 613-20.
37. Bruno MT, et al. A prospective study of women with ASCUS or LSIL pap smears at baseline and HPV E6/E7 mRNA positive: a 3-year follow-up. *Epidemiol Infect*. 2018; *146*(5): 612-8.

ARTÍCULO DE REVISIÓN

Manejo de la papilomatosis laríngea

Jacinto Méndez Vaiza*, Janeth Márquez Acosta*, Kathy Flores Barrios*, Sergio Bruno Muñoz Cortés*, Germán Barrientos Vargas*

RESUMEN

Fue descrita por primera vez en el siglo XVII por el doctor Marcellus Donalus como lesión o verrugas en la garganta. La papilomatosis laríngea recurrente (PRR), enfermedad relacionada con la infección del virus del papiloma humano (VPH), se caracteriza por el desarrollo de lesiones vegetantes que afectan una o ambas cuerdas vocales epiglotis o cualquier otra localización del epitelio respiratorio; cavidad oral, tráquea y pulmones. La incidencia estimada es 4.3 por cada 100 000 en la infancia y 1.8 por cada 100 000 adultos. La papilomatosis laríngea no es contagiosa y el sistema inmunitario juega un importante papel en la patogénesis de las lesiones inducidas por el VPH. La sintomatología es principalmente por disfonía, con voz ronca o débil y varía poco a lo largo del día, que pasa desapercibida y retrasa el diagnóstico. En ocasiones, aparece disnea, progresiva y rápidamente en la rinofaringitis. Otros signos son estridor en lactantes, tos seca, neumonía recurrente, disfagia, retraso en el crecimiento; que se confunde con el asma, nódulos vocales, crup, alergia o bronquitis, antes del diagnóstico definitivo. El tratamiento estándar actual es quirúrgico con la extirpación completa de papilomas y preservación de estructuras normales.

Palabras clave: papiloma, virus del papiloma humano, laringoscopia, láser.

ABSTRACT

It was first described in the 17th century by Dr. Marcellus Donalus as a throat lesion or warts. Recurrent laryngeal papillomatosis (PRR) a disease related to human papillomavirus (HPV) infection characterized by the development of vegetative lesions that affect one or both vocal cords epiglottis or any other location of the respiratory epithelium; oral cavity, trachea and lungs. The estimated incidence is 4.3 per 100 000 in childhood and 1.8 per 100 000 adults. Laryngeal papillomatosis is not contagious, and the immune system plays an important role in the pathogenesis of HPV-induced lesions. The symptoms are mainly due to dysphonia, with a hoarse or weak voice and it varies little throughout the day, which goes unnoticed and delays the diagnosis. Sometimes dyspnea appears progressively and rapidly in rhinopharyngitis. Other signs are stridor in infants, dry cough, recurrent pneumonia, dysphagia, stunted growth; confused with asthma, vocal nodules, croup, allergy, or bronchitis before definitive diagnosis. The current standard treatment is surgical with the complete removal of papillomas and preservation of normal structures.

Keywords: papilloma, human papilloma virus, laryngoscopy, laser.

*Colegio Mexicano de Ginecólogos dedicados a la Colposcopia, A.C.
Correspondencia: Jacinto Méndez Vaiza. Correo electrónico: musolini45@hotmail.com

ANTECEDENTES

Fue descrita por primera vez en el siglo XVII por el doctor Marcellus Donalus como lesión o verrugas en garganta; posteriormente el doctor Makenzie diferenció esta entidad clínica de otras masas laríngeas y utilizó el término papiloma para describir esta afección en el siglo XIX. Gracias a los avances en inmunología, identificación de las lesiones, nuevas terapéuticas, atención primaria, aplicación de vacunas contra VPH, etc., se ha logrado disminuir la incidencia mundial de la infección por enfermedades relacionadas al VPH; la capacidad de las infecciones por VPH para progresar a cáncer de debe a la actividad bioquímica de las oncoproteínas E6 y E7.[1,3,4,5]

La papilomatosis laríngea recurrente (PRR), enfermedad relacionada con la infección del virus del papiloma humano (VPH), se caracteriza por el desarrollo de lesiones vegetantes que afectan una o ambas cuerdas vocales epiglotis o cualquier otra localización del epitelio respiratorio; cavidad oral, tráquea y pulmones, pueden encontrarse en adultos, como lesiones únicas, en niños se presentan lesiones múltiples, en estos regresan en la pubertad.

La incidencia estimada en Estados Unidos es de 4.3 por cada 100 000 niños y 1.8 por cada 100 000 adultos; sin diferencias étnicas, esta enfermedad se presenta en todo el mundo. Clásicamente se habla de la forma juvenil de papilomatosis cuando aparece en menores de cinco años, y adulta en edades superiores a 20 años. Existe un patrón bimodal de distribución por edades con dos picos de edad: de 2 a 5 años y de 20 a 30 años. En la población infantil no existen diferencias de género, en adultos predomina en hombres y es más agresiva y recurrente en adultos. Cuando el diagnóstico se realiza antes de los tres años de vida se triplica el riesgo de 4 o más cirugías con doble riesgo de afectación de dos o más lugares anatómicos (figura 1).[1,2,3]

a

b

Fig. 1. Papilomatosis laríngea (a y b), donde las lesiones verrugosas obstruyen la glotis donde se visualizan las lesiones blanquecinas.

MECANISMO DE TRANSMISIÓN

El agente etiológico son VPH-6 y 11, ocasionan más de 90% de los condilomas genitales y la papilomatosis laríngea. Existen tres grupos principales asociados con el desarrollo de lesiones mucosas en el tubo digestivo, vías aéreas y aparato genital. El VPH infecta las células de la capa basal de la mucosa y el ADN del VPH se expresa de forma activa o permanece latente con la mucosa

Méndez Vaiza, Jacinto; Márquez Acosta, Janeth; Flores Barrios, Kathy; Muñoz Cortés, Sergio Bruno y Barrientos Vargas, Germán.
Manejo de la papilomatosis laríngea. 2019, 12(2): 17-22

normal clínica e histológicamente; algunos estímulos activan la enfermedad y ocasionan recurrencia clínica varios años después de la remisión; la presencia de VPH 11 se asociaba con proliferación papilomatosa más temprana y mayor tamaño (con necesidad de traqueotomía) que la papilomatosis laríngea por infección por VPH-6.[1,2,5]

La papilomatosis laríngea no es contagiosa y el sistema inmunitario juega un importante papel en la patogénesis de las lesiones inducidas por el VPH. La acción de las citoquinas, IL-2, IL-4, IL-10 y la mayor expresión de algunos complejos de antígenos de histocompatibilidad en la disfunción de la respuesta celular inmunomoduladoras.[2,3]

Se postula que la contaminación infantil por condilomas de la madre, durante el paso por el canal del parto, se asocia con la papilomatosis laríngea, la cesárea no reduce significativamente el riesgo de desarrollar papilomatosis laríngea, ni la previene, ésta puede transmitirse a través de la placenta o después del nacimiento; se encuentra ADN del VPH en sangre del cordón de recién nacidos de madres con condilomas y también en líquido amniótico de madres infectadas; la cesárea está indicada cuando los condilomas obstruyen el canal del parto por el riesgo de hemorragia o trauma obstetrico.[2,3,4,5] El riesgo de contagio durante el paso por el canal del canal del parto en una mujer con condiloma genital activo es de 1 entre 231 y 400 casos; se requiere un mejor conocimiento de los factores de riesgo y mecanismo de transmisión de la enfermedad antes de decidir una cesárea electiva en estos casos.

Se desconoce la forma de transmisión en el adulto, sin descartar una contaminación al momento del nacimiento, ya que el VPH permanece latente, ni tampoco una contaminación durante relaciones sexuales oro-genitales con una persona portadora de condilomas genitales, la vacuna contra el VPH reduce la incidencia de verrugas genitales de cualquier sitio.

ASPECTOS CLÍNICO-PATOLÓGICOS

La sintomatología se presenta principalmente por disfonía, ya que las cuerdas vocales son la localización inicial y predominante; con voz ronca o débil y varía poco a lo largo del día, puede pasar desapercibida en niños pequeños, que retrasa el diagnóstico. En ocasiones aparecer disnea, progresiva y descompensarse rápidamente en la rinofaringitis. Otros signos son estridor en lactantes, inicialmente inspiratorio y bifásico, tos seca, neumonía recurrente, disfagia, retraso en el crecimiento; se confunde con el asma, nódulos vocales, croup, alergia o bronquitis antes del diagnóstico definitivo.[2,3,4]

La sintomatología depende de la extensión de los papilomas y condiciones del paciente. La triada sintomática clásica incluye ronquera, estridor y dificultad respiratoria.[4] Otros síntomas son tos persistente, neumonía recurrente, dolor al deglutir, retraso en el desarrollo y cuadros respiratorios agudos. El tiempo transcurrido entre la aparición de los primeros síntomas y el diagnóstico suele ser de un año (figura 2).[1]

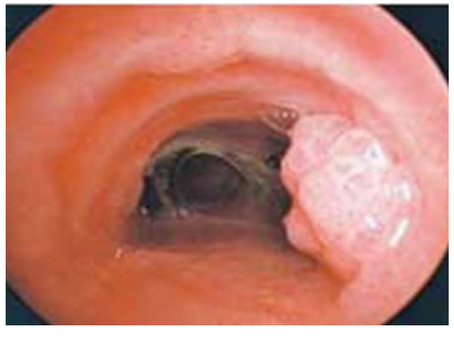

Fig. 2. Papilomatosis respiratoria, presencia de lesiones blanquecinas verrugosas.

La ubicación y cantidad de papilomas en la laringe es la sintomatología y la disfonía es el síntoma constante. La disnea se hace intensa con la actividad, en ocasiones produce crisis

de asfixia, los niños se vuelven retraídos y apáticos. El diagnóstico clínico es ratificado por la laringoscopia directa y por el examen histopatológico (ver figura 2).[3] En orden de frecuencia los papilomas se han encontrado ocupando las 2/3 partes anteriores de los bordes de las cuerdas vocales y comisura anterior, comisura posterior, región subglótica, bandas ventriculares (figura 3).[4-6]

a

b

Fig. 3. Papilomatosis laríngea (a y b); imagen de lesión blanquecinas que abarcan la comisura anterior del paladar región subglótica y cuerdas vocales.

El papiloma es un tumor benigno, constituido por papilas, con eje conjuntivo vascular, central cubierto de epitelio plano pluriestratificado. En los casos que se observa poca tendencia a la recidiva, se advierte mayor uniformidad de las células epiteliales, escasas mitosis; en cambio aquellos en que la recidiva es rápida se aprecia marcado polimorfismo celular y frecuente mitosis, siempre respetando la membrana basal del epitelio, sin invasión submucosa. Las primeras lesiones suelen aparecer en las cuerdas vocales y extenderse a toda la laringe e incluso sobrepasarla invadiendo, la hipofaringe y árbol traqueo bronquial. La localización extra-laríngea de la papilomatosis respiratoria se identifica en 30% de niños y 16% de adultos; los lugares extra-laríngeos más frecuentes en orden decreciente son, cavidad oral, tráquea, bronquios y esófago. Estas localizaciones poseen características histopatológicas comunes; se trata de uniones entre dos tipos de epitelio uno escamoso y otro columnar. Los papilomas localizados en labios, vestíbulo nasal, velo del paladar o pilares amigdalinos tienen poca tendencia a extenderse y raras veces recidivan después de la exeresis. No ocurre lo mismo con los papilomas traqueo bronquiales y bronquiales. Macroscópicamente son lesiones grisáceas, blanquecinas o rosadas, pediculadas o sésiles, cuyo aspecto cambia debido a la presencia de fibrosis y cicatrices laríngeas. El aspecto microscópico es de ejes conjuntivo vasculares, revestidos por epitelio escamosos hiperplásico y bien diferenciado con aspecto arborescente, en ocasiones recubierto por una capa cornea con pocas mitosis en sus células y con membrana basal integra.[3,4,5,7]

En ocasiones, existen atipias celulares que son más numerosas, cuanto más extendida con mayor gravedad de la enfermedad. La inmunohistoquímica, encuentra la presencia de altas concentraciones de factor de crecimiento epidérmico y proteína p53 en células afectas. Su significado no está claro; indica actividad proliferativa del epitelio o mutación del gene p53, factor para la transformación maligna.[8,9] Es posible detectar ADN de VPH-6 y 11 en lesiones y mucosa adyacente (figura 4).

Méndez Vaiza, Jacinto; Márquez Acosta, Janeth; Flores Barrios, Kathy; Muñoz Cortés, Sergio Bruno y Barrientos Vargas, Germán.
Manejo de la papilomatosis laríngea. 2019, 12(2): 17-22

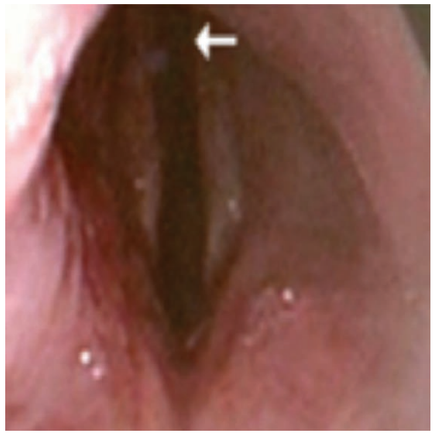

a

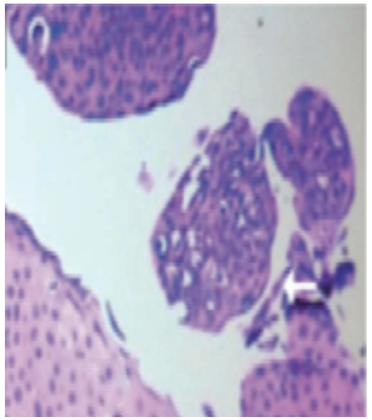

b

Fig. 4. Papilomatosis laríngea (a y b), lesión en cuerdas vocales (a). b. reporte de la biopsia con cambios citopáticos sugestivos de infección por virus del papiloma humano (tinción HE 100x).

Para llegar al diagnóstico, se requiere de la historia clínica, los antecedentes familiares maternos, laringoscopia directa e indirecta, exploración otorrinolaringológica, fibroscopia, estudio histopatológico, genotipificación de VPH, Tele radiografía de tórax y estudios de laboratorio.[3,5,9]

TRATAMIENTO

Se han propuesto sistemas de estatificación de la enfermedad, ninguno ampliamente aceptado, así como la respuesta a las terapias y su éxito de los tratamientos adyuvantes para la papilomatosis laríngea. El tratamiento estándar actual es quirúrgico con la extirpación completa de papilomas y preservación de estructuras normales. En pacientes con afectación de la comisura anterior o posterior con papilomas de alta agresividad es asegurar la vida, preservando el tejido sano para evitar complicaciones como estenosis glótica o sub-glótica, o la formación de sinequias que reduzcan el espacio glótico; en la comisura anterior sólo debe tratarse un lado por sesión; en las formas graves a veces es necesario recurrir a la traqueotomía y si la extensión de las lesiones lo permite debe retirarse para evitar la diseminación de los papilomas.[1,6,7,8,8,10,11,12]

El láser CO2 ha reemplazado a la exeresis quirúrgica de los papilomas y se realiza bajo visión microscópica, con precisión para la vaporización de los papilomas con mínima hemorragia; en especial para la papilomatosis laríngea recurrente. Los inconvenientes del láser relacionados con la seguridad son: el rayo láser puede rebotar con el metal del tubo del laringoscopio y dañar las áreas del paciente que no están protegidas; además se ha detectado ADN viral activo en el humo de láser lo que podría ser una potencial fuente de infección. Se deben utilizar sistemas eficaces de aspiración del humo en estos pacientes.[7] Además, el rayo del láser genera calor que puede dañar el tubo endotraqueal rico en oxígeno de los gases anestésicos y provocar una ignición en las vías aéreas. El calor también puede afectar los tejidos profundos causando cicatrices y complicaciones que alteren la función de la cuerda vocal, propagación de partículas virales a áreas que previamente no estaban afectadas o un daño local retardado en el tejido; las indicaciones para la resección con láser son: papilomas estrictamente intraluminal, extensión limitada al árbol traqueo bronquial, baja probabilidad de recurrencia,

Méndez Vaiza, Jacinto; Márquez Acosta, Janeth; Flores Barrios, Kathy; Muñoz Cortés, Sergio Bruno y Barrientos Vargas, Germán.
Manejo de la papilomatosis laríngea. 2019, 12(2): 17-22

bajo riesgo quirúrgico, sintomatología secundaria a obstrucción de la vía aérea, atelectasia reciente lobar o segmentaria si es que ocurre. El láser Nd YAG tiene propiedades antivirales.[8,9,10,11,12]

A pesar de la extirpación quirúrgica se requiere tratamiento adyuvante. Los criterios para utilizarlo son: cuando requieren más de cuatro resecciones quirúrgicas al año, diseminación multifocal distal y/o rápido crecimiento de lesiones que comprometan la permeabilidad de la vía aérea. Se ha utilizado terapia adyuvante a la resección con láser de papilomatosis, los fármacos utilizados son interferón alfa, inmuno-modulador mediante el incremento en la producción de proteincinasa y endonucleasa que inhiben la síntesis de la respuesta inmunitaria de las proteínas virales. Los efectos colaterales se dividen en dos categorías: reacciones agudas (fiebre, coriza, calosfríos, cefalea, mialgias, que disminuyen durante el uso del tratamiento) y las reacciones crónicas (retraso en el crecimiento, convulsiones febriles); agentes antivirales como el cidofovir, análogo de nucleósidos, utilizado con éxito moderado en el tratamiento de la papilomatosis laríngo-traqueal, mediante inyección intralesional. La enfermedad más común en la laringe, que puede invadir el árbol traqueo bronquial en 2 a 5% e incluso al parénquima pulmonar en 1%. La dosis utilizada es de 1mg/kg por vía intravenosa con cuatro tratamientos en promedio con un intervalo de dos semanas entre cada uno de ellos.[1,6,7,8,9,10,12]

REFERENCIAS

1. Brenes Gamboa, Arturo; Arias Cordero, Xinia. Papilomatosis laríngea: su evolución y tratamiento. *Rev. méd. Costa Rica Centroam*; *64*(539): 63-7, abr-jun. 1997.
2. Beatriz Brunetto M, Úrsula Zelada B. Uso de cidofovir en la papilomatosis respiratoria recurrente. *Rev. Otorrinolaringol. Cir. Cabeza Cuello.* 2007; *67*:153-156 http://dx.doi.org/10.4067/S0718-48162007000200010.
3. Larson DA, Derkay CS. Epidemiology of recurrent respiratory papillomatosis. *APMIS*. 2010; 118: 450-454.
4. Brain, D. (1956). Papillomata of the Larynx. *The Journal of Laryngology & Otology*, *70*(11), 614-621. doi:10.1017/S0022215100053433.
5. Haydee Karina Castillo, Vanesa de los Ángeles Caro, Mireya González Blanco, Ligia Acosta, María Correnti, Jony Suárez. Papilomatosis laríngea juvenil y su relación con la infección genital por virus de papiloma humano durante el embarazo. *Rev Obstet Ginecol Venez*. *75*(4), 2015.
6. Magaly Ortunio C, Avitmar Rodríguez, Harold Guevara R, Rosa Cardozo Conocimiento sobre el Virus del Papiloma Humano en estudiantes de Citotecnología de una Universidad Nacional. *Comunidad y Salud, 12*(1), 2014.
7. Ablanedo-Terrazas *et al*. Eficacia del cidofovir en el tratamiento de papilomatosis respiratoria recurrente. *An Med* (Mex) 2019; 64 (4): 270-276
8. Xue Q, Wang H, Wang J. Recurrent respiratory papillomatosis: an overview. *Eur J Clin Microbiol Infect Dis*. 2010; *29*(9): 1051-1054.
9. Chhetri DK, Shapiro NL. A scheduled protocol for the treatment of juvenile recurrent respiratory papillomatosis with intralesional cidofovir. *Arch Otolaryngol Head Neck Surg*. 2003; 129: 1081-1085.
10. Patricia Castillo González, Rogelio García Torrentera, Sergio Flores,Carlos Núñez Pérez-Redondo. Tratamiento combinado de la papilomatosis laringotraqueal con láser ND-YAG y cidofovir intralesional. Reporte de un caso y revisión de la literatura. *NEUMOLOGÍA Y CIRUGÍA DE TÓRAX*, *64*(1), 2005.
11. Clamp PJ, Saunders MW. Systematic review of intralesional cidofovir dosing regimens in the treatment of recurrent respiratory papillomatosis. *Int J Pediatr Otorhinolaryngol*. 2013; 77(3): 323-328.
12. Pérez Delgado L, De Miguel García. Papilomatosis respiratoria recurrente: actualización y controversias acerca de cidofovir intralesional. O.R.L. ARAGON'2014; *17*(1) 10-17.

REPORTE DE CASOS CLÍNICOS

Electrocirugía en condilomatosis durante el embarazo. Reporte de un caso

Sebastián Heredia Martin*, Danniela Niebla Cárdenas*, Jorge Román Audifred Salomon*, Roxana Ramos Carpinteyro*, Gladys Adriana Carmona Jarquin*, Carlos Vargas Carriche*, Rafael Topete Estrada*

RESUMEN

ANTECEDENTES. El *condiloma* es una lesión benigna provocada por los genotipos 6 y 11 del virus del papiloma humano. Durante el embarazo, la condilomatosis acuminada representa un riesgo mayor. Una alternativa terapéutica es la electrocirugía. Presentamos el caso de una paciente con diagnóstico de condilomatosis acuminada en región vulvar y perineal, a quien se le realizó electrocirugía con éxito. **REPORTE DE CASO.** Femenina de 22 años de edad con diagnóstico de embarazo único de 31 semanas de gestación que ingresó a nuestra unidad por presentar múltiples condilomas en área vulvar y perineal. Se realizó electrocirugía bajo anestesia general, sin complicaciones. **DISCUSIÓN Y CONCLUSIONES.** La electrocirugía es una alternativa terapéutica viable durante el embarazo. Su objetivo es reducir las tasas de remisión y/o la sintomatología, así como la eliminación de las lesiones. En pacientes con embarazo y condilomatosis acuminada esta terapia puede resultar exitosa, como en el caso presentado.

Palabras clave: virus del papiloma humano, condilomatosis acuminada, condilomatosis, embarazo.

ABSTRACT

BACKGROUND. *Condyloma* is a benign lesion caused by genotypes 6 and 11 of the human papillomavirus. During pregnancy, *condylomatosis acuminata* represents a greater risk. A therapeutic alternative is electrosurgery. We present the case of a patient with a diagnosis of condylomatosis acuminada in the vulvar and perineal regions, who underwent successful electrosurgery. **CASE REPORT.** A 22-year-old female with a diagnosis of a single pregnancy of 31 weeks of gestation was admitted to our unit due to multiple condylomas in the vulvar and perineal areas. Electrosurgery was performed under general anesthesia, without complications. **DISCUSSION AND CONCLUSIONS.** Electrosurgery is a viable therapeutic alternative during pregnancy. Its objective is to reduce remission rates and/or symptomatology, as well as the elimination of lesions. In patients with pregnancy and condylomatosis acuminata, this therapy can be successful, as in the case presented.

Keywords: human papilloma virus, condylomatosis acuminata, condylomatosis, pregnancy.

* Clínica de Colposcopia. División de Ginecología y Obstetricia, Hospital General Dr. Manuel Gea González, Ciudad de México.

Correspondencia: Sebastián Heredia Martin. Correo electrónico: martin.sebastian.heredia@hotmail.com

ANTECEDENTES

El *condiloma* es una lesión benigna provocada por genotipos de bajo riesgo por virus del papiloma humano 6 y 11 (VPH-6-11) en 90% de los casos. Estas lesiones repercuten en la vida y sexualidad de la paciente, llegando a provocar ansiedad, sentimientos de culpa, pérdida del autoestima y desfiguración de la región. Las lesiones suelen variar entre 5 y 15 en número, medir entre 1 y 10 mm de diámetro, y presentar colores que varían de un rojo asalmonado a un marrón o gris oscuro, de acuerdo al grado de queratinización. Generalmente aparecen en áreas que sufren de traumatismo durante las relaciones sexuales, tales como labios menores, labios mayores, meato urinario, clítoris, región anal, región perineal, vestíbulo, introito vaginal y exocérvix. De acuerdo con la morfología que presentan, los condilomas se clasifican en *Acuminados, Papulares, y Maculares* (ver tabla 1). Existen otras variedades poco comunes como el Condiloma Gigante, la Papulosis de Bowenoid o Bowenoide, y la enfermedad de Bowen.[1]

Durante el embarazo, la condilomatosis acuminada representa un riesgo mayor debido a varios factores. Uno de ellos es la abundancia de secreciones vaginales, las cuales mantienen a la vulva en un estado húmedo. Esta condición, junto con la inmunosupresión de la inmunidad mediada por células propia del embarazo y el incremento en las concentraciones de progesterona, favorecen el crecimiento de los condilomas durante el embarazo, tanto en número como en tamaño.[1,2] Por otra parte, la condilomatosis acuminada también representa un riesgo agregado durante el parto, ya que se ha asociado con hemorragia obstétrica, distocia, afección en la movilidad de la madre, dificultad para reparación de lesiones y laceraciones, e infección temprana del recién nacido.[3] De acuerdo con las guías europeas publicadas por Krogh *et al.* en el 2017, 1 de cada 400 recién nacidos vivos de madre con condilomatosis, presentará Papilomatosis Laríngea Juvenil, la cual puede representar una morbilidad de larga duración para el niño.[1,4] Adicionalmente, existen pocas opciones terapéuticas aceptadas durante el embarazo, entre ellas la cirugía, terapia de láser, criocirugía y electrocirugía.

Presentamos el caso de una paciente de 22 años con diagnóstico de condilomatosis acuminada en región vulvar y perineal (figura 1), a quien se le realizó electrocirugía con éxito, sin complicaciones inmediatas al procedimiento (figura 2).

REPORTE DE CASO

Se trata de una paciente de 22 años de edad con diagnóstico de embarazo único de 31 semanas de gestación que ingresó a nuestra unidad por presentar múltiples condilomas en área vulvar y perineal, siendo el mayor de 4x3 cm. Como antecedentes gineco obstétricos refirió menarca a los 15 años, ritmo de menstruación irregular, inicio de vida sexual activa a los 17 años, 5 parejas sexuales, ningún método de planificación familiar, 2 gestas y un aborto incompleto que requirió de legrado intrauterino un año y medio previo a este cuadro. Finalmente, aseguró no haber padecido ninguna enfermedad de transmisión sexual. Durante el embarazo actual, presentó una amenaza de aborto en el primer trimestre, que se resolvió con el manejo indicado con éxito.

A la exploración física se le encontró útero palpable de 29 cm sobre la sínfisis del pubis, así como producto único vivo intrauterino en presentación cefálica, situación longitudinal, posición izquierda, con frecuencia cardíaca fetal de 130 lpm (auscultado por Doppler fetal). No presentaba actividad uterina. Se observaron condilomas en vulva y región perineal y se decidió realizar electrocirugía como tratamiento.

Se realizó el procedimiento bajo anestesia general, sin complicaciones durante la cirugía, con pérdida hemática de 10cc, y adecuada

Heredia Martin, Sebastián; Niebla Cárdenas, Danniela; Audifred Salomon, Jorge Román; Ramos Carpinteyro, Roxana; Carmona Jarquin, Gladys Adriana; Vargas Carriche, Carlos y Topete Estrada, Rafael. Electrocirugía en condilomatosis durante el embarazo. Reporte de un caso. 2019, 12(2): 23-27

evolución postquirúrgica, por lo que fue dada de alta 24 horas después, refiriendo solamente dolor leve a nivel de región perineal. Una semana después se le observó en consulta, en la que se encontró producto intrauterino vivo y reactivo, con crecimiento adecuado de 32.2 semanas de gestación, estimadas por fecha de última menstruación y ultrasonido, con un peso aproximado de 2086 ± 312 gramos, con frecuencia cardíaca fetal adecuada, líquido amniótico en cantidad normal y vasos umbilicales sin alteraciones.

DISCUSIÓN

Resulta de gran importancia el abordaje diagnóstico y terapéutico de la condilomatosis acuminada, por lo que éste debe ser meticuloso y siempre ponderado por un equipo multidisciplinario. En primer lugar, deben considerarse estudios adicionales para descartar otras enfermedades de transmisión sexual. Además, deben registrarse concienzudamente todas las lesiones encontradas. En caso de encontrarse alguna en la región anogenital, se recomienda realizar una examinación con espéculo para buscar lesiones vaginales y cervicales adicionales. Para el correcto estudio e identificación de lesiones planas, se debe hacer un estudio de colposcopia. Se recomienda llevar a cabo una biopsia en casos atípicos, en pacientes mayores de los 35 años, y para realizar el diagnóstico diferencial de lesiones papulares y maculares, así como para el diagnóstico de variedades raras como Condiloma Gigante, Papulosis de Bowenoid, y Enfermedad de Bowen.[1]

Desde 1988, se ha reconocido la importancia del tratamiento de la condilomatosis durante el embarazo, haciendo hincapié en las posibles complicaciones obstétricas y neonatales que pueden presentarse.[4] Por ello, resulta interesante cómo el manejo de la condilomatosis acuminada durante el embarazo varía de acuerdo al país y a la evidencia con la que se cuenta. En Estados Unidos, por ejemplo, el Center for Disease Control and Prevention (CDC) sólo recomienda la cesárea en aquéllas casos en los que la presencia de las lesiones obstruya el canal de parto o presente un riesgo aparente mayor de hemorragia obstétrica posparto. En otras regiones, como en Japón, se recomienda ampliamente realizar una intervención quirúrgica mediante cesárea, ya que la condilomatosis acuminada durante el embarazo representa un factor de riesgo para Papilomatosis Laríngea Juvenil.[2] En México, se han determinado dos conductas. La Guía de Práctica Clínica *Reducción de la frecuencia de operación cesárea* establece que la presencia de condilomas vulvares grandes es una indicación absoluta de cesárea. Por otra parte, la Guía de Práctica Clínica *Tratamiento del condiloma acuminado en mujeres en edad reproductiva en los tres niveles de atención* enuncia a la electrocirugía como un tratamiento ventajoso para pacientes embarazadas con presencia de condiloma acuminado.[5-7] En nuestro caso, consideramos esta última conducta como la opción terapéutica ideal en esta paciente.

Por otro lado, la condilomatosis acuminada durante el embarazo presenta un verdadero reto terapéutico, ya que cuenta con pocas opciones de tratamiento disponibles. De acuerdo con trabajos como el realizado por Wiley *et al*, se encuentran: ácido bi y tricloroacético, electrocirugía, escisión quirúrgica, tratamiento láser y crioterapia.[8-10] Debido a que las terapias anteriores presentan efectos adversos como la ulceración y formación de cicatriz, autores como Lacey *et al*, las han asociado a un mal apego y disconformidad.[5] Inclusive, se ha descrito a la escisión quirúrgica y la terapia láser como posibles causas de contracciones uterinas y aborto.[2] El objetivo de los distintos tratamientos suele reducir las tasas de remisión y/o la sintomatología, así como la eliminación de las lesiones.[8] De acuerdo con autores como Krogh *et al*, entre 20 y 30% de las pacientes que reciben tratamiento presentan una remisión en sitios distales a la inicial.[1] En el caso que nosotros presentamos, destaca el éxito quirúrgico al remover las lesiones, así como la ausencia de complicaciones, tanto

transquirúrgicas como posquirúrgicas. Estos datos podrían apoyar a la electrocirugía como una opción viable para el tratamiento de la condilomatosis acuminada.

La electrocirugía utiliza energía eléctrica, ya sea en forma de un electrocauterio o de coagulación térmica, para la remoción de las lesiones propias de la condilomatosis acuminada. [2] Una de las principales ventajas de este tratamiento, es que realizará tanto el corte puro del tejido, como su desecación y coagulación local.[9] De acuerdo con los estudios publicados al respecto, las pacientes tratadas con esta técnica presentan remisión de la enfermedad de 61 a 94% a las 3 a 6 semanas.[10] Se ha encontrado, inclusive, que este tratamiento es tres veces más efectivo que el uso de medicamentos como el interferón. En un estudio realizado por Trejo *et al*, en el 2009, se comparó la efectividad de la electrocirugía versus la electrocirugía junto con el 5-fluoracilo. En su trabajo, los autores concluyeron que, a pesar de ser más efectivo en combinación con 5-Fluoracilo, el tratamiento exclusivo con electrocirugía fue exitoso en 67% de los casos, presentando remisiones en 33% de las pacientes.[9] Por otra parte, en el trabajo publicado por Gunter *et al*, se sugiere que el tratamiento quirúrgico debe ser considerado en lesiones de gran tamaño, como en el caso presentado por nosotros.[11] Sin embargo, no encontramos un estudio a gran escala en la que se compare el tratamiento de electrocirugía con otros en pacientes con condilomatosis y embarazo. De esta forma, creemos necesario publicar los reportes de todos los casos en los que se haya realizado la electrocirugía como tratamiento para incrementar la cantidad de evidencia disponible, así como realizar nuevos protocolos de estudio que arrojen más información al respecto.

CONCLUSIONES

La electrocirugía es una terapia aceptada para la condilomatosis en el embarazo. En el caso presentado, esta terapia fue exitosa. Nuestra paciente no presentó complicaciones y tampoco se presentaron efectos fetales adversos. De esta forma, creemos que la electrocirugía puede ser una opción viable para el tratamiento de la condilomatosis acuminada en el embarazo. Aun así, encontramos de vital publicar estudios de mayor escala, así como reportes de caso, de forma que contemos con una mayor disponibilidad de evidencia disponible. De esta forma, un esfuerzo colaborativo permitirá una mejor aproximación al tratamiento de la condilomatosis acuminada durante el embarazo.

REFERENCIAS

1. Krogh Gv, Lacey CJN, Gross G, *et al*. European course on HPV associated pathology: guidelines for primary care physicians for the diagnosis and management of anogenital warts. *Sex Transm Inf*. 2000; *76*: 162-168.
2. Yang LJ, Zhu DN, Dang YL, *et al*. Treatment of condyloma acuminata in pregnant women with cryotherapy combined with proanthocyanidins: Outcome and safety. *Experimental And Therapeutic Medicine*. 2016; *11*: 2391-2394.
3. Suzuki S, Sekizawa A, Tanaka M, *et al*. Current Status of Condylomata Acuminata in Pregnant Japanese Women. Jpn. *J. Infect. Dis*. 2016; *69*: 347-349.
4. Cohen E, Levy A, Holcberg G, Wiznitzer A, Mazor M and Sheiner E: Perinatal outcomes in condyloma acuminata pregnancies. *Arch Gynecol Obstet*. 2011; *283*: 1269-1273.
5. Lacey CJ and Fairley I: Medical therapy of genital human papilloma virus-related disease. *Int J STD AIDS*. 1995; *6:* 399-407.
6. *Tratamiento del Condiloma Acuminado en mujeres en edad reproductiva en los tres niveles de atención*. México: Secretaría de Salud; 27 de junio del 2013.
7. *Guía de Práctica Clínica para la Reducción de la Frecuencia de Operación Cesárea*. México: Instituto Mexicano de Seguro Social; 2014.

Heredia Martin, Sebastián; Niebla Cárdenas, Danniela; Audifred Salomon, Jorge Román; Ramos Carpinteyro, Roxana; Carmona Jarquin, Gladys Adriana; Vargas Carriche, Carlos y Topete Estrada, Rafael. Electrocirugía en condilomatosis durante el embarazo. Reporte de un caso. 2019, 12(2): 23-27

8. Hamouda T, Freij MA, Saleh M. Management of genital warts in pregnancy. *Clin. Exp. Obst. & Gyn*. 2012: *2*; 242-244.
9. Trejo Solórzano O, García Martínez MC,Tolentino López JA, Gómez Rodríguez J, López Velázquez JL. Eficacia del tratamiento de los condilomas acuminados del tracto anogenital con electrocirugía vs electrocirugía más 5-fluorouracilo. *Rev Fac Med*. 2009; *52*(5): 208-211.
10. Wiley DJ, Douglas J, Beutner K, et al. External Genital Warts: Diagnosis, Treatment, and Prevention. *Clinical Infectious Diseases*. 2002; I(2): S210-24.
11. Gunter, J. Genital and perianal warts: New treatment opportunities for human papillomavirus infection. *Am J Obstet Gynecol*. 2003; *189*: S3-S11.

ANEXOS

Tabla 1. Tipos de condiloma de acuerdo a su estructura[1,9]

Condiloma Acuminado	Predominantemente aparece en epitelio mucoso y en áreas intertriginosas. Presentan núcleos dérmicos altamente vascularizados, por lo que pueden crecer como lesiones únicas o en racimos, en patrón de *coliflor*.
Condiloma Papular	Se presentan con mayor frecuencia en epitelios queratinizados, por lo que suelen ser lesiones pigmentadas o hiperqueratósicas. No presentan los patrones característicos del condiloma acuminado, por lo que deben considerarse otros diagnósticos como la Papulosis Bowenoide.
Condiloma Macular	Se presentan en mucosas. Pueden observarse como cambios de coloración localizados, presentándose en una gama que va desde el rosado hasta el marrón.

Fig. 1. Paciente con lesión en vulva y región perineal previo al tratamiento quirúrgico.

Fig. 2. Paciente posterior a la realización de electrocirugía. Puede observarse la remisión de las lesiones.

ARTÍCULO DE REVISIÓN

¿EL pH anormal es un marcador o factor de riesgo para el cáncer de cuello de útero?

Víctor Manuel Vargas Hernández,* Gustavo Acosta Altamirano,**
Ana María González Farías***

RESUMEN

La infección por el virus del papiloma humano (VPH) persistente es el factor de riesgo (FR) que impulsa la carcinogénesis cervical; además, de las características del microambiente cervicovaginal local influyen en el desarrollo de lesiones precancerosas y progresión a cáncer de cuello de útero (CaCu); las relaciones entre los biomarcadores secretados localmente y características de la microbiota vaginal (MV) interaccionan con el huésped y la infección por VPH, ocasionando un pH vaginal anormal, que actúa como un marcador asociado con la persistencia de la infección por VPH, lesiones precancerosas y progresión a CaCu.

Palabras clave: virus del papiloma humano, microbiota vaginal, lactobacilos, vaginosis bacteriana, cáncer de cuello uterino.

ABSTRACT

Persistent human papillomavirus (HPV) infection is the risk factor that drives cervical carcinogenesis; Furthermore, the characteristics of the local cervicovaginal microenvironment influence the development of precancerous lesions and progression to cervical cancer; The relationships between locally secreted biomarkers and characteristics of the vaginal microbiota interact with the host and HPV infection, causing an abnormal vaginal pH, which acts as a marker associated with the persistence of HPV infection, precancerous lesions and progression to cervical cancer.

Keywords: human papillomavirus, vaginal microbiota, lactobacilli, bacterial vaginosis, cervical cancer.

ANTECEDENTES

El cáncer de cuello de útero (CaCu), se estima que existen 526 000 nuevos casos y 239 000 muertes mundialmente[1]; es más frecuente en países emergentes por la falta de programas organizados de tamizaje para su detección; además, de otras desigualdades en la atención a la salud; la causa necesaria para su progresión y desarrollo es la infección por el virus del papiloma humano de alto riesgo (VPH-ar) persistente. El patrón típico de progresión en CaCu mediado por VPH es la siguiente: (i) adquisición, (ii) persistencia, (iii) progresión a lesiones precancerosas y CaCu. Varios cofactores como tabaquismo, alta paridad, uso prolongado de anticonceptivos orales (AO), el tratamiento hormonal y la coinfección

* Presidente del Colegio Mexicano de Ginecólogos Oncólogos A.C.

** Director de Planeación, Enseñanza e Investigación. Hospital Regional de Alta Especialidad Ixtapaluca

***Hospital Juárez de México, Aspirante al Grado de Maestría en Innovación Educativa Universidad Justo Sierra.

Correspondencia: Correo electrónico: vvargashernandez@yahoo.com.mx

Vargas Hernández, Víctor Manuel; Acosta Altamirano, Gustavo y González Farías, Ana María. ¿EL pH anormal es un marcador o factor de riesgo para el cáncer de cuello de útero? 2019, 12(2): 28-39

con agentes de infecciones de transmisión sexual[2] son importantes para la progresión del cáncer de cuello uterino entre las mujeres infectadas por el VPH. Se han investigado las asociaciones entre los microbios cervicales y la infección por VPH y la neoplasia intraepitelial cervical (NIC).[3-5]

El VPH es la infección de transmisión sexual (ITS) más común; aunque, las tasas de prevalencia varían en diferentes grupos raciales o étnicos y regiones,[3,6,7] sólo una pequeña parte de mujeres infectadas con VPH-ar, desarrolla lesiones intraepiteliales escamosas (SIL, por sus siglas en inglés) hasta su transformación en CaCu; existen, otros factores de riesgo (FR) asociados como la microbiota vaginal (MV) a la infección por VPH o por *Chlamydia trachomatis* que desempeñan un papel en su progresión.[4,5,8,9]

Los Lactobacillus (LD) protegen al huésped contra las infecciones genitales con la producción de ácido láctico (al disminuir y mantener el pH vaginal entre 3.5-4.5), la secreción de compuestos antimicrobianos y exclusión competitiva de microorganismos. La composición MV de mujeres en edad reproductiva está dominada por LD con cuatro especies predominantes (*Lactobacillus crispatus*, *Lactobacillus gasseri*, *Lactobacillus iners* o *Lactobacillus jensenii*) y éstos se asocian con la salud vaginal,[10,11] en algunas mujeres la MV carece de alta proporción de LD dominada por diversa de bacterias anaeróbicas y microaerofílicas (por ejemplo; *Gardnerella*, *Atopobium*, *Prevotella*, *Sneathia*), comúnmente asociada con la vaginosis bacteriana (VB).[12]

La composición de MV varía en mujeres de diferentes grupos étnicos/raciales con mayor prevalencia de MV sin LD en afroamericanas e hispanas, la mayor frecuencia de MV sin LD en estas poblaciones refleja mayores tasas de VB asintomática, el control y eliminación de la VB elimina estas diferencias [11,13].
En la mayoría de los sitios del cuerpo humano, las comunidades microbianas muy diversas se consideran generalmente una firma de salud; en el entorno vaginal, la salud se asocia comúnmente con una baja diversidad microbiana y la prevalencia de sólo unas pocas especies de Lactobacillus. Lactobacillus spp. prevenir la colonización de patógenos exógenos al producir ácido láctico, bacteriocinas y especies reactivas de oxígeno (ROS), y competir con ellos por los sitios de adherencia a la capa mucosa.[14,15] Cinco tipos principales de comunidad-estado (CST) discriminan la microbiota vaginal en mujeres sanas. Lactobacillus crispatus, L. gasseri, L. iners y L. jensenii dominan CST I, II, III y V, respectivamente, mientras que el agotamiento de Lactobacilli identifica[15] CST IV; identificamos cuatro grupos principales de comunidades microbianas (CST) que fueron designados como CST I,I-I,III,IV. La CST I estuvo dominada por *L. crispatus*, la CST II por *L. gasseri*, mientras que la CST III por *L. iners*. CST IV se caracterizó por una escasez de *Lactobacillus* spp. (inferior al 60%) y por una amplia gama de anaerobios estrictos o facultativos. La mayoría de las muestras de CST IV estaban dominadas por bacterias anaerobias pertenecientes a los géneros *Gardnerella*, *Prevotella*, *Atopobium*, *Sneathia*, que se encuentran con frecuencia en mujeres con vaginosis bacteriana (VB). La CST IV como CST IV-VB; la CST IV mostraron depleción de Lactobacillus (<60%) y una mezcla de bacterias aerobias y anaerobias de los géneros Pseudomonas, Brevibacterium, Peptostreptococcus, Enterococcus, Streptococcus, Propionibacterium, Bifidobacterium, Shigella. A diferencia de CST IV-VB, las bacterias estrictamente anaeróbicas de los géneros Gardnerella, Prevotella, Atopobium y Megasphoera estaban ausentes o mal representadas. Este subgrupo de CST IV se denominó CST IV- vaginitis aeróbica (AV). Se reporta un ascenso significativo en Sneathia (familia Leptotrichiaceae), Megasphaera (familia Veillonellaceae) y Pseudomonas (familia Pseudomonaceae) y también en Pediococcus (familia Lactobacillaceae) y Brevibacterium (familia Brevibacteriaceae) en el grupo de mujeres VPH-ar, positivos, en comparación con VPH negativos, considerando sólo mujeres con VPH positivos, encontramos enriqueci-

miento en Atopobium, así como una menor abundancia en el género Faecalibacterium en el grupo persistencia en comparación con las depuradas.[4,9,17,18] Hasta la fecha se han identificado más de 200 genotipos de VPH y más de 40 genotipos son trópicos de la mucosa genital y se transmiten por contacto sexual.[3] La mayoría de las infecciones por VPH son eliminadas por el huésped en unos pocos años, las infecciones por VPH que evaden el sistema inmunitario y no se eliminan pueden tener graves consecuencias para la salud a largo plazo. Muchos tipos de VPH anogenitales, definidos como genotipos de bajo riesgo, pueden causar anomalías benignas, es decir, verrugas genitales y los VPH-ar, son agentes cancerígenos bien establecidos.[19,20]

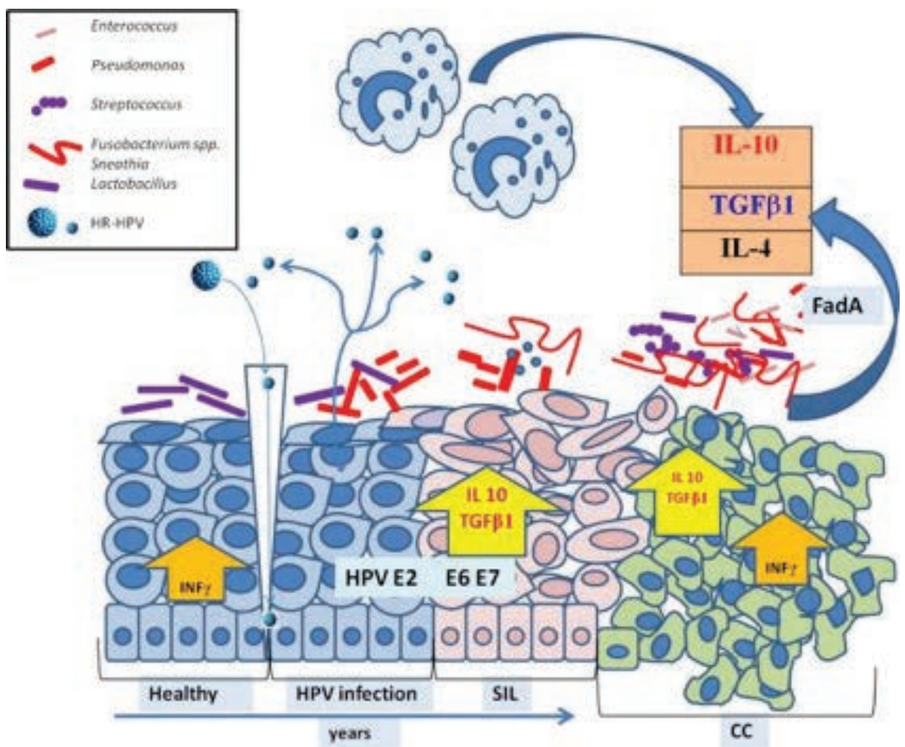

Fig. 1. Mecanismo sugerido de cambios en el microbioma durante el desarrollo de la inmunosupresión. El epitelio cervical se representa en cada etapa del cáncer de cuello de útero (CaCu) partiendo de un epitelio normal sano (izquierda) y su cambio longitudinal cuando los virus del papiloma humano de alto riesgo (VPH-ar), infecta y progresa a lesiones escamosas intraepiteliales (SIL, por sus siglas en inglés) y CaCu. La composición y diversidad del microbioma se representa de acuerdo con las principales bacterias por etapa. Los Lactobacillus se representan como rectángulos violetas, Pseudomonas oleovorans como rectángulos rojos, Fusobacterium y Sneathia como varillas con formade S, Streptococcus agalactiecomo círculos morados y VPH como círculos azules. Después de la infección, el microbioma cambia y aumenta su diversidad. Las proteínas E2, E6 y E7 del VPH mejoran la expresión de interleucina 10 (IL-10) y la presencia de macrófagos de tipo 2. Este último también se ve reforzado por el factor de crecimiento transformante beta 1 (TGFβ-1; por sus siglas en inglés), que a su vez es estimula el microbiota presente. La diversidad del microbiota aumenta, a través de sus toxinas; como el factor de la adhesina A (FadA, por sus siglas en inglés) de Fusobacterium spp., que alteran las uniones estrechas y promueven la metástasis del carcinoma.

Vargas Hernández, Víctor Manuel; Acosta Altamirano, Gustavo y González Farías, Ana María. ¿EL pH anormal es un marcador o factor de riesgo para el cáncer de cuello de útero? 2019, 12(2): 28-39

La asociación de VB e infección por VPH persistente,[17,18] las mujeres infectadas con VPH sin enfermedad cervical exhiben VMB más diversa en comparación con mujeres VPH negativas. La MV dominante por *L. gasseri* se asoció con mayor depuración del VPH, mientras que la abundancia en *Atopobium* spp., se relacionó con infección de VPH persistente.[9] Existe una creciente diversidad de MV en pacientes con neoplasia intraepitelial cervical (NIC) y CaCu; donde se identificó la asociación de *Sneathia* spp., con la detección de VPH y/o NIC, las bacterias relacionadas a VB se han asociado específicamente con inflamación genital, niveles elevados de citoquinas proinflamatorias, sin células inmunitarias cervicales (figura 1).[5,8,11]

El dominio de LD, particularmente *L. crispatus*, se asocia con niveles bajos de inflamación genital.[21-26] Los perfiles inflamatorios difieren entre la VB e ITS clásicas, como gonorrea, clamidia o herpes genital,[27-29] la inflamación genital crónica promueve la carcinogénesis similar a otros epitelios de mucosas, la infección y depuración del VPH no se ha asociado con niveles elevados de inflamación genital, sino con la composición de la MV;[30,31] y niveles elevados de citoquinas proinflamatorias en pacientes con NIC.[32]

En mujeres se identificaron las asociaciones entre la distribución de genotipos de VPH, pH vaginal, composición de la MV, con los niveles de mediadores inmunitarios genitales, etnicidad y gravedad de la NIC y permite identificar firmas inmunitarias y microbianas únicas asociadas con la carcinogénesis de CaCu; al clasificar a las mujeres premenopáusicas en cinco grupos; como controles las mujeres VPH negativos y VPH positivas, con lesiones escamosas intraepiteliales de bajo grado (LSIL, por sus siglas en inglés), lesiones escamosas intraepiteliales de alto grado (HSIL, por sus siglas en inglés) y CaCu sin diferencias en cuanto a edad, índice de masa corporal (IMC), estado de VPH, incluidos los VPH-ar y VPH de bajo riesgo, distribución de genotipos, perfil de riesgo del VPH con genotipos de VPH-ar, únicos o múltiples, así como infecciones mixtas con genotipos de VPH-ar, y VPH de bajo riesgo ($P > 0.10$), gravedad ($P = 0.25$), paridad ($P = 0.51$) o procedimiento de escisión electroquirúrgica con asa grande (LEEP por sus siglas en inglés) ($P = 0.27$).[4,5,16]

pH vaginal y riesgo de neoplasia intraepitelial cervical

El pH vaginal de mujeres se realiza en las pruebas con papel con nitrazina y el pH vaginal normal se definió como ≤ 4.5, y pH vaginal anormal se definió como > 4.5. Se reporta que el número de pacientes con pH anormal varió y aumenta la tasa de pH anormal (55.0%), a 77.8 y 72.7% con la infección por VPH y LSIL, respectivamente. Las mayores tasas de pH anormal se observaron en HSIL y CaCu, 92.6 y 100%, respectivamente, aumento significativo cuando se comparó con el VPH negativo,[4,5,16,19] esta diferencia en el pH vaginal normal y anormal son estadísticamente significativas después del ajuste por edad e IMC ($P = 0.003$), sin asociación con la gravedad de la lesión o paridad. Los valores medios de pH también fueron diferentes ($P = 0.006$); pero el pH vaginal aumentó en varias etapas de la carcinogénesis CaCu y un pH vaginal anormal está asociado con CaCu; 68.8 a 89.1% tienen un pH anormal dependiendo de la etnia hispana con no hispanas respectivamente ($P = 0.02$) (figura 2).

Distribución de genotipos del VPH en la población general

La distribución de genotipos de VPH-ar y VPH de bajo riesgo; se reportó que las mujeres con VPH positivo, 46.8% se infectaron con un sólo genotipo de VPH-ar, 44.3% con múltiples genotipos VPH-ar, y 1.3% con VPH-ar y VPH de bajo riesgo; 91.1% fueron VPH positivas a genotipos de VPH-ar, y VPH de bajo riesgo. La cantidad de genotipos de VPH detectados varió de 1 a 8 y la proporción de infecciones con genotipo único y múltiple varió. Los genotipos de VPH

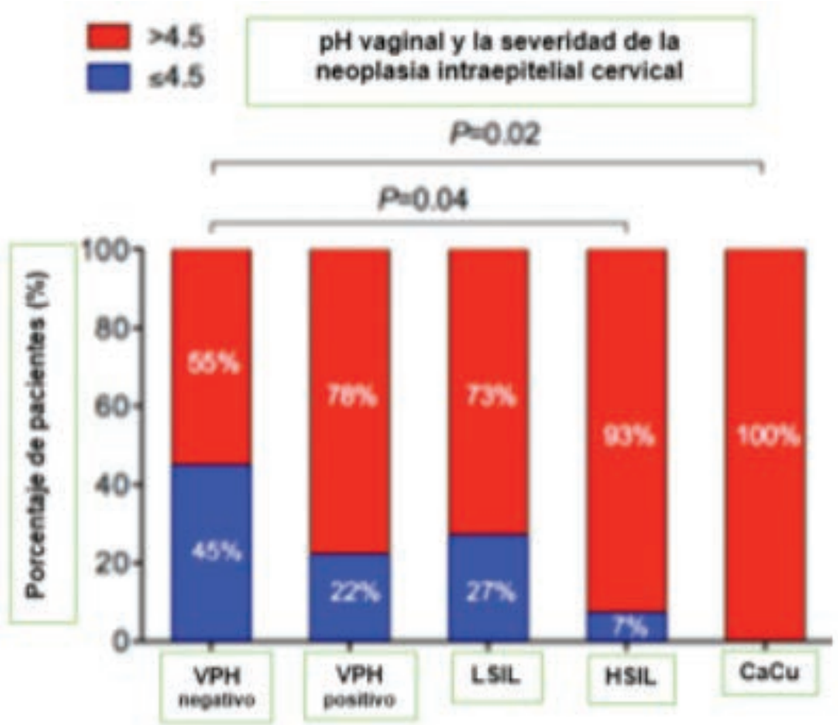

Fig. 2. El pH vaginal aumenta significativamente con la severidad de la neoplasia intraepitelial cervical (NIC); el porcentaje de pacientes con pH normal (≤4.5) y nivel de pH anormal (> 4.5).

más prevalentes fueron VPH-16 (64.6%), VPH-45 (21.5%), VPH-58 (20.3%) y VPH-31 (18.9%);[4,5,16] incluso pacientes con VPH positivo están coinfectadas con 8 genotipos diferentes de VPH (media = 2.68 ± 1.83), el número máximo de genotipos concurrentes de VPH detectados en CaCu fue tres (media = 1.70 ± 0.94); la distribución del VPH con respecto a la etnicidad, la prevalencia de dos genotipos de VPH-ar, fue significativamente mayor en hispanas comparadas con no hispanos. El porcentaje de VPH-16 fue 82.05% en hispanos comparado con 47.5% de no hispanos (*P*= 0.002), el porcentaje de VPH-31 fue 35.9% en hispanos comparado con 2.5% en no hispanos (*P* = 0.0001); la mayor prevalencia de dos genotipos de VPH-ar, fue en mujeres hispanas comparadas con no hispanas.[4,5,16]

Diversidad de la microbiota vaginal y la neoplasia intraepitelial cervical

La composición de MV en pacientes en diversas etapas de la carcinogénesis del CaCu, se reporta que la MV reveló que el pH vaginal, la etnia y edad se correlacionaron significativamente con las diferencias en la diversidad beta (β) como uno de los componentes de la diversidad de especies, confirmando que los niveles de pH vaginal se correlacionan con cambios en la composición de la MV, el aumento

Vargas Hernández, Víctor Manuel; Acosta Altamirano, Gustavo y González Farías, Ana María. ¿EL pH anormal es un marcador o factor de riesgo para el cáncer de cuello de útero? 2019, 12(2): 28-39

de la severidad de la NIC asociada con disminución de la abundancia relativa de *Lactobacillus* spp., y aumento de la abundancia de una variedad de microaerófilos y anaerobios. Las tasas de LD dominante en la MV (definido como ≥ 80% de abundancia relativa de *Lactobacillus* spp.) Se redujeron significativamente, mientras que en la disbiósis no dominada por *Lactobacillu ssp* en la MV aumentaron en LSIL (67%), HSIL (56%) e CaCu (80%) en comparación con VPH negativo (40%) o VPH positivo (32%) (*P* =0.04).[4,5,16,18] También las pacientes hispanas mostraron una MV más diversa que las no hispanos; con la secuenciación para identificar LD a nivel de especie, con la reacción en cadena de la polimerasa (PCR, por sus siglas en inglés) cuantitativa para cuatro especies de *Lactobacillus* vaginales predominantes : *L. crispatus*, *L. gasseri*, *L. iners* y *L. jensenii*, reveló que *L. iners* y *L. crispatus* fueron los lactobacilos más prevalentes con abundancia de *L. crispatus*, pero no otros LD, aumentó significativamente en pacientes con HSIL en comparación con VPH positivas (*P* =0.01).[12,17,18,30]

La acumulación de *Sneathia* spp., con la disminución *Lactobacillus* spp se presenta en CaCu, así como en LSIL, HSIL y VPH positivo. Otras bacterias asociadas con VB, *Atopobium* y *Parvimonas* proliferan en LSIL y HSIL; pero, otras bacterias asociadas con VB (*Gardnerella*, *Prevotella*, *Megasphaera* y *Shuttleworthia*) sólo proliferan en HSIL; el aumento del pH vaginal se correlaciona directamente con cambios en la composición de MV con florecimiento en *Sneathia* spp., en LSIL, HSIL. Sin acumulación de *Atopobium* y *Parvimonas*, también florecieron L. *iners* en mujeres VPH positivo, LSIL y HSIL; incluso *Sneathia* y *Atopobium* proliferaron en mujeres con pH anormal, mientras que *Lactobacillus* spp., disminuían; indicando que *Sneathia* spp., junto con otras bacterias asociadas a VB, juegan un papel en la carcinogénesis cervical; LD están disminuidos, mientras que Sneathia florece en VPH positivo, LSIL, HSIL y CaCu en comparación con VPH negativo.[4,5,12,16,17]

Cambios inmunitarios e inflamatorios en las lesiones precancerosas y cáncer de cuello uterino

Las firmas inmunitarias en diversas etapas de la carcinogénesis de CaCu; los niveles de 22 mediadores inmunitarios en lavados cervicovaginales, siete citoquinas proinflamatorias y quimiotácticas: IL-36γ, TNFα, RANTES, MIP-1α, MIP-1β, RANTES, IP-10; dos citoquinas hematopoyéticas: Flt-3L, factor estimulante de colonias de granulocitos y macrófagos (GM-CSF por sus siglas en inglés); tres citoquinas inmunitarias adaptativas: IL-2, IL-4, sCD40L y una citoquina antiinflamatoria IL-10, se elevaron significativamente en CaCu, mientras que la otra citoquina inmunorreguladora IL-1Ra se redujo significativamente en CaCu cuando se comparó con VPH negativo; incluso en CaCu, también hubo diferencias significativas en los niveles en estadio I comparadas con los estadios II-IV de CaCu, sin aumentó en lesiones precancerosas.[4,5,12,16,17] El nivel de IFNγ disminuyó significativamente en VPH positivo y HSIL, el nivel de interleucina receptor antagonista IL-1RA también fue menor en HSIL. Para reducir las comparaciones múltiples, un sistema de puntuación de inflamación genital para evidencia de inflamación genital.[25,29,31-38]

Se usaron los niveles de siete citoquinas IL-1α, IL-1β, IL-8, MIP-1β, anticuerpo purificado anti-CCL20 humano (MIP-3α), RANTES y TNFα; sólo, en CaCu, pero no en lesiones precancerosos, la puntuación inflamatoria se elevó en comparación con VPH negativo (*P* < 0.05), demostramos que la evidencia de inflamación genital aumentó significativamente en CaCu (60%) en comparación con VPH negativo (5.0%; *P* = 0.02), VPH con positivo (6.5%; *P* = 0.01) y HSIL (3.7%; *P* = 0,006). La evidencia de inflamación genital aumentó significativamente en comparación con VPH negativo; la disminución de LD y el enriquecimiento en *Sneathia se* correlacionaron con la gravedad de la NIC, y asociaciones entre mediadores inmunitarios secretados y dominancia de *Lactobacillus* (abundancia relativa ≥ 80%) o presencia de *Sneathia* (abundancia relativa

≥ 0.01%). Para varios de los mediadores, el efecto fue diferente en aquellos con dominancia de *Lactobacillus* y presencia de *Sneathia*, MIP-1β e IL-2 se asociaron positivamente con CaCu en pacientes con LD en la MV, mientras IP-10, RANTES, Flt-3L, IL-4 y sCD40L fueron positivos asociado con CaCu en pacientes con MV sin LD en comparación con VPH negativo. La IL-36γ fue la única citoquina asociada positivamente con CaCu en pacientes con MV con LD o sin LD, TNFα, TNFβ, MIP-1α, GM-CSF e IL-10 se asociaron con CaCu en todos los pacientes independientemente de la dominancia de *Lactobacillus*. Todos los mediadores inmunes se asociaron con la presencia de *Sneathia*, IP-10, GM-CSF e IL-2 se asociaron con CaCu, mientras que IFNα2 se asoció negativamente con CaCu en pacientes con MV y ausencia de *Sneathia* cuando se compara con VPH. IL-1β, TNFβ, MIP-1β y Flt-3L se asociaron positivamente con CaCu, mientras que IL-1Ra se asoció negativamente con CaCu en pacientes con MV-VB presente en *Sneathia*. IL-36γ, TNFa, MIP-1α, RANTES, sCD40L y IL-10 se asociaron positivamente con CaCu en pacientes con *Sneathia* ausente o presente en la MV; las asociaciones de firmas inmunitarias únicas entre CaCu y composición de MV; pacientes con CaCu exhiben un aumento significativo en mediadores inmunes genitales y de la puntuación de inflamación genital, los niveles de mediadores inmunes se alterarán en CaCu cuando se compararon con VPH negativo.[4,5,12,16,17,32,33]

DISCUSIÓN

La metagenómica se ha utilizado anteriormente para evaluar el impacto de la composición del microbiota vaginal en la infección por VPH. La mayoría de estos estudios mostraron una menor proporción de Lactobacillus spp., y una mayor diversidad en mujeres infectadas con VPH en comparación con las mujeres VPH negativas.[9,34] La clasificación de las comunidades microbianas cervicovaginales basada en las CST se informan,[4,5,12,16,17] nos permite definir la CST IV (con depleción de Lactobacillus) como la comunidad bacteriana más representada en mujeres infectadas por VPH-ar, en comparación con los controles negativos, la caracterización temprana de la microbiota cérvico-vaginal puede ayudar a discriminar a las mujeres en riesgo de desarrollar una infección persistente por VPH y proporcionar información útil para desarrollar nuevas estrategias terapéuticas, modificando el ecosistema de la microbiota vaginal.

La infección con VPH-ar, persistente es el principal factor de riesgo (FR) para las lesiones precursorosas y CaCu,[4] la infección por VPH-ar, persistente; la mayoría de estas infecciones se eliminan y su progresión a CaCu siguen siendo poco conocidas,[35] las asociaciones entre VPH, pH vaginal, composición de MV, niveles de mediadores inmunitarios genitales secretados y gravedad de la NIC para investigar más a fondo la interacción compleja entre estos factores en el microambiente local.

La distribución del genotipo del VPH, el VPH-16, el más prevalente (65% de las muestras positivas al VPH). Otros genotipos frecuentes detectados incluyen VPH-45,58 y 31. Estos genotipos de VPH están dirigidos en la vacuna nonavalente, pero no en las vacunas bivalentes ni cuadrivalentes. La infección con genotipos múltiples fue común, las tasas de coinfección con múltiples genotipos disminuyeron con la gravedad de la NIC, VPH-16 y 31 son más prevalentes en mujeres hispanas en comparación con no hispanas; las diferencias raciales/étnicas en la distribución del VPH en NIC. La prevalencia de tasas más altas de lesiones por VPH-45 fue en mujeres hispanas y VPH-16/18 en no hispanas, las diferencias geográficas en la distribución del VPH también se han reportado.[4,5,12,16,17] El pH vaginal anormal (> 4.5) se correlacionaba con la gravedad de la NIC; un pH vaginal elevado está asociado con detección de VPH-ar, múltiples infecciones de genotipo de VPH y diagnóstico de LSIL, estos hallazgos muestran una asociación positiva de pH anormal con HSIL y CaCu; se informó un pH vaginal alto, con la detección de *Atopobium vaginae* y *Porphyromonas* spp., se asoció con cáncer de endometrio (CE).[36]

Vargas Hernández, Víctor Manuel; Acosta Altamirano, Gustavo y González Farías, Ana María. ¿EL pH anormal es un marcador o factor de riesgo para el cáncer de cuello de útero? 2019, 12(2): 28-39

Estos datos sugieren que un pH anormal es un marcador de cáncer ginecológico[16] y FR para el desarrollo/progresión de CaCu, el pH vaginal anormal (> 4.5) se correlacionó con disminución de la abundancia relativa de *Lactobacillus*, un aumento del pH vaginal en mujeres con diversas MV sin LD[16] y la MV sin LD aumentó significativamente ($P = 0.04$) con la gravedad de NIC con la alta diversidad de MV sin LD en pacientes con HSIL y CaCu; la disminución de los LD está asociado con el incremento de la gravedad de la NIC;[12] incluso mujeres hispanas tenían índices más altos de MV diversidad sin LD en comparación con las mujeres no hispanas, la desproporción observada se debe a tasas altas de VB[22] asintomática, que se ha asociado con la detección de VPH, depuración de VPH retrasada.[8,10] En contraste la positividad de VPH no alteró significativamente la composición de MV en mujeres sin lesiones precursoras.[6,7,11,15,31] La diversidad de la MV sin LD está asociada con la gravedad y la progresión de la NIC.[39-40]

La mayoría de bacterias que proliferaron en mujeres VPH positivas, LSIL, HSIL o CaCu se asocian con VB (*Gardnerella, Atopobium*, *Prevotella*, *Megasphaera, Parvimonas, Peptostreptococcus, Sneathia*), también se identifican géneros bacterianos asociados con vaginitis aeróbica (*Streptococcus agalactiae*) u otras disbiosis (*Clostridium*) para acumularse en estas mujeres[32] también se reportan nuevas bacterias, *Shuttleworthia, Gemella* y *Olsenella* asociadas con VPH positivo y/o NIC; principalmente *Sneathia* spp., en mujeres infectadas con VPH, o lesiones precancerosas y CaCu; otros reportan niveles altos de *Sneathia* en VPH positivo y no en VPH negativo; sugiriendo que *Sneathia* es un marcador microbiológico de la infección por VPH. También identificaron a *S. sanguinegens* en HSIL comparado con LSIL; se mostró *Sneathia* predomina en mujeres con NIC, pero no en CaCu. *Sneathia* está asociada con todas las etapas de la carcinogénesis CaCu (VPH positivo, LSIL, HSIL, CaCu); las LSIL y HSIL se acumula *Sneathia* y es un marcador metagenómico para la progresión de la NIC. La falta de florecimiento de *Sneathia* en el CaCu y alternativamente, *Sneathia*podrían son superados por otras bacterias (pasajeras), teniendo una ventaja competitiva en el microentorno tumoral, como en otros sitios de la mucosa. Se identificó *Prevotella amnii* asociada a lesiones precursoras, inicialmente aislada del líquido amniótico y se ha asociado con infección por VPH. También encontramos *Atopobium* y *Parvimonas* spp., florece en LSIL y HSIL; el incremento en *Atopobium* y *Parvimonas o L. iners* en mujeres VPH positivas, o LSIL y HSIL, está ultimas se asociaron con mayor riesgo de lesiones precursoras.[35] *L. iners* puede dominar MV de mujeres sanas, que también se encuentra en la mayoría de las mujeres diagnosticadas con VB, es probable que la MV dominada por *L.* iners pasa a la MV disbiótica; se sugieren que *L. iners* contribuye a los cambios en la composición de la MV y conduce a la progresión de la enfermedad.[6,7,11,15,31]

Los niveles de mediadores inmunes secretados en el microambiente cervicovaginal en varias etapas de la carcinogénesis CaCu aumenta las citoquinas proinflamatorias y quimiotácticas (IL-36γ, TNFα, RANTES, MIP-1α, MIP-1β, IP-10), citoquinas hematopoyéticas (Flt-3L, GM-CSF), citoquinas de respuesta inmune adaptativa (IL -2, IL-4, sCD40L) y una citocina antiinflamatoria (IL-10) en mujeres con CaCu, pero no con lesiones precancerosas. No observamos una respuesta proinflamatoria elevada en mujeres con VPH positivo; ni la infección ni depuración de VPH se asocian con amplias diferencias en las citoquinas cervicovaginales.[29] La puntuación inflamatoria[25,26,29,32] y la evidencia de inflamación genital (definida por la elevación de ≥ 5/7 citoquinas) sólo en pacientes con CaCu, pero no con lesiones precancerosas, en comparación con VPH negativos; las mujeres con VB exhibieron sólo niveles moderadamente elevados de citoquinas proinflamatorias y niveles disminuidos de citoquinas quimiotácticas, mientras que las mujeres con ITS, como clamidia y gonorrea,

exhibieron niveles más altos de citoquinas cervicovaginales; sin observarse respuesta proinflamatoria en ITS. Las puntuaciones inflamatorias demostraron que 45% de mujeres con diversidad de la MV sin LD muestran evidencia de inflamación genital (definida por la elevación de ≥3/7 citoquinas), pero sin diferencias en o con lesiones precancerosos. Los cambios significativos en la composición de MV (disminución en la dominancia de Lactobacillus) y una mayor evidencia de inflamación genital en pacientes con CaCu, la expresión de biomarcadores de cáncer está relacionada con el nivel de inflamación genital y composición de la MV.[4,5,12,16,17,19] Los biomarcadores de CaCu circulantes presentes en la MV local están elevados en pacientes; estas proteínas interactúan con el microambiente local; su expresión se correlaciona no sólo con la inflamación genital, sino también con la composición de la MV, abundancia de Lactobacillus y pH vaginal, los mediadores inmunitarios, pH vaginal y MV anormales, son predictores de la persistencia del VPH, desarrollo de lesiones precursoras y progresión a CaCu (figura 3).[41-43]

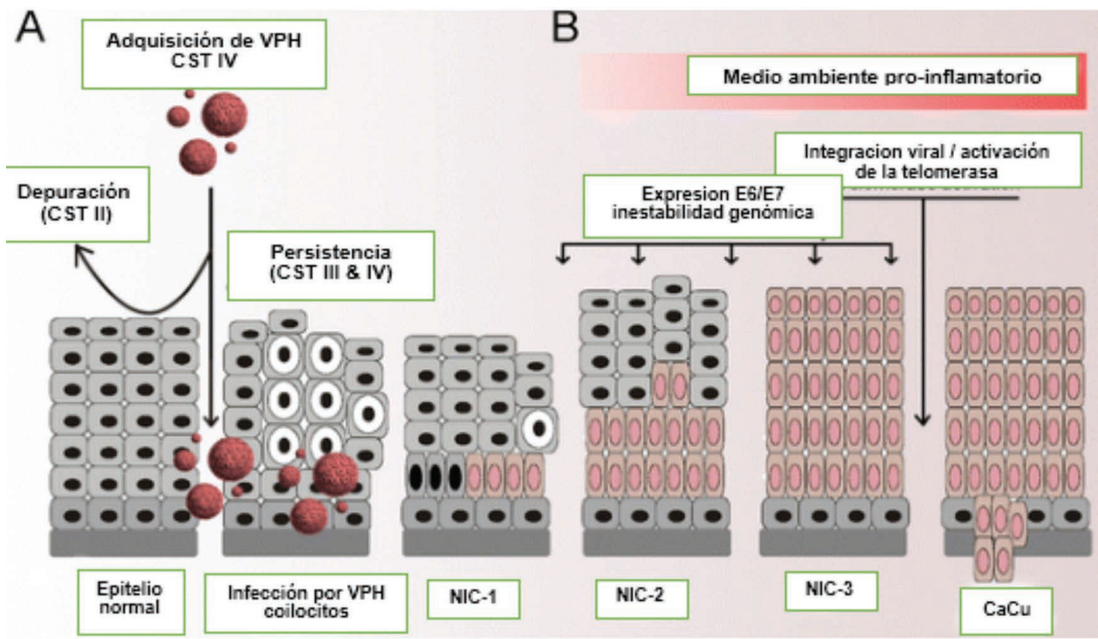

Fig. 3. Interacciones del VPH, microbiota vaginal y huésped. En el cuerpo humano la microbiota vaginal (MV) influye en la susceptibilidad al cáncer, a través de su capacidad metabólica e influencia sobre función inmunitaria, por alteración en la microbiota comensal (disbiosis). Las comunidades bacterianas comúnmente transitan de un CST dominado por Lactobacillus a otro, pero raramente a CST IV; son reflejo de la importancia de lactobacillus spp., en la MV y una mejor estabilidad confiere mayor resistencia y protección contra la infección ascendente (A), los componentes del microbiota como la CST I; con abundancia relativa de L. crispatus, está en contra de la adquisición de VPH y los estados de transición como CST III y CST IV-VB conducen a estados pro-inflamatorios causan daño a los tejidos (B) y promueven la expresión de oncoproteinas E6/E7, inestabilidad genómica e integración viral que finalmente promueven el desarrollo de HSIL y CaCu (C).

Vargas Hernández, Víctor Manuel; Acosta Altamirano, Gustavo y González Farías, Ana María. ¿EL pH anormal es un marcador o factor de riesgo para el cáncer de cuello de útero? 2019, 12(2): 28-39

La relación entre la composición de VMB y mediadores inmunes, las asociaciones entre mediadores inmunes y *Lactobacillus*, están relacionados con la salud vaginal, la *Sneathia* es potencialmente patógena. Varios mediadores inmunitarios, como TNFα, TNFβ, MIP-1α, GM-CSF e IL-10 se asociaron con CaCu, pero no con la dominancia de *Lactobacillus*, lo que sugiere que sus niveles elevados son impulsados por el CaCu, las asociaciones de otras citoquinas (IL-36γ, MIP-1β, RANTES, IP-10, IL-2, IL-4, Flt-3L, sCD40L) con CaCu que depende de la composición de VMB, la IL-36γ estaba altamente asociada con CaCu, independientemente de la composición de la MV. La IL-36γ, que pertenece a la familia de la IL-1, es una citoquina proinflamatoria expresada en varios sitios de la mucosa, incluido el tracto reproductivo femenino y es un marcador en el tejido dañado.[40-42] IL-36γ es un impulsor de la activación inmune y epitelial después de un ataque microbiano y podría desempeñar un papel crucial en la defensa del huésped contra patógenos invasores,[40] el papel de la IL-36γ y CaCu es poco conocido; la IL-36γ ejercía efectos antitumorales *in vivo* y transformó el microambiente tumoral a favor de la erradicación tumoral; la expresión tumoral de IL-36γ en melanoma y el cáncer de pulmón disminuía la progresión del tumor; el aumento de la secreción de IL-36γ en el microambiente cervicovaginal es un mecanismo de defensa del huésped para limitar la progresión del CaCu, en la psoriasis se ha demostrado que la IL-36γ promueve la respuesta inflamatoria a través de la vía Wnt/β-catenina, que está alterada en muchos cánceres.[43]

La IL-36γ está contribuyendo a la carcinogénesis de CaCu al promover daño inflamatorio; el impacto de la IL-36γ en CaCu. Los datos del pH vaginal se asociaron con la gravedad de la enfermedad, ya que el porcentaje de pacientes con pH anormal (definido como> 4,5) aumentó gradualmente en mujeres VPH negativas, la tasa fue más baja de pH anormal (50%), mientras que con CaCu la tasa fue más alta de pH anormal (100%). Algunos miembros de la MV son posibles modificadores del perfil de citocinas del microambiente cervical durante el desarrollo de SIL y CaCu. La evidencia se está acumulando y apunta hacia un papel principal de la MV en la modulación del sistema inmunológico del tracto genital femenino; el papel de Fusobacterium spp., en la carcinogénesis CaCu contribuye cambiando la inmunidad Th1 a Th2 o por un efecto directo sobre la vía de señalización de E-cadherina/β-catenina en las células del cuello uterino transformadas por HPV;[4,5,8,12,16,17,19] las firmas inmunitarias y microbianas del microambiente local asociado con la carcinogénesis requieren mayores estudios.

CONCLUSIÓN

El pH vaginal anormal está asociado con aumento en la gravedad de la NIC y se asocia con disminución de *Lactobacillus* que incrementa la gravedad de la NIC; la *Sneathia*spp., y otras especies bacterianas asociadas a VB y nuevas bacterias que se asociarán con la infección por VPH y/o con lesiones precancerosas o CaCu; pero, no con la inflamación genital, la IL-36γ es el único mediador inmune asociado con CaCu, independientemente de la composición de MV.

REFERENCIAS

1. Global Burden of Disease Cancer, C *et al*. Global, Regional, and National Cancer Incidence, Mortality, Years of Life Lost, Years Lived With Disability, and Disability-Adjusted Life-years for 32 Cancer Groups, 1990 to 2015: A Systematic Analysis for the Global Burden of Disease Study. *JAMA Oncol*. 2017; 3:524-548. doi: 10.1001/jamaoncol.2016.5688.
2. Víctor Manuel Vargas-Hernández, Sergio Bruno Muñoz-Cortés, Selene SamSoto, Germán Barrientos-Vargas. Factores de riesgo para cáncer cervicouterino. *Rev Enf Trac Gen Inf*. ene-dic 2018; *11*(1-4):41-49.
3. Siegel RL, Fedewa SA, Miller KD, *et al.* Cancer statistics for Hispanics/Latinos, 2015. *CA Cancer J Clin*. 2015; *65*(6):457-480. doi:10.3322/caac.21314.
4. Selvaraj Arokiyaraj, Sang Soo Seo, Minji Kwon, Jae Kwan Lee, Mi Kyung Kim. Association of cervical microbial community with persistence, clearance and negativity of Human Papillomavirus in Korean women: a longitudinal study *Sci Rep*. 2018; *8*: 15479. doi: 10.1038/s41598-018-33750-y .

5. Mitra A, MacIntyre DA, Marchesi JR, Lee YS, Bennett PR, Kyrgiou M. The vaginal microbiota, human papillomavirus infection and cervical intraepithelial neoplasia: what do we know and where are we going next? *Microbiome*. 2016; *4*(1):58. doi:10.1186/s40168-016-0203-0.
6. Song D, Li H, Li H, Dai J. Effect of human papillomavirus infection on the immune system and its role in the course of cervical cancer. *Onc Let*. 2015; *10*:600-606. doi: 10.3892/ol.2015.3295.
7. Viens LJ, Henley SJ, Watson M, et al. Human Papillomavirus–Associated Cancers — United States, 2008–2012. *MMWR Morb Mortal Wkly Rep,* 2016; *65*:661-666. DOI: http://dx.doi.org/10.15585/mmwr.mm6526a1external icon.
8. Audirac-Chalifour A, Torres-Poveda K, Bahena-Román M, *et al.* Cervical Microbiome and Cytokine Profile at Various Stages of Cervical Cancer: A Pilot Study. *PLoS One*. 2016; *11*(4):e0153274. doi:10.1371/journal.pone.0153274.
9. Di Paola, M., Sani, C., Clemente, A.M. *et al.* Characterization of cervico-vaginal microbiota in women developing persistent high-risk Human Papillomavirus infection. *Sci Rep* 2017; *7*:10200. https://doi.org/10.1038/s41598-017-09842-6.
10. Nunn KL, Forney LJ. Unraveling the Dynamics of the Human Vaginal Microbiome. *The Yale journal of biology and medicine*. 2016; *89*:331-337.
11. Martin DH, Marrazzo JM. The Vaginal Microbiome: Current Understanding and Future Directions. *The Journal of infectious diseases*. 2016; *214*(Suppl 1):S36–41. doi: 10.1093/infdis/jiw184.
12. Vargas Hernández Víctor Manuel. Vaginal Microbiota and Bacterial Vaginosis *Ouline J Gyne Obste Maternity Care* 2018(1)*1*;180001.
13. Beamer MA, et al. Bacterial species colonizing the vagina of healthy women are not associated with race. *Anaerobe*. 2017; *45*:40–43. doi: 10.1016/j.anaerobe.2017.02.020.
14. MacIntyre, D., Chandiramani, M., Lee, Y. *et al.* The vaginal microbiome during pregnancy and the postpartum period in a European population. *Sci Rep* 5, 8988 (2015). https://doi.org/10.1038/srep08988.
15. X Zhang L Zhang C Tian L Yang Z Wang. Genetic variants and risk of cervical cancer: epidemiological evidence, meta□analysis and research review. *BJOG* 2014(121) *6*:664-673.
16. Astride Audirac-Chalifour, Kirvis Torres-Poveda, Margarita Bahena-Román, Juan Téllez-Sosa, Jesús Martínez-Barnetche, Bernardo Cortina-Ceballos, Guillermina López-Estrada, Karina Delgado-Romero, Ana I. Burguete-García, David Cantú, Alejandro García-Carrancá, Vicente Madrid-Marina. Cervical Microbiome and Cytokine Profile at Various Stages of Cervical Cancer: A Pilot Study. *PLoS One*. 2016; *11*(4): e0153274. doi: 10.1371/journal.pone.0153274
17. Vargas-Hernández VM. La asociación de la microbiota, virus del papiloma humano y cáncer cervicouterino. *Rev Hosp Jua Mex,* 2018; *85*(1).
18. Víctor Manuel Vargas Hernández. Vaginal Microbiota and its Oncological Risk. *Gynecologist*. 2019; *1*(1): 1005.
19. Łaniewski P, Barnes D, Goulder A, *et al.* Linking cervicovaginal immune signatures, HPV and microbiota composition in cervical carcinogenesis in non-Hispanic and Hispanic women. *Sci Rep*. 2018; *8*(1):7593. Published 2018 May 15. doi:10.1038/s41598-018-25879-7.
20. Łaniewski, P., Cui, H., Roe, D.J. *et al*. Features of the cervicovaginal microenvironment drive cancer biomarker signatures in patients across cervical carcinogenesis. *Sci Rep* 9, 7333 (2019). https://doi.org/10.1038/s41598-019-43849-5.
21. Gosmann C, Anahtar MN, Handley SA, et al. Lactobacillus-Deficient Cervicovaginal Bacterial Communities Are Associated with Increased HIV Acquisition in Young South African Women. *Immunity*. 2017; *46*(1):29-37. doi:10.1016/j.immuni.2016.12.013.
22. Melis N. Anahtar, Elizabeth H. Byrne, Kathleen E. Doherty, Brittany A. Bowman, Hidemi S. Yamamoto, Magali Soumillon, Nikita Padavattan, Nasreen Ismail, Amber Moodley, Mary E. Sabatini, Musie S. Ghebremichael, Chad Nusbaum, Curtis Huttenhower, Herbert W. Virgin, Thumbi Ndung'u, Krista L. Dong, Bruce D. Walker, Raina N. Fichorova, Douglas S. Kwon. Cervicovaginal bacteria are a major modulator of host inflammatory responses in the female genital tract *Immunity*. 2015 May 19; *42*(5): 965–976. doi: 10.1016/j.immuni.2015.04.019.
23. Kyongo JK, Crucitti T, Menten J, *et al*. Cross-Sectional Analysis of Selected Genital Tract Immunological Markers and Molecular Vaginal Microbiota in Sub-Saharan African Women, with Relevance to HIV Risk and Prevention. *Clin Vaccine Immunol*. 2015;*22*(5):526-538. doi:10.
24. Jespers, V., Kyongo, J., Joseph, S. et al. A longitudinal analysis of the vaginal microbiota and vaginal immune mediators in women from sub-Saharan Africa. *Sci Rep* 7, 11974 (2017). https://doi.org/10.1038/s41598-017-12198-6.

Vargas Hernández, Víctor Manuel; Acosta Altamirano, Gustavo y González Farías, Ana María. ¿EL pH anormal es un marcador o factor de riesgo para el cáncer de cuello de útero? 2019, 12(2): 28-39

25. Shannon B, et al. Distinct effects of the cervicovaginal microbiota and herpes simplex type 2 infection on female genital tract immunology. *J Infect Dis*. 2017; *215*:1366-1375. doi: 10.1093/infdis/jix088.
26. Lindi Masson, Kelly B Arnold, Francesca Little, Koleka Mlisana, David A Lewis, Nonhlanhla Mkhize, Hoyam Gamieldien, Sinaye Ngcapu, Leigh Johnson, Douglas A Lauffenburger, Quarraisha Abdool Karim,-Salim S Abdool Karim, Jo-Ann S Passmore. Inflammatory cytokine biomarkers to identify women with asymptomatic sexually transmitted infections and bacterial vaginosis who are at high risk of HIV infection. *Sex Transm Infect*. 2016; *92*:186-193. doi: 10.1136/sextrans-2015-052072.
27. Tuominen, H., Rautava, S., Syrjanen, S., Collado, M. C. & Rautava, J. HPV infection and bacterial microbiota in the placenta, uterine cervix and oral mucosa. *Sci Rep* 2018; *8*, 9787, https://doi.org/10.1038/s41598-018-27980-3.
28. Kriek JM, Jaumdally SZ, Masson L, *et al.* Female genital tract inflammation, HIV co-infection and persistent mucosal Human Papillomavirus (HPV) infections. *Virology*. 2016; *493*:247-254. doi:10.1016/j.virol.2016.03.022.
29. Shannon B, Yi TJ, Perusini S, et al. Association of HPV infection and clearance with cervicovaginal immunology and the vaginal microbiota. *Mucosal Immunol*. 2017; *10*(5):1310-1319. doi:10.1038/mi.2016.129.
30. Weiss, S., Xu, Z.Z., Peddada, S. *et al*. Normalization and microbial differential abundance strategies depend upon data characteristics. *Microbiome* 5, 27 (2017). https://doi.org/10.1186/s40168-017-0237-y.
31. Van Ostade X, Dom M, Tjalma W, Van Raemdonck, G. Candidate biomarkers in the cervical vaginal fluid for the (self-) diagnosis of cervical precancer. *Arch Gynecol Obstet* 2018; *297*:295-311 https://doi.org/10.1007/s00404-017-4587-2.
32. Arnold KB, Burgener A, Birse K, *et al*. Increased levels of inflammatory cytokines in the female reproductive tract are associated with altered expression of proteases, mucosal barrier proteins, and an influx of HIV-susceptible target cells. *Mucosal Immunol*. 2016; *9*(1):194-205. doi:10.1038/mi.2015.51.
33. Sally N. Adebamowo, Bing Ma, Davide Zella, Ayotunde Famooto, Jacques Ravel, Clement Adebamowo, and ACCME Research Group. Mycoplasma hominis and Mycoplasma genitalium in the Vaginal Microbiota and Persistent High-Risk Human Papillomavirus Infection Front *Public Health*. 2017; *5*: 140. doi: 10.3389/fpubh.2017.00140.
34. Mitra, A., MacIntyre, D., Lee, Y. *et al*. Cervical intraepithelial neoplasia disease progression is associated with increased vaginal microbiome diversity. *Sci Rep* 5, 16865 (2015). https://doi.org/10.1038/srep16865.
35. Chase D, Goulder A, Zenhausern F, Monk B, Herbst-Kralovetz M. The vaginal and gastrointestinal microbiomes in gynecologic cancers: a review of applications in etiology, symptoms and treatment. *Gynecol Oncol*. 2015; *138*:190–200. doi: 10.1016/j.ygyno.2015.04.036.
36. Walther-António MR, Chen J, Multinu F, et al. Potential contribution of the uterine microbiome in the development of endometrial cancer. *Genome Med*. 2016; *8*(1):122. Published 2016 Nov 25. doi:10.1186/s13073-016-0368-y.
37. Onderdonk AB, Delaney ML, Fichorova RN. The Human Microbiome during Bacterial Vaginosis. *Clin Microbiol Rev*. 2016; *29*:223–238. doi: 10.1128/CMR.00075-15.
38. Donders GGG, Bellen G, Grinceviciene S, Ruban K, Vieira-Baptista P. Aerobic vaginitis: no longer a stranger. *Res Microbiol*. 2017; *168*:845–858. doi: 10.1016/j.resmic.2017.04.004.
39. Piyathilake CJ, Ollberding NJ, Kumar R, Macaluso M, Alvarez RD, Morrow CD. Cervical Microbiota Associated with Higher Grade Cervical Intraepithelial Neoplasia in Women Infected with High-Risk Human Papillomaviruses. *Cancer Prev Res* (Phila). 2016; *9*(5):357-366. doi:10.1158/1940-6207.CAPR-15-0350.
40. Winkle SM, Throop AL, Herbst-Kralovetz MM. IL-36gamma Augments Host Defense and Immune Responses in Human Female Reproductive Tract Epithelial Cells. *Front Microbiol*. 2016; *7*:955. doi: 10.3389/fmicb.2016.00955.
41. Aadra P. Bhatt, Matthew R. Redinbo, Scott J. BultmanThe Role of the Microbiome in Cancer Development and Therapy. *CA Cancer J Clin* 2017; *67*:326-344.
42. Víctor Manuel Vargas Hernández. Vaginal Microbiota and its Oncological Risk. *Archives of Reproductive Medicine and Sexual Health*. 2019; *2*(1): 37-42.
43. Wang W, Yu X, Wu C, Jin H. IL-36gamma inhibits differentiation and induces inflammation of keratinocyte via Wnt signaling pathway in psoriasis. *Int J Med Sci*. 2017; *14*:1002–1007. doi: 10.7150/ijms.20809.

COLEGIO MEXICANO DE GINECÓLOGOS ONCÓLOGOS

HQ Colegio de Oncólogos Ginecólogos A.C.

Inscripción al Colegio: $ 2,000.00

Anualidad: $ 1,500.00

DATOS BANCARIOS HQ COLEGIO DE ONCÓLOGOS GINECÓLOGOS A.C.

BBVA BANCOMER SUC. 1378 **NO DE CTA**: 0115459087

CLABE INTERBANCARIA: 012180001154590878

Dirección: Insurgentes Sur 605-1403 Col. Nápoles

Alc. Benito Juárez CDMX C.P 03810

Tel: 5555746647

Requisitos: 55 55 32 41 04 61 55 47 37 76 86

OMEGIC

COLEGIO MEXICANO DE GINECÓLOGOS DEDICADOS A LA COLPOSCOPIA, A.C.

Colegio Mexicano de Ginecólogos dedicados a la Colposcopia, A.C.

Inscripción al Colegio: $2,250.00

Anualidad: $2,250.00

DATOS BANCARIOS DEL COLEGIO MEXICANO DE GINECÓLOGOS DEDICADOS A LA COLPOSCOPIA, A.C.

BBVA BANCOMER NO CUENTA: 0193197468

CLABE 0121 8000 1931 974688

Dirección: Aguascalientes no 177-402 col Hipódromo Condesa

Alc. Cuauhtemoc CDMX C.P. 06170

Tel: 55 5564-1111 55 5584-3131

www. comegic.org.mx

comegic.ac@gmail.com

contacto@comegic.org.mx

ENFERMEDADES DEL TRACTO GENITAL INFERIOR
Anatomía, fisiología y clínica del tracto genital inferior
Colposcopia clínica
Tamizaje y manejo de lesiones del tracto genital inferior
Virus del papiloma humano
Victor Manuel Vargas Hernández
Christine Bergeron
Montserrat Cararach Tur
Santiago Dexeus i Trias de Bes
José Antonio Ruiz Moreno
EDITORIAL ALFIL
Cáncer en la mujer
Víctor M. Vargas Hernández
1
2
3
Neoplasias del tracto genital inferior
Víctor Manuel Vargas Hernández
Diagnóstico y manejo de las patologías del tracto genital inferior
Cáncer ginecológico
Víctor Manuel Vargas Hernández
Editorial Alfil, S. A. de C. V.

IG
IMAGEN GLOBAL
COMUNICACIÓN PARA LÍDERES Y ORGANIZACIONES
GESTIÓN DE REDES SOCIALES
REALIZAMOS
• Revistas especializadas
• Revistas institucionales
• Libros
• Boletines
• Catálogos
• Manuales
• Gacetas
5538.4009 | 5440.6955
imagenglobal.org/
Para mayor información
FAMILIA MÉ
MOTU CORDIS
DOMUS MEDICORUM
ATLAS DE ECOGRAFÍA MAMARIA

Pap Plus®

PCR, VPH-AR/ Matriz de Biomarcadores P16 y Ki-67 en base líquida