Revista Mexicana de Ultrasonido en Medicina

Órgano Oficial de Difusión de la AMUSEM

www.amusem.org.mx

@Imagen_Global
www. imagenglobal.org
https://www.facebook.com/ImagenGlobalComunicacionYRelacionesPublicas

Año III, No.17, julio-septiembre 2013

Signos ecográficos del embarazo ectópico

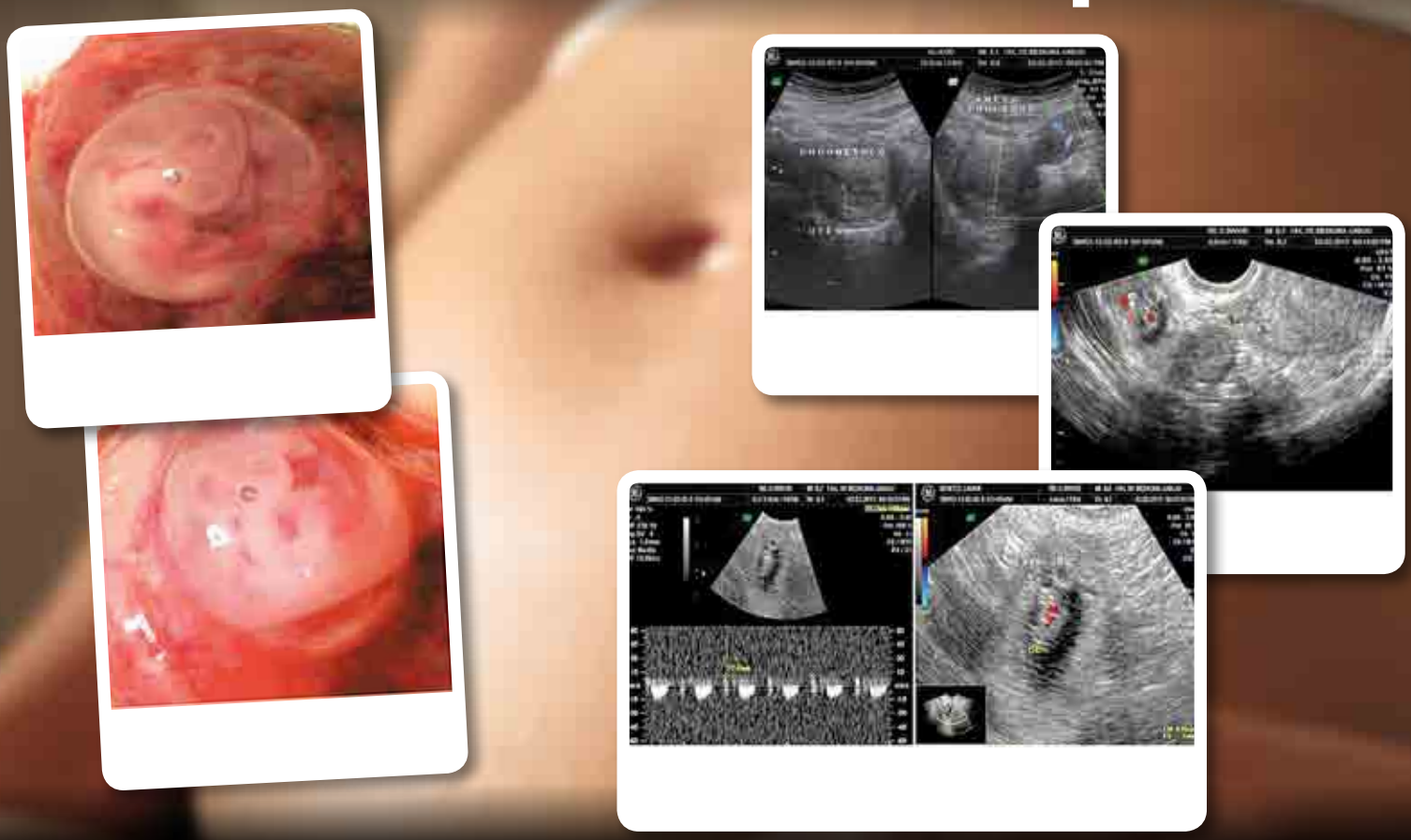

- Valoración ecográfica de la pleura y el espacio pleural
- Ultrasonido en cáncer de mama

9 Simposio de Ultrasonido Doppler en Obstetricia

A step closer
siempre a la vanguardia

DC-3
- Diseño ergonómico
- Opción 3D/4D
- iScape: imagen panorámica de hasta 1.2 mts de largo

DC-T6
- 3D/4D
- SmartOB
- Baterías recargables

DC-7
- Smart OB: mediciones automáticas para valores obstétricos
- Niche: despliegue de estructuras internas en 3D
- iPage: cortes tomográficos hasta de 25 muestras en pantalla

La mejor opción, calidad y servicio a su medida!!

M7
- De especialidad múltiple: desde essudios abdominales a vassulares y hasta cardiológicos
- En cualquier lugar y momento que se requiera: con 2 baterías de litio y carro de transporte
- Opción DICOM3.0

DP-50
- Diseño ergonómico: elegante, compacto y de movilidad mejorada con baterías y pantalla LCD de altadefinición de 15"
- Flujo de trabajo inteligente: revisión de imágenes en pantalla
- iStation: software para gestión de pacientes

M5
- Resconstrucciones en 3D manos libres con transductor convexo, baterías de litio
- iClear: función para reducción de granulosidad

DC-8

19"LCD

iNeedle:
Realce de brillo en pantalla para aguja en procedimientos de biopsia

3D/4D: función de giro (izq/der) y sincronización

iWorks: para estandarizar y simplificar el flujo de trabajo

Elastografia: función para medición de elasticidades



Diseño ergonómico

Rawdata: ajuste de parámetros en su post proceso de imágenes

mindray
healthcare within reach

Mindray Mexico inugura su sala de demo con todos sus modelos.... ven y visitanos

@Calle Félix Parra # 175 Col. San José Insurgentes Delegación Benito Juárez 03900 México, D. F. 01020
Tel:+52-55 5661-9450/5662-6620#112 Fax:+52-55 5662-6597
Email: info.mx@mindray.com www.mindray.com

kpi ultrasonido

Ya inauguramos nuestras nuevas oficinas

Corte de listón de nuestras nuevas oficinas en Guadalajara, consolidándonos como la empresa de ultrasonido más fuerte internacionalmente.
Bill Ipsen, fundador de KPI Ultrasound; Dagoberto Ramírez, Director General México; Emilio Puente, Director Comercial México

Así mismo hemos iniciado los cursos y actividades dentro del programa:
KPI Trainning Center
siendo fieles a nuestro compromiso de
"que usted brinde a sus pacientes los mejores diagnósticos con el equipo que adquirió."

KPI Ultrasonidos México S.A. de C.V.
ventas@kpiultrasonido.com
Tel. (33) 3813 0427 / (33) 3630 9820

SALA DE EXHIBICIÓN
Duque de Rivas #207 Col. Arcos Vallarta
C.P. 44130 Guadalajara, Jal.

www.kpimexico.com

www.facebook.com/KPI Ultrasonido MX

Contenido

2 Carta de los directores

Alta Frecuencia

Artículos escritos por el personal científico de AMUSEM

3 Valoración ecográfica de la pleura y el espacio pleural

9 Signos ecográficos del embarazo ectópico

14 Ultrasonido en cáncer de mama

Ecografía

21 Sesión Científica

23 Sesión Bimestral del CMU

24 9° Simposio de Ultrasonido Doppler en Obstetricia

26 Sesión Bimestral

Sonar

28 Noticias del mundo del ultrasonido

Carta de los directores

El área médica quizás es la que más responsabilidad tiene de mantenerse al día, no sólo en conocimiento, sino a la vanguardia en tecnología y en el manejo de la misma. La ultrasonografía, por su parte, descubre todo el tiempo nuevas técnicas y usos del ultrasonido. De esta forma, cuando se cree que esta herramienta ha sido utilizada en todas las variables posibles, surge un campo en donde cobra nuevo sentido y permite el diagnóstico certero de algunas enfermedades.

En este número de nuestra revista, la doctora Rafaela María Estigarribia Mallada presenta un trabajo sobre la importancia del ultrasonido en la valoración ecográfica de la pleura y el espacio pleural. Por su parte, un grupo de médicos del Hospital Juárez de México encabezados por Víctor Manuel Vargas Hernández explican el papel del ultrasonido en el diagnóstico de la patología mamaria, concretamente al evaluar lesiones no palpables ocultas en la mamografía, en lesiones clínicamente sospechosas en mujeres menores de 30 años de edad o en anormalidades en la mamografía y para biopsias dirigidas. Asimismo, el Dr. Hipolito Porras Allende y un servidor exponemos el uso de la ecografía transvaginal de alta resolución en el diagnóstico del embarazo ectópico.

Aunado a lo anterior y preocupados porque nuestros asociados obtengan el mayor provecho de las actividades que programamos en AMUSEM, hemos conseguido que nuestra revista sea un canal para difundir las conclusiones y trabajos expuestos durante las sesiones científicas. De este modo, el lector de estas páginas descubrirá los diferentes temas tratados en estas reuniones de la Asociación y del Colegio de Médicos Ultrasonografistas.

Además de lo anterior, damos a conocer los más recientes avances en el área ultrasonográfica, así como diversas noticias que permitirán a nuestros asociados estar a la vanguardia en nuestra área de trabajo. De esta forma buscamos colaborar a que la ultrasonografía continúe siendo un orgullo para la Medicina nacional. Sin embargo, este esfuerzo no puede ser unilateral. Por ello los invito nuevamente a traspasar las puertas tanto de AMUSEM como de esta publicación y unirnos en esta tarea que además de darnos un aliciente profesional, permite que los mexicanos encuentren diagnósticos certeros y su salud se vea beneficiada con nuestro trabajo.

Nuestra obligación es mantenernos al día, es cierto, pero sin dejar de tener en mente el lado social de la labor que realizamos: ayudar a tener un México mejor diagnosticado y con mejor salud.

Atentamente
Dr. Miguel Amado Meraz Concha
Presidente

REVISTA Mexicana de Ultrasonido en Medicina

Dirección general
Dr. Miguel Amado Meraz Concha

Presidente del Comité científico
Dr. Salvador Gutiérrez Jaimes

Comité científico
Dr. Raúl Castillo Flores
Dr. Rafael Jiménez Rivero
Dra. María Maricela Campos Solórzano
Dr. Rodolfo Bonfil Valle
Dr. David Israel Ojeda Mendoza

Editora, Adriana Salazar
Cuidado Editorial, Miguel Hernández
Reportero, Carlos Zamora
Diseño gráfico, Marco Monter
Fotografía, Ignacio Salazar
Publicidad y ventas: Tels. 54406955 y 55384009

ASOCIACIÓN MEXICANA DE ULTRASONIDO EN MEDICINA

Mesa Directiva 2012–2014
Presidente
Dr. Miguel Amado Meraz Concha
Vicepresidente
Dr. Salvador Gutiérrez Jaimes
Secretario
Dr. Arturo Felipe Gutiérrez Galindo
Tesorera
Dra. María Maricela Campos Solórzano
Vocales científicos
Dra. Norma Lorena Tello Aguilar
Dr. Alfonso Rodríguez Rangel
Vocal de eventos sociales
Dra. María Guadalupe Solís Galdamez
Dr. David Israel Ojeda Mendoza

Foto portada: Cortesía de Jorge Castañeda Lunar: 55 74 51 38

***Revista Mexicana de Ultrasonido en Medicina,* Año III. No 17, julio-septiembre 2013,** es una publicación trimestral de distribución gratuita, editada por **ASH2 Imagen Global S.A. de C.V.,** Icacos 9-13 col. Narvarte, México D.F., C.P. 03020, Teléfonos 55 38 40 09 y 54 40 69 55, para la **Asociación Mexicana de Ultrasonido en Medicina**, Eje Central Lázaro Cárdenas No. 555, colonia Narvarte, México, D.F., 03020; Teléfonos 56 39 44 47 y 56 39 44 50, email: as.imagenglobal@yahoo.com.mx y revista.digital@amusem.org.mx Reserva al uso exclusivo del título No. 04-2009-081010353400-102 otorgado por el Instituto Nacional del Derecho de Autor de la Secretaría de Educación Pública. ISSN, certificado de licitud de título y certificado de contenido en trámite. Impresión a cargo de Litográfica Jer, Oriente 243 No.3 Col. Agrícola Oriental, Del. Iztacalco.
La ***Revista Mexicana de Ultrasonido en Medicina*** acepta anuncios publicitarios con criterio ético pero los editores se deslindan de cualquier responsabilidad respecto a la veracidad y legitimidad de los mensajes contenidos en los anuncios. El contenido de los artículos firmados son responsabilidad exclusiva del autor. Todos los derechos reservados. Prohibida la reproducción total o parcial por cualquier medio sin la autorización por escrito de los editores.
La Revista Mexicana de Ultrasonido en Medicina se encuentra indizada en internet: Índice Mexicano de Revistas Biomédicas (IMBIOMED) www.imbiomed.com. Esta edición se terminó de imprimir en México en septiembre de 2013.

Valoración ecográfica de la pleura y el espacio pleural

Estigarribia, R.*

Generalidades

La pleura es una membrana serosa que reviste los pulmones y está destinada a facilitar el deslizamiento de los mismos sobre las paredes de la caja que los contiene; comprende dos hojas: una visceral (que cubre el pulmón) y otra parietal (que tapiza la pared torácica); entre ambas hojas hay una cavidad (la cavidad pleural) que es virtual y, en condiciones normales, se hallan separadas por una mínima cantidad de líquido, de alrededor de 3-5 cc.[1]

La pleura normalmente se presenta por ultrasonido como 2 finas bandas ecogénicas (pleura parietal y pleura visceral), separadas por una fina banda hipoecoica (correspondiente a 3-5 cc de líquido pleural normal), o como línea hiperecogénica.El grosor normal de la pleura es de 2 mm. La pleura parietal se ubica aproximadamente a 1 cm. por debajo de las costillas.[2-3] El cambio en la impedancia acústica de esta interfase resulta en artefactos de reverberación y aparece como una serie de líneas horizontales paralelas a la interfase (también pueden verse artefactos en cola de cometa).[2-4]

El derrame es una de las patologías pleuropulmonares más frecuentes y constituye la presencia de líquido entre las hojas de la serosa pleural, aumentando la separación entre las mismas.[5] La naturaleza del derrame puede ser: 1) trasudado (por alteración en la presión hidrostática u osmótica) y 2) exudado (generados por aumento de la permeabilidad capilar).

El ultrasonido es un método altamente sensible para el diagnóstico de derrames pleurales.[3, 6-9] La Ecografía puede detectar pequeños derrames no visibles por radiografía ya que para ser visto con este método se necesita alrededor de 50 cc de líquido pleural como mínimo.[3, 6, 10-11]

La ecografía tiene la ventaja adicional de que permite caracterizar el líquido, diferenciando derrames libres de tabicados, lo que orienta hacia la etiología y la sospecha de complicaciones.[7-8, 11]

50% de neumonía de la comunidad, según unos, y de 20 a 40% según otros, se acompaña de derrame pleural que en gran porcentaje se resuelve con la terapia específica, pero 10% puede complicarse y progresar a empiema.

La radiografía en decubito lateral puede visualizar efusiones menores de 1 cm. de espesor no vistas con la radiografía convencional en posición erecta, pero en general estos se resuelven con antibioticoterapia solamente,[12] sin embargo, como dijimos, la ecografía además de esto puede caracterizar el líquido.[13-14]

La ecografía puede cuantificar el derrame pleural. En un estudio comparativo de la precisión en la predicción de volumen del líquido pleural se encontró una media de error de 465 cc de líquido usando radiografía en decúbito lateral y 224 cc usando ultrasonido.[15] El patrón sonográfico de efusiones pleurales es útil para diferenciar trasudado de exudado y aunque la ecografía no siempre puede determinar con precisión la naturaleza del derrame, existen indicadores de la misma. Los trasudados invariablemente son anecoicos, pero una efusión anecoica puede ser trasudado o exudado. Derrames complejos septados, complejos no septados o con patrón ecogénico homogéneo son siempre exudados. Líquidos ecogénicos homogéneos en general son hemorragia o empiema.

* Rafaela María Estigarribia Mallada. Médico Ecografista, Jefe de Departamento de Ecografía. Cátedra de Medicina en Imágenes. Facultad de Ciencias Médicas, Universidad Nacional de Asunción.

La ecografía puede ser útil para determinar si la toracocentesis se puede llevar a cabo con éxito. Los mejores signos ecográficos predictivos para que una toracocentesis se realice con éxito son: cambio del líquido pleural en la inspiración, existencia de septos móviles, líquido de aspecto claro o anecoico, presencia de señal color durante los movimientos respiratorios (signo del líquido en color).[16-19] Este signo se refiere a la presencia de señal color cuando el fluido se mueve por movimientos respiratorios y movimientos cardiacos transmitidos. Está ausente en engrosamientos pleurales.

La ecografía Doppler puede ayudar a distinguir un derrame pleural de un engrosamiento pleural. Entonces, cuando el derrame pleural es libre, hay señal color entre la pleura visceral y parietal o cerca del ángulo costofrénico, que se correlaciona con el movimiento respiratorio. El análisis espectral muestra una señal caótica en vaivén, similar a un flujo turbulento, que se correlaciona con los ciclos respiratorio y cardiaco.[20] El signo del color está reportado con una sensibilidad de 89.2% y una especificidad de 100% en la identificación de pequeños derrames. La apariencia sonográfica de los derrames pleurales depende de la causa, naturaleza y cronicidad de la colección.[14-21]

Cabe destacar que son reconocidos 4 diferentes aspectos por ultrasonido: 1) anecoico, 2) complejo no septado, 3) complejo septado y 4) ecogénico.

Derrames pleurales libres

La presencia de derrame pleural libre es fácilmente detectable con US, con una sensibilidad mayor que en la Radiografía (RX) y Tomografía (TAC). Los derrames libres se presentan como imágenes anecoicas, supradiafragmáticas, perdiéndose el efecto en espejo del hígado. Asimismo pueden contener ecos finos o grumos en su interior.[3, 4, 10] También puede verse como área ecogénica homogénea, que suelen corresponder a pus. Pueden estar causados por procesos inflamatorios, neoplásicos, traumas, poscirugía, etc.[5]

El volumen del derrame puede estimarse con medidas planimétricas, dimensiones en cortes longitudinales y transversales, o midiendo el tamaño en cms.[15] El volumen se puede calcular de acuerdo con la medición de la separación de las pleuras, en máxima inspiración, en la región posterolateral del tórax, en posición sentada. Éste tiene reportado una correlación de 0.59 a 0.89 con el volumen real del derrame. El rango de volumen es significativo.

Tabla de cuantificación de derrames pleurales[15-22]

Grosor del derrame en mm	Media de volumen	Rango de volumen
0	5	0-90
5	80	20-170
10	170	50-300
15	260	90-420
20	380	150-660
30	550	210-1060
40	1000	490-1670

El mejor método de cuantificación es el subjetivo.

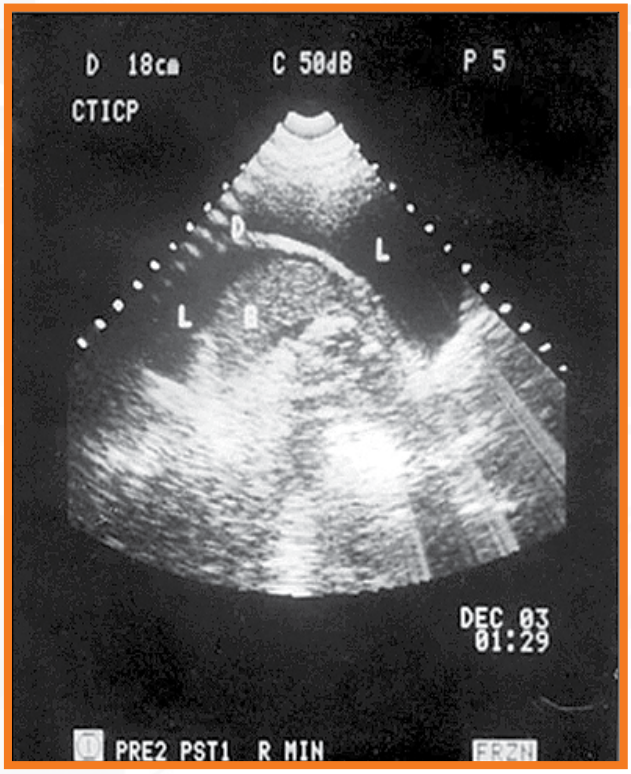

Imagen 1. Derrame pleural libre en hemitórax izquierdo.

Derrames Pleurales Tabicados

La ecografía es el mejor método para demostrar la presencia de tabiques en el espesor del líquido pleural. Es mejor que la TAC, por lo que constituye el método complementario ideal en el estudio de los derrames después de que se los diagnostique con radiografía simple.[23-24] En la Radiografía se puede sospechar la presencia de tabicación en un derrame cuando éste no presenta la configuración habitual. Así, es signo radiológico sospechoso de tabicación una densidad

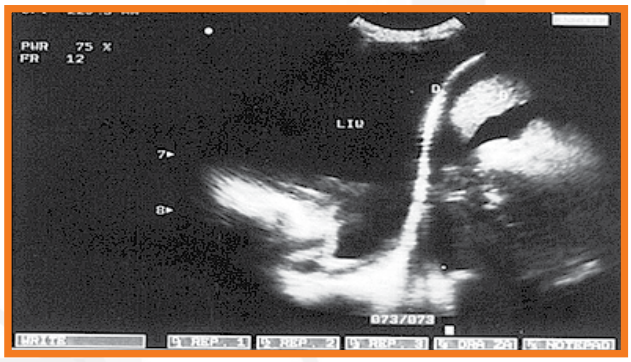

Imagen 2. Importante derrame pleural libre. Líquido homogéneo.

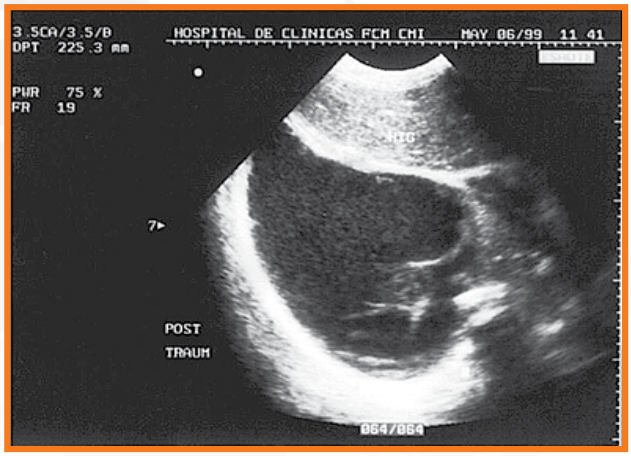

Imagen 3. Derrame pleural hemático (herida por arma blanca). Nótense los ecos en su interior.

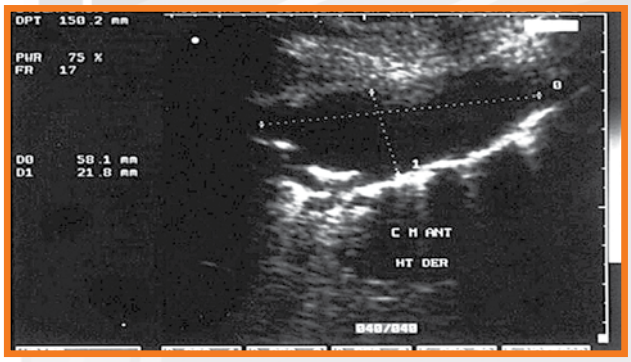

Imagen 4. Derrame tabicado unilocular.

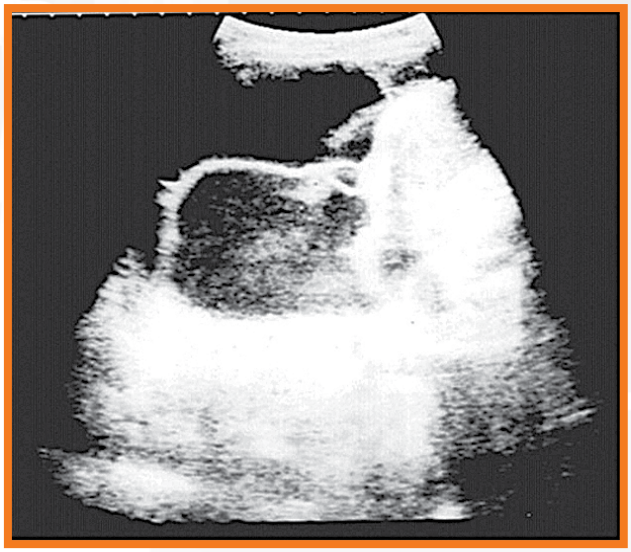

Imagen 5. Derrame tabicado, biloculado, en paciente con neumonía con escasa respuesta al Tto.

pleural que presenta espesores diversos y muy especialmente si alguno de estos muestra un contorno convexo y liso hacia la superficie del pulmón.[5-6, 25] Ecográficamente se presentan como formaciones anecoicas, generalmente ovaladas o redondeadas, uniloculadas o con tabiques múltiples (multiloculadas) adquiriendo en ocasiones aspecto de panal de abejas. Son de bordes bien definidos y generalmente se separan bien del parenquima vecino.[2, 3, 8, 16]

Engrosamiento Pleural

Acompañan a procesos inflamatorios y neoplásicos. Las causas más frecuentes de engrosamiento pleural son la fibrosis, empiema y pleuritis.[9-10] Son muy frecuentes en los derrames tabicados. En ocasiones pueden existir dudas diagnósticas con la imagen radiológica sobre la existencia de pequeños derrames ante la posibilidad de engrosamiento pleural. Por ello, aquí el US es de suma importancia.[20, 26] Al US se presentan como gruesas bandas ecogénicas, a veces irregulares o con lobulaciones, desplazando al pulmón de la pared torácica, dependiendo de la causa.[2-4] La pleuritis se ve como interrupción de la línea pleural y engrosamiento hipoecoico irregular de la pleura visceral.

Tumores pleurales

La neoplasia metastásica es la enfermedad tumoral más frecuente de la pleura. Generalmente el primario es de pulmón, pero también pueden ser tumores a distancia, provenientes de mamas, páncreas y/u ovarios.[5, 27]

Entre los tumores primitivos merecen especial mención los mesoteliomas localizados, que se presentan como masa de base amplia o pediculada. Los mesoteliomas difusos son más frecuentes y más malignos[27] y no son de fácil visualización a menos que se acompañen de derrame pleural.

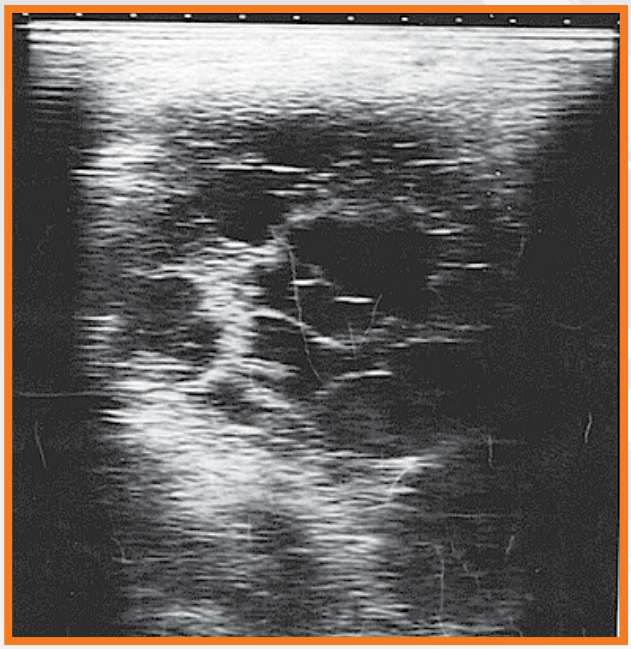

Imagen 6. Derrame tabicado multiloculado.

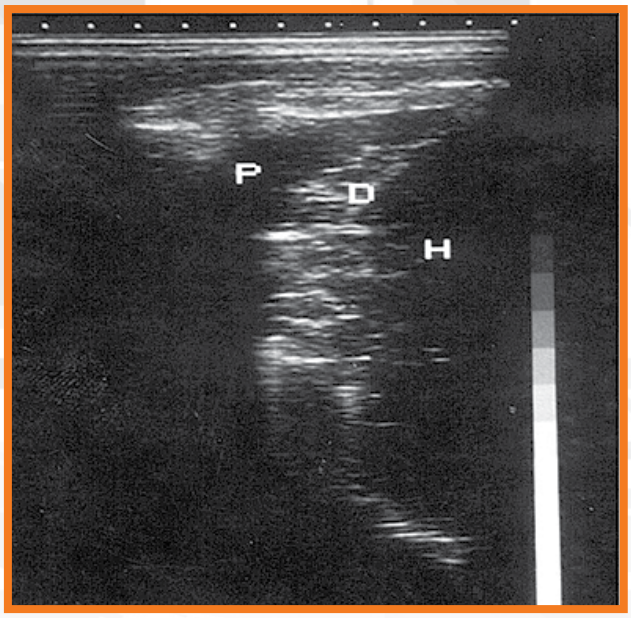

Imagen 8. Pleuritis TBC en paciente masculino de 53 años, con antecedente de TBC de larga data.

Imagen 7. Pleuritis TBC en paciente femenino de 19 años.

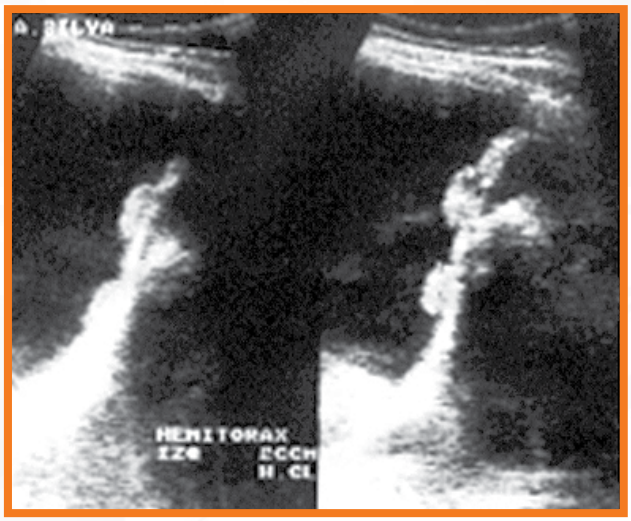

Imagen 9. Paciente femenino de 45 años, MTS de Ca de pulmón. Vistas como imágenes ecogénicas vegetantes en la pleura diafragmática. Las mismas no fueron visualizadas en la TAC.

Ecográficamente se presentan como formaciones vegetantes adheridas a la pleura (mamelonadas y ecogénicas) o engrosamiento focalizado mayor de 1 cm.[2, 4, 10, 28-29] Los nódulos metastásicos pueden detectarse en la pleura parietal, pleura diafragmática y son ecogénicos, de aspecto polipoide. La combinación de líquido pleural y nódulo en paciente con antecedente de tumor primario son sugestivos de metastasis.[29-31]

Conclusión

La ecografía es un excelente método en la valoración de patologías de la pleura y, aunque no reemplaza a la radiografía, es el complemento ideal para disipar dudas. Puede diferenciar derrames libres de tabicados, engrosamientos pleurales de pequeños derrames. Además puede caracterizar el líquido, lo que orienta hacia la etiología y la sospecha de com-

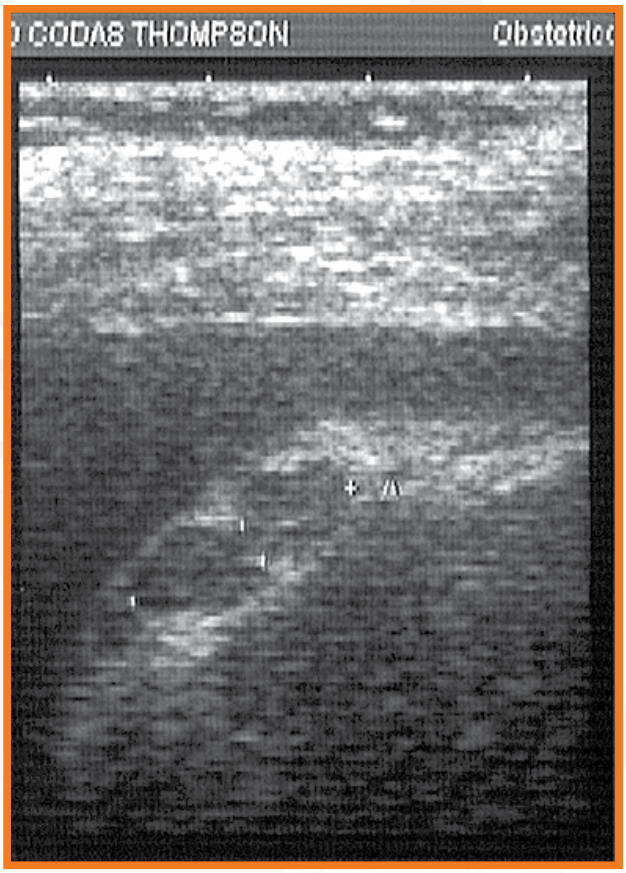

Imagen 10. MTS de cáncer de mama.

plicaciones. Además provee información pronostica y la posibilidad de decidir una toracocentesis o una terapia más agresiva.

Referencias

1. Testut, L. & Latarjet, A., *Anatomía Humana*, Salvat, tomo III.

2. Jouve, P. (1995), *Manual de Ecografía General del Adulto*, Masson.

3. Molina Trinidad, C. (1984), *Ecografía de Tiempo Real en el Tórax.*

4. García Himelstein, L. (2000), *El Ultrasonido Diagnóstico*, vol.1.

5. Farreras Rozman (1982), *Medicina Interna*, 10ª ed., Marín, S. A.

6. Eric, J. & Stern, M.D., *Radiología del Tórax*, Mc Graw Hill Interamericana Editores, S. A. de C. V.

7. Swischuk, L (2005), *Radiología en el niño y en el Recién Nacido*, Marban.

8. Siegel, M. (2004), *Tórax. Ecografía Pediátrica*, Marban.

9. Opacic, M.; Sarac, R.; Mose, J. & Mihelsic Dabo, R. (1989), "Ultrasound in the diagnosis of pulmonary and pleural diseases", *Plucne Bolesti*, 41 (3-4), pp. 228-231.

10. Greenberg, B. *et al.*, "El Tórax Pediátrico", cap. 56 S. en Rumack, C. & Wilson, S. *Diagnóstico por ecografía*, 3ª ed., vol. 2. Elsevier Mosby.

11. Garel, L. & Lallemand, D. (1985), *El Tórax, Ecografía Pediátrica.*

12. Ashbaugh, D. G., "Empyema thoracis. Factors influencing morbidity and mortality", *Chest*, 99, pp. 1162-1165.

13. Mark, L. & Meters, K. Y. (2003), "Is the lateral decubitus Radiograph necessary for the management of a parapneumonic pleural effusion?", *Chest*, 124, pp. 1129-1132.

14. Yang, P. C.; Luh, K. T.; Chang, D. B.; Wu, H. D.; Yu, C. I. & Kuo, S. H. (1992), "Value of sonography in determining the nature of pleural effusion: analysis of 320 cases", *AJR*, 159, pp. 29-33.

15. Eibengerg, K. L.; Dock, W. I.; Ammann, M. E.; Dorffner, R.; Hormann, M. F. & Grabenwager, F. (1994), "Quantification of Pleural effusions: Sonogrphy versus radiography", *Radiology*, 191, pp. 681-684.

16. Medford, A. & Maskell, N. (2005), "Treatment of sonographically stratified multiloculated toracic empyema by Medical Thoracoscopy", *Chest*, November 1, 128 (5), pp. 3303-3309.

17. Poe, R. H. *et al.* (1991), "Utility of pleural fluid análisis in predicting tube thoracostomy / decortication in parapneumonic effusions", *Chest*, 100, pp. 963-967.

18. Harnsberger, H. R.; Lee, T. G. & Mukuno, D. H. (1983), "Rapid, inexpensive Real-time Directed Thoracentesis", *Radiology*, Febrero, Vol.146 (2), pp. 545-546.

19. Storm, H. K. *et al.* (1992), "Treatment of pleural empyema secondary to pneumonia: thoracocentesis regimen versus tubo drainage", *Thorax*, 47, pp. 821-824.

20. Wu, R. G.; Yuan, A.; Liaw, Y. S.; Chang, D. B.; Ju, C. J.; Wu, H. D.; Kuo, S. H.; Lu, K. T. & Yang, P. C. (1994), "Image Comparison of real-time gray scale ultrasound and color Doppler ultrasound for use in diagnosis of minimal pleural effusion", *Am J Respir Crit Care*, 150, pp. 510-514.

21. Aquino, S. I.; Webb, W. R. & Gushiken, B. T. (1994), "Pleural exudates and trasudates: diagnosis with contrast enhanced CT", *Radiology*, 192, pp. 803-808.

22. Barca, D.M. (2002), “Ecografía en la patología pleuropulmonar”, *Ultrasonido*, 2, pp. 115-118.

23. Kearney, S. E.; Davies, C. W. H.; Davies, R. J. O. & Gleeson, F. V. (2000), “Computed Tomography and Ultrasound in parapneumonic effusions and empyema”, *Clin Radiol*, 55, pp. 542-547.

24. Himelman, R. B. & Callen, P. W. (1986), “The prognostic value of loculations in parapneumonic pleural effusions”, *Chest*, 90, pp. 852-856.

25. Pedrosa, C. S. (1987), *Diagnóstico por Imagen–Compendio de Radiología Clínica*.

26. Kim, O. H.; Kim, W. S.; Jung, J. Y. & Suh, J. H. (2000), “US in the Diagnosis of pediatric chest diseases”, *Radiographics*, may 1, 20(3), pp. 653 – 671.

27. Robbins (1975), *Patología estructural y funcional. Interamericana*.

28. Lipford Abbitt, P. (1997), *Ecografía, patrones de Diagnóstico Diferencial*.

29. Shirakawa, T.; Fukuda Miyamoto, Y.; Tanabe H. & Tada S. (1994), “Parietal pleural invasion of ling masses: evaluation with CT performed during deep inspiration and expiration”, *Radiology*, 192, pp. 809-811.

30. Chian, C. F.; Su, W. L.; Soh, L. H.; Yan, H. C.; Perng, W. C. & Wu, C. P. (2004), “Echogenic Swirling Pattern as a Predictor of malignan pleural effusions in patients with malignancies”, *Chest*, July 1, 126 (1), pp. 129-134.

31. Goerg, C. *et al*. (1991), “Pleural effusion: an acoustic Window for sonography of pleural Metastasis”, *J Clin Ultrasound*, 19, pp. 93–97.

Signos ecográficos del embarazo ectópico

Meraz, M.[1] y Porras, H.[2]

Introducción

El Embarazo Ectópico (EE) se define como la implantación del óvulo fecundado fuera de la cavidad uterina. Se da exclusivamente en la especie humana y en los primates de experimentación. Representa una de las causas más importantes de abdomen agudo en ginecología y la principal causa de muerte materna, en el primer trimestre del embarazo (alrededor de 10%). Su incidencia es del 1/200-300 embarazos. Con el desarrollo de las técnicas de reproducción asistida (TRA), en las últimas décadas, se ha registrado una tendencia al aumento en los países desarrollados. En Estados Unidos ha pasado de 4.5 a 19.7 por cada mil entre 1970 a 1992 debido por una parte al desarrollo de las técnicas de detección precoz y por otra al aumento de prevalencia de los factores de riesgo entre la población.

En cuanto a la edad, afecta en 48.2% a mujeres entre los 30-39 años y en 36.8% entre los 20-29 años, representando 34.4% las nulíparas y 23.6% las que han tenido 1-2 hijos.

Localización

A) Embarazo Tubárico 98.3%

a. Ampular 79.6%

b. Ístmico 12.3%

c. Fímbrico 6.2%

d. Intersticial 1.9%

B) Embarazo Extratubárico 1.7%

a. Embarazo ovárico: intrafolicular o intersticial 0.15%

b. Embarazo abdominal: primario o secundario 1.4%

c. Embarazo cervical 0.15%

Etiología

Está determinada por todos aquellos factores que impiden o dificultan la migración normal del huevo hacia la cavidad uterina. Se pueden distinguir entre:

A) Factores tubulares. Pueden deberse a:

a. Enfermedad inflamatoria pélvica (EIP) y dentro de ella la causada por la salpingitis gonocócica y la TBC genital (asintomáticas en 80-90% de casos) y las salpingitis postabortivas. Deterioran la actividad ciliar y la motilidad tubárica y generan adherencias en la mucosa tubárica que conducen a la estenosis.

b. Cirugía tubárica contra la infertilidad y cirugía conservadora de ectópico previo.

c. Cirugía tubárica para la esterilidad permanente, sobre todo si es por electrocoagulación.

d. Endometriosis tubárica, la cual favorece la nidación precoz.

e. Anomalías congénitas: hipoplasias (observada en la exposición intraútero al dietilestilbestrol) o trompas excesivamente largas y tortuosas.

[1] Dr. Miguel Amado Meraz Concha. Profesor de Ecografía y jefe del Departamento de Enseñanza e Investigación de Ultrasonido de la Facultad de Medicina y Cirugía de la UABJO. Presidente AMUSEM. Profesor asociado La Salle-UNAM-AMUSEM.
[2] Dr. Hipolito Porras Allende. Médico Pediatra Ecografista adscrito al Departamento de Ultrasonido de la Facultad de Medicina y Cirugía de la UABJO.

Imagen 1. Embrión post-salpingectomía.

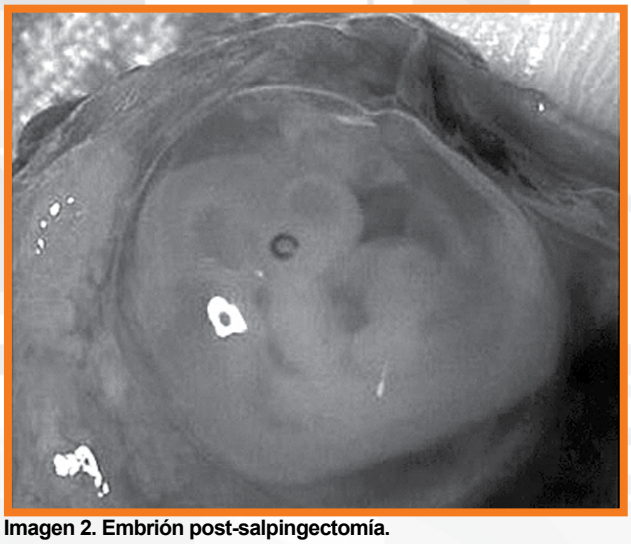

Imagen 2. Embrión post-salpingectomía.

f. Alteraciones funcionales del peristaltismo tubárico o de la actividad ciliar, debidas tanto a la hipocontractibilidad como al espasmo tubárico.

B) Factores ovulares. Son aquellos que conducen a la:

a. Nidación precoz del huevo, bien sea debido a huevos excesivamente pesados que maduran con rapidez y no pueden progresar o al desprendimiento precoz de la capa pelúcida del huevo capacitando la implantación.

b. Transmigración. Se ha sugerido la posibilidad de la hipermigración del huevo y su implantación en la trompa contralateral. En 20% de los casos el cuerpo lúteo se encuentra en el ovario contralateral al de la implantación. Dicha hipermigración puede ser:

Hipermigración externa: cuando la trompa homolateral está ocluida.

Hipermigración interna: cuando el óvulo captado es fecundado, alcanza la cavidad uterina y progresa hacia la trompa contralateral donde se implanta.

C) Técnicas de Reproducción Asistida (TRA). De todos los embarazos clínicos resultantes de las TRA, 5−5.7% fueron ectópicos y 1% fueron embarazos heterotópicos (coexistencia simultánea de un embarazo ectópico y otro eutópico), debido a la hiperestimulación ovárica y a las implantaciones múltiples resultantes de la transferencia de varios embriones. Estas tasas incluyen todas las formas de TRA: fecundación in vitro (FIV), transferencia intrafalopiana

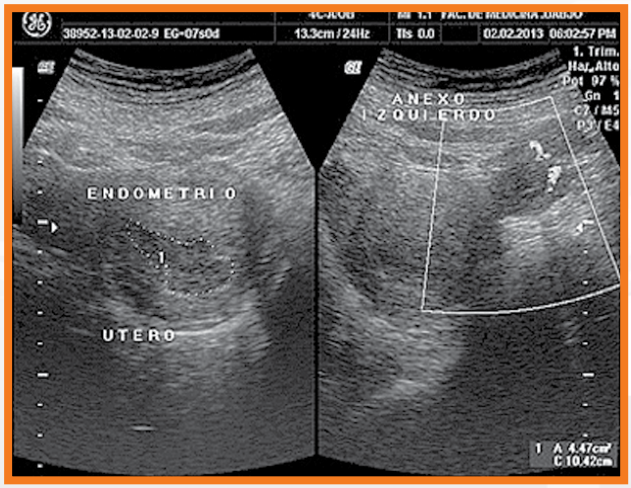

Imagen 3. Ecografía vía suprapúvica endometrio vacío y masa anexial izquierda.

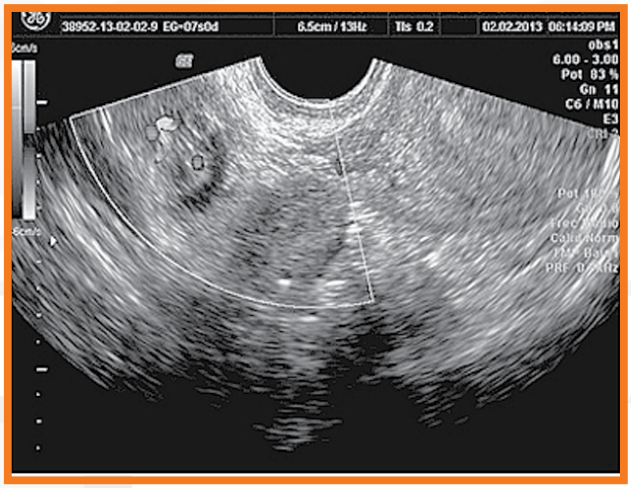

Imagen 4. Vía endovaginal masa anexial derecha endometrio vacío.

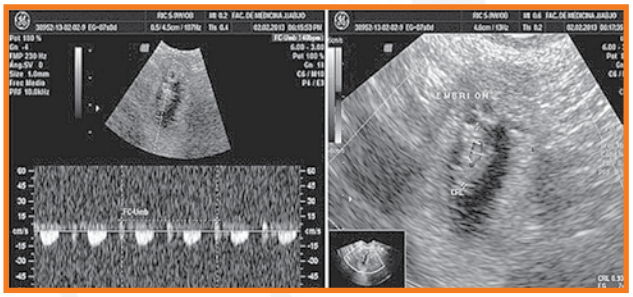

Imagen 5. Frecuencia cardiaca del embrión Doppler color en el área cardiaca.

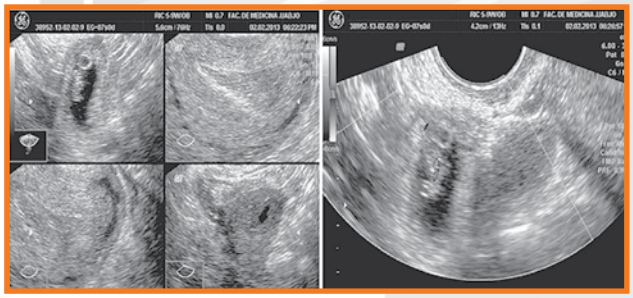

Imagen 6. Características ecográficas del embarazo ectópico y vesícula vitelina visible.

de gametos (GIFT) y transferencia intrafalopiana de cigotos (ZIFT).

Algunos autores afirman que la implantación ectópica está estrechamente ligada a la insuficiencia del cuerpo lúteo y que esta insuficiencia es un factor patogénico común a muchas anomalías de la reproducción, entre ellas algunas cromosomopatías y abortos.

La ovulación retrasada como causa de una hipermadurez preovulatoria se considera común denominador en la etiología de estas entidades. Según estas observaciones, se establecen dos modalidades etiopatológicas del embarazo ectópico: 1) Ectópico enfermedad y 2) Ectópico accidente.

Factores de riesgo

Las alteraciones patológicas tubáricas demostradas, como el antecedente de cirugía, infección pelviana o la endometriosis, constituyen los factores de riesgo más sólidos del embarazo ectópico. Recogemos a continuación los antecedentes más importantes de los factores de riesgo: cirugía tubárica previa, esterilización tubárica, embarazo ectópico previo, exposición intrauterina a dietilestilbestrol (DES), uso de dispositivos intrauterinos (DIU), cirugía pelviana previa, infertilidad previa, infección pelviana previa, promiscuidad sexual, tabaquismo y duchas vaginales frecuentes, edad del primer coito de 18 años.

Patología del embarazo tubárico

El embarazo tubárico es el más representativo de la implantación ectópica, dependiendo su curso clínico, en gran parte, de la localización topográfica de la misma. En algunas ocasiones la interrupción del embarazo es tan precoz que se resuelve por reabsorción espontánea, sin llegar a dar manifestaciones ni de amenorrea. Sin embargo, lo habitual es que progrese hasta el segundo o tercer mes del embarazo.

Una vez implantado el huevo en la trompa, las vellosidades invaden rápidamente el endosalpinx, alcanzando la pared tubárica y el peritoneo. Esta penetración va acompañada de una proliferación vascular y de un hematoma peritubárico o hematosalpinx que a menudo afecta la trompa contralateral y que se propaga hacia el extremo distal de la trompa, entre la pared y la serosa.

Diagnóstico

El diagnóstico de sospecha de EE se establece, hasta demostrar lo contrario, en toda mujer sexualmente activa, en edad fértil, que consulta por metrorragia irregular y dolor en la parte baja del abdomen, sobre todo si tiene antecedentes de riesgo. Sin embargo, el desarrollo de nuevas técnicas sensibles de determinación de β-HCG y la ecografía transvaginal de alta resolución han revolucionado el proceso diagnóstico y han permitido el diagnóstico temprano y preciso del embarazo ectópico, antes de dar sintomatología clínica.

Ecografía: si el test de embarazo o la determinación de β-HCG resultan positivas, se practica una ecografía para descartar la existencia de gestación intrauterina. Con la ecografía abdominal suele observarse el saco gestacional intraútero, a partir de la 5ª semana de la última regla normal, y a partir de la 6ª semana es posible observar el polo embrionario y actividad cardiaca. Cuando los niveles de β-HCG son >6500 mU/ml y no se observa un saco gestacional intraútero, el diagnóstico del ectópico es muy probable. Sin embargo, en 20% de ectópicos se observan imágenes falsas positivas, dentro del útero. También se puede observar, la existencia de líquido en el fondo de saco de Douglas, cuya presencia puede ser secundaria, entre otros, al ectópico roto.

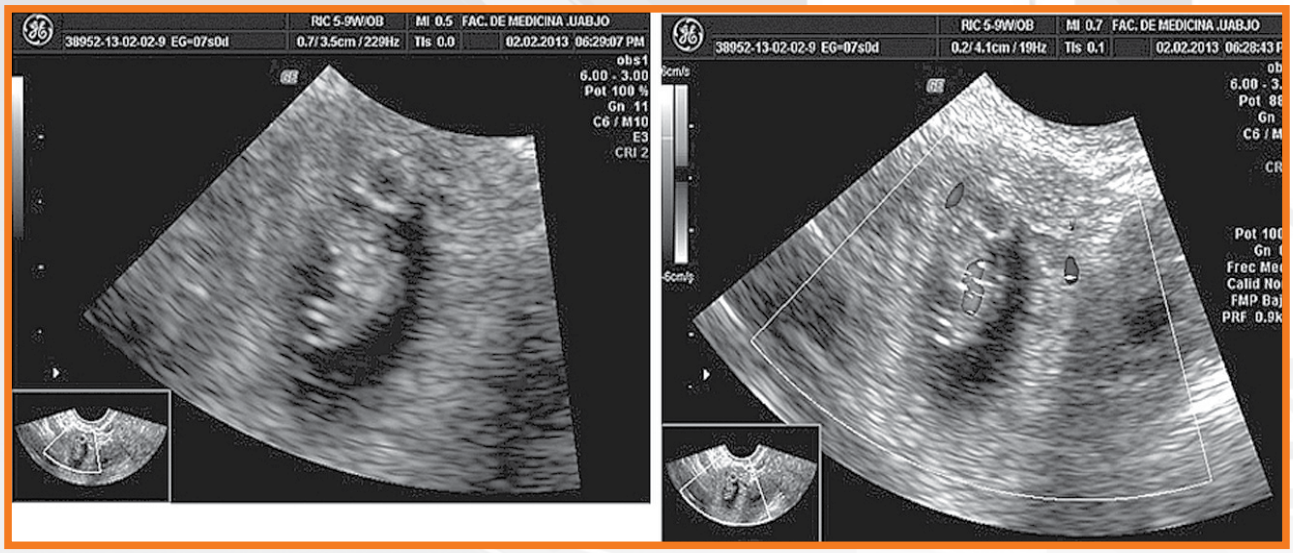

Imagen 7. Vesícula vitelina y actividad cardiaca en el embrión.

En este sentido, la ecografía transvaginal de alta resolución ha supuesto un gran avance en el diagnóstico del ectópico, alcanzando un porcentaje de aciertos de 80%, pudiendo detectar tumores anexiales hasta de 10mm. En 5% de los casos es posible apreciar en la masa anexial un saco gestacional y embrión con latido cardiaco. Como el caso clínico que se expone a continuación.

Se puede afirmar que existe sospecha de Ectópico si en una mujer que tiene niveles de β-HCG >3000 mU/ml la ultrasonografía transvaginal no detecta un saco gestacional intraútero.

Signos ecográficos del embarazo ectópico

Signo del anillo tubario a nivel del anexo derecho, presenta morfología redondeada, pared gruesa, contenido anecoico e imagen ecogénica compatible con embrión en su interior, al Doppler presenta vascularización periférica. Líquido libre en fondo de saco de Douglas. Masa anexial. Cavidad endometrial libre (puede verse escaso fluido dentro del endometrio y posible reacción decidual escasa).

A continuación exponemos un caso clínico para ejemplificar dichos signos ecográficos.

Caso clínico

Se trata de paciente femenina de 23 años de edad, antecedentes personales no patológicos, originaria y vecina de Xoxocotlán, Oaxaca, ocupación ama de casa, religión católica, escolaridad secundaria terminada.

Antecedentes personales patológicos: niega antecedentes alérgicos, quirúrgicos, diabéticos e hipertensivos; refiere tabaquismo y alcoholismo ocasional.

Padecimiento actual: lo inicia con amenorrea de aproximadamente 7 semanas, FUM 16 diciembre 2012, se realiza determinación de gonadotrofinas coriónicas en los últimos días del mes de enero del 2013, las cuales son positivas. En los últimos días del mes de enero del 2013 inicia sangrado por vía vaginal en moderada cantidad por lo que acude a consulta, es valorada por ginecóloga particular quien realiza ultrasonido abdominal e indica legrado uterino instrumental, decide buscar otra opinión y es revisada en el departamento de ultrasonido de la Facultad de Medicina y Cirugía de la UABJO donde se realiza ultrasonido por vía abdominal y endovaginal, encontrando los siguientes hallazgos ecográficos:

Por vía abdominal se observa útero con eje longitudinal de 10.1 cm, diámetro anteroposterior de 6.3 cm y diámetro transverso de 6.3 cm y se observa endometrio engrosado. No se observa la masa anexial.

Por vía vaginal se observa masa anexial del lado derecho, compatible con saco gestacional, con embrión vivo con una longitud craneocaudal de 0.93 mm, que corresponde a embarazo de 7.0 semanas de gestación, con frecuencia cardiaca detectada con el Doppler pulsado de 140 latidos por minuto, ruidos cardiacos rítmicos. Saco vitelino de 4 mm de diámetro, líquido en moderada cantidad en fondo de saco de Douglas, cuerpo lúteo en ovario derecho.

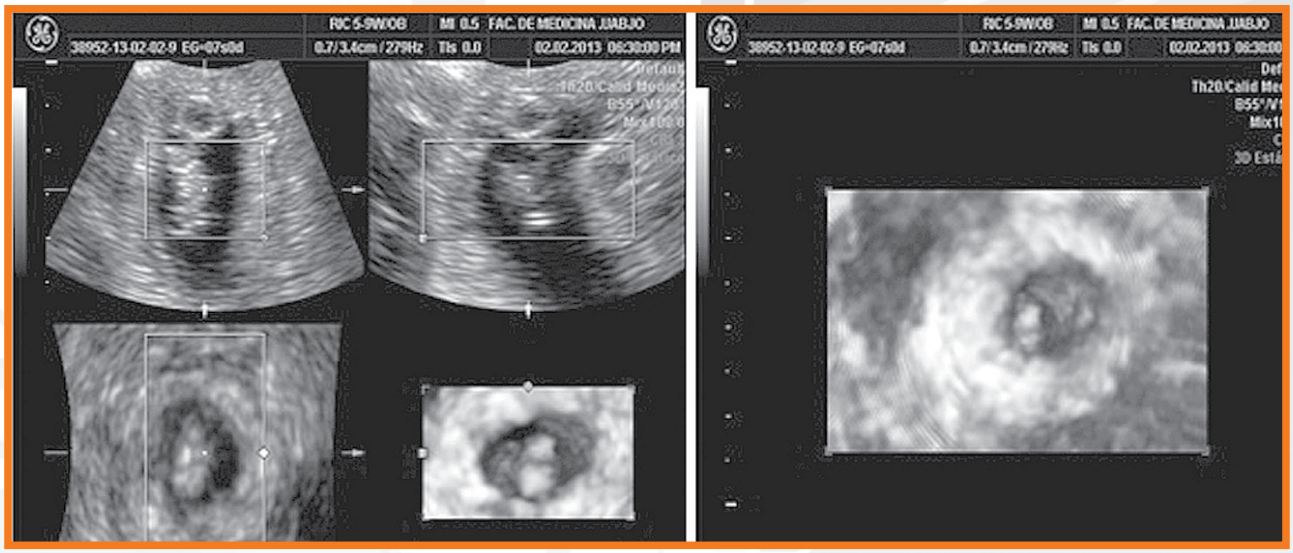

Imagen 8. Rendimiento en 3D del embarazo ectópico.

Se canalizó para cirugía inmediata. Se realizó salpingectomía del lado derecho obteniéndose el saco gestacional y embrión íntegros. Como se muestran las imágenes de ecografía y post-salpingectomía.

Comentarios

1. Es frecuente que se confunda un embarazo ectópico con un aborto.

2. La ultrasonografía abdominal sumada a la endovaginal son vitales para el diagnóstico.

3. Se debe recordar siempre que para la sospecha diagnóstica hay que pensar en el EE.

Referencias

1. Balasch Cortina, J. (1990), *Obst. y Gine. Casos clínicos*, 1, Masson-Salvat.

2. Carson, Sandra Ann (1999), "Diagnóstico y Tratamiento del Embarazo ectópico", *Clínicas Obst. y Gine*., 1.

3. DeCherny, A. H. (1987), "Embarazo ectópico", *Clínicas Obst. y Gine*., 30 (1).

4. De Tourris, H.; Henrion, R. & Delecour, M. (1980), *Gine. y Obst. Manual ilustrado*, Tora y Masson.

5. González-Merlo, J.; Vanrell, J. A. & Iglesias Guiu, X (1990), *Protocolos de diagnóstico y tratamiento en obstetricia y ginecología*, Salvat.

6. Kaiser, R. & Schumacher, G. F. B (1986), *Reproducción Humana. Fertilidad, esterilidad y contracepción*, Salvat.

7. (2010) "Adnexal masses: US Characterization and Reporting", *Radiology*, 254 (2), February.

8. (2011), "Fallopian tube Disease in the nonpregnantpatient RadioGraphics Fallopian tube Disease in the Non pregnant patient", *RadioGraphics*, 31, pp. 527-548.

9. Rumack, Wilson, Charboneau (2006), *Diagnóstico por ecografía*, 2° ed., Marban, Cap. 31, Primer trimestre.

10. Calvin, Roger (2007), *Ecografía*, 2° ed., Marban, Cap. 14, Primer trimestre y gestación ectópica.

Ultrasonido en cáncer de mama

Vargas, V.; Acosta, G.; Vargas, V.; Moreno, M.; Álvarez, B. y Rodríguez, A.*

Abstract

Breast cancer is the most frequent cause of cancer death in women worldwide. Screening mammography is effective and significantly reduces mortality in developed countries, is a progressive disease, is prevented by the early detection and treatment, the most important prognostic factor is the time between the detection and treatment. Currently, there are no imaging modalities comprehensive breast, mammography, ultrasound and MRI, contribute in various ways to the diagnosis of breast cancer and its treatment. Multimodal assessment of breast lesions provides maximum information on the nature of each individual lesion, but further increases diagnostic interventions and image guided biopsy.

Ultrasound has an important role in the diagnosis of breast disease: hidden evaluate nonpalpable lesions on mammography, clinically suspicious lesions in women under 30 years of age, or abnormalities on mammography and directed biopsies, and is useful in supplementary and therapeutic procedures for screening mammography, especially in women at high risk and those with dense breasts. Identifies 29% of breast cancer to 4 cases per 1,000 ultrasound, in high-risk women will be most used.

Keywords: ultrasound, MRI, mammography, breast cancer, non-palpable lesions of the breast, breast lesions in young women directed biopsy.

Resumen

El cáncer de mama es el más frecuente, así como la primera causa de muerte por esta enfermedad en las mujeres a nivel mundial. El tamizaje con mamografía es eficaz y reduce significativamente su tasa de mortalidad en países desarrollados. Esta patología es una enfermedad progresiva, pero se evita con la detección y tratamiento temprano. Así, el factor pronóstico más importante es el tiempo entre la detección y tratamiento. En la actualidad, no existen modalidades de estudios de imagen integral de mama. Sin embargo la mamografía, el ultrasonido y la resonancia magnética contribuyen de diversas maneras al diagnóstico del cáncer de mama y su tratamiento. La evaluación multimodal de las lesiones mamarias ofrece la máxima información sobre la naturaleza de cada lesión individual, pero incrementa más las intervenciones diagnósticas como la biopsia guiada por imagen.

El ultrasonido tiene un papel importante en el diagnóstico de la patología mamaria: evalúa lesiones no palpables ocultas en la mamografía, en lesiones clínicamente sospechosas en mujeres menores de 30 años de edad o en anormalidades en la mamografía y para biopsias dirigidas, además de que es útil en procedimientos terapéuticos y complementario de la mamografía durante el tamizaje, principalmente en mujeres de alto riesgo y aquellas con mamas densas. Asimismo identifica 29% del cáncer de mama o 4 casos por cada 1 000 ultrasonidos; además que en las mujeres de alto riesgo será más utilizado.

Palabras clave: ultrasonido, resonancia magnética, mamografía, cáncer de mama, lesiones no palpables de la mama, lesiones mamarias en mujeres jóvenes, biopsia dirigida.

Introducción

El cáncer de mama (CaMa) es el más frecuente que se presenta en mujeres. En 2008 se reportaron 1 millón 380 mil nuevos casos en mujeres (23%) con 458

* Víctor Manuel Vargas Hernández, Gustavo Acosta Altamirano y Víctor Manuel Vargas Aguilar, Dirección de Investigación del Hospital Juárez de México; Mario Adán Moreno Eutimio, Laboratorio de Inmunobiología del Hospital Juárez de México, y Beatriz Y. Álvarez Alfonso y Agustín Isidoro Rodríguez Blaz, Servicio de Radiología del Hospital Juárez de México. Correspondencia: Dr. Víctor Manuel Vargas Hernández, Ginecólogo Oncólogo. Insurgentes Sur 605-1403, Nápoles, México, D.F. 03810. Tel.: 55 74 66 47 Cel. 55 52 17 97 82. Correo electrónico: vvargashernandez@yahoo.com.mx

mil 400 (14%) de muertes a nivel mundial. El tamizaje con mamografía (MMG) es eficaz y reduce significativamente la tasa de mortalidad en países desarrollados; incluso previene la muerte por CaMa.[1-3]

El CaMa es una enfermedad progresiva, que mejora su pronóstico si se detecta tempranamente; pero el factor pronóstico más importante para determinar el resultado final es el tiempo entre el diagnóstico y su tratamiento.[1-3]

El ultrasonido (US) ha desempeñado un papel cada vez más importante en el diagnóstico de la patología mamaria: evalúa lesiones no palpables ocultas en la MMG (figura 1), lesiones clínicamente sospechosas en mujeres menores de 30 años de edad, y sirve de guía para la toma de biopsia, en procedimientos terapéuticos y tamizaje asociado a la MMG, principalmente en mujeres con alto riesgo para CaMa y aquellas con mamas densas no valorables en MMG (figura 2). Además, como adyuvante ha ganado aceptación durante el escrutinio, incluso con el uso sólo de US de mama se identificó 29% de casos de CaMa, o por cada mil US se identifican 4 CaMa en mujeres de alto riesgo, por ello es cada vez más utilizado.

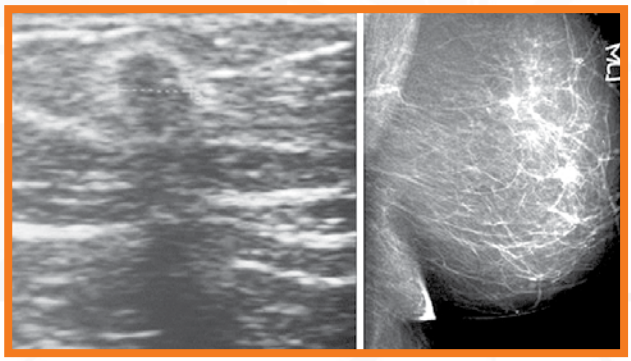

Figura 1.

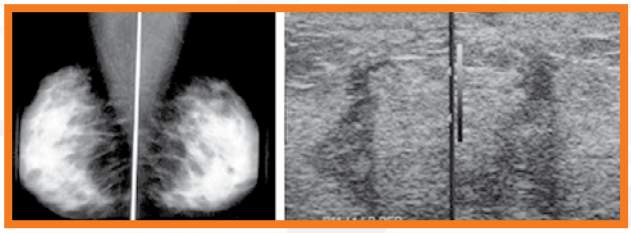

Figura 2.

El US se correlaciona y proporciona información adicional para la evaluación y manejo de las lesiones mamarias sospechosas por Resonancia Magnética (RM). Sin embargo, ha variado en la práctica clínica: cuando se identifican lesiones en la RM y se correlacionan con el US el diagnóstico es preciso comparado con imágenes múltiples y datos clínico-patológicos y mejora las decisiones del manejo de las pacientes.[1-3]

En la actualidad, existen modalidades de estudios de imagen integral de mama. MMG, US y RM contribuyen en el diagnóstico y manejo del CaMa. La evaluación multimodal de las lesiones mamarias ofrece la máxima información sobre la naturaleza de cada lesión individual, pero se incrementan las intervenciones diagnósticas como biopsia guiada por imagen. Por ello, en la integración de imágenes en la patología mamaria el US es mejor para la identificar las lesiones.[2, 4]

Inicialmente el US se utilizó para diferenciar las masas sólidas de las quísticas (figura 3) y proporcionar información sobre su naturaleza a un costo y eficacia adecuados, sin exposición a la radiación ionizante, particularmente importante en pacientes embarazadas y mujeres en edad reproductiva donde la mama es más sensible a la radiación. Comparada con la MMG ésta se asocia con un leve aumento en el riesgo de inducir una neoplasia, además que las mamas en estas mujeres son densas a la MMG, factor que reduce la sensibilidad diagnóstica y el US la supera, principalmente en la evaluación de los abscesos de mama. La selección de pacientes para US, son aquellas con mamas densas en la MMG o con alto riesgo de CaMa, donde el papel de la RM de mama se está expandiendo.[4-8]

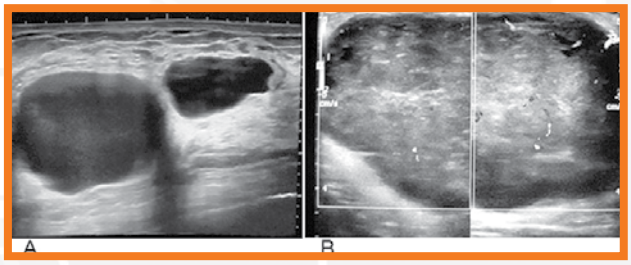

Figura 3.

El ultrasonido como tamizaje del cáncer de mama

La MMG es efectiva en la detección del CaMa, pero tiene menor sensibilidad en mamas densas y el uso de US como complemento de ésta ha sido recomendado principalmente para mujeres de alto riesgo con mamas densas; donde la MMG es limitada en general por factores que influyen como la variabilidad inter-

observador, intraobservador, sensibilidad desconocida y baja especificidad (que conduce a toma de biopsia en lesiones benignas).[4-12] Por su parte, el US complementario detecta CaMa que no es visto en la MMG de mujeres con mamas densas; pero requiere de experiencia, controles de calidad y equipos adecuados y sólo en la actualidad se recomienda como tamizaje en situaciones especiales: pacientes ansiosas o con cancerofobia, con antecedentes de CaMa oculto en la MMG, mamografía y tamizaje anual de CaMa en mujeres de alto riesgo junto con la MMG (principalmente en mujeres con mamas densas y MMG negativa, asintomáticas y sin cirugía mamaria previa).[4-6, 13]

En regiones donde el tamizaje con MMG para cáncer de mama es limitado, el US es útil en la detección principalmente porque la incidencia y mortalidad por CaMa están aumentando y detecta 30% de cáncer de mama invasivo en mujeres con mamas densas, en quienes la sensibilidad de la MMG es menor. Sin embargo, la tasa de resultados falsos positivos varía 2.4 a 12.9%, comparada con 0.7 a 6% para la MMG. Por su parte, el tamizaje con US sobre la mortalidad por CaMa está en estudio.[14]

El US requiere menor infraestructura y las biopsias con aguja gruesa se realizan cuando se detectan anormalidades observadas durante el estudio, diagnosticando 80% de CaMa invasivo con tamaño promedio de 12 mm (intervalo, 1-55 mm); comparado con MMG. Ambos estudios, MMG y US, detectan CaMa en 53%; aunque el US detecta 91% de CaMa invasivo (con tamaño promedio de 12 mm y un rango, 2 a 40 mm), comparado con 69% de los CaMa detectado por MMG (con tamaño, promedio de 13 mm y rango de 1 a 55 mm). Como se observa, la diferencia es significativa (P <0,001); además la mayoría de los CaMa invasivos con ganglios linfáticos negativos (N-) son detectados por US y no por MMG (P= 0,011). Esto se realiza a un menor costo, con mayor tiempo y número de estudios realizados durante el seguimiento, mejorando el pronóstico de las pacientes, además, de no sobrediagnosticar. Sin embargo, esto no significa que el US reemplace a la MMG cuando está disponible, considerando que los 2 métodos de imagen mamaria son complementarios en la detección del CaMa y sólo debe ser considerado el US en regiones donde no se dispone de la MMG para su detección.[4]

El US tiene la variabilidad interobservador con mayores tasas de falsos positivos en las biopsias que finalmente son benignas, no emite radiación, pero requiere educación, formación y normas.[14, 15]

Sistema de reporte de datos de la imagen mamaria o breast imaging reporting y data system (BI-RADS)

El US es eficaz y depende de la experiencia del médico obtener imágenes de alta calidad técnica y darles una interpretación correcta. Se ha creado un lenguaje estandarizado para las lesiones mamarias descubiertas en los estudios de imagen y se creó el BI-RADS. La versión ampliada utilizada en la MMG incluye nuevas secciones (ACR BI-RADS-US) y resonancia magnética (ACR BI-RADS-MRI). Éstas ayudan a normalizar los términos utilizados para describir y reportar las lesiones, lo que facilita el manejo de la paciente, caracterización de las lesiones y el desarrollo de aplicaciones de tamizaje. El ACR BI-RADS ofrece términos que describen las siguientes características o hallazgos en los exámenes de mama: forma, orientación, márgenes, tejido fronterizo, patrón sonográfico, características acústicas posteriores y alrededor de las masas, calcificaciones mamarias (figura 4), en casos especiales quistes complejos (figura 5) y ganglios linfáticos intramamarios (figura 6), vascularidad y las categorías de evaluación.[2, 4-6, 14, 15]

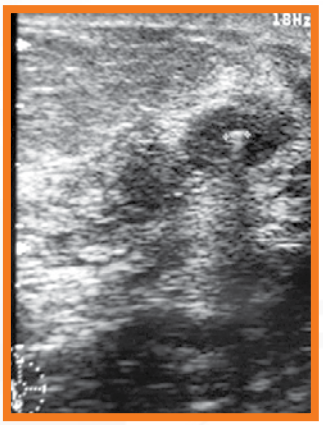

Figura 4.

La mejor técnica y equipo que se utilizan generalmente son los transductores lineales de alta frecuencia (7.5 MHz o mayor frecuencia central). Las innovaciones más recientes incluyen imágenes dirigidas y compuestas electrónicamente. La imagen armónica de tejidos mejora el contraste del US Doppler e imágenes en 3 D son técnicas en desarrollo.[2, 4-6, 13-15]

Valoración del nódulo mamario

Para caracterizar las masas sólidas de mama como benignas, y para que permitan su seguimiento con formación de imágenes en lugar de la biopsia se utilizan transductores de alta resolución y se realizan controles en ambos planos radiales, antiradiales, lo cual permite centrarse en la evaluación de áreas sospechosas en los planos transversal y longitudinal. El esquema de nódulos mamarios se clasifica en 3

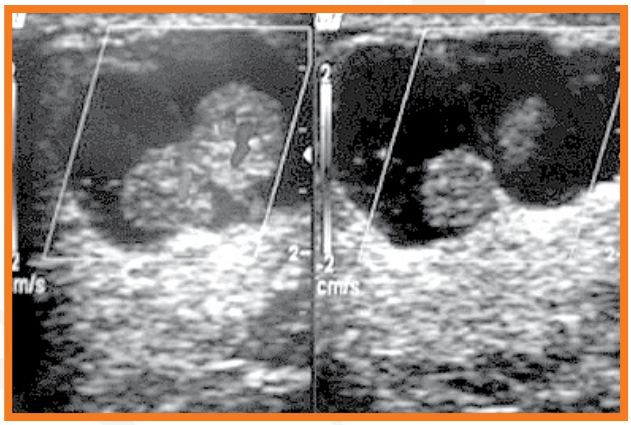

Figura 5.

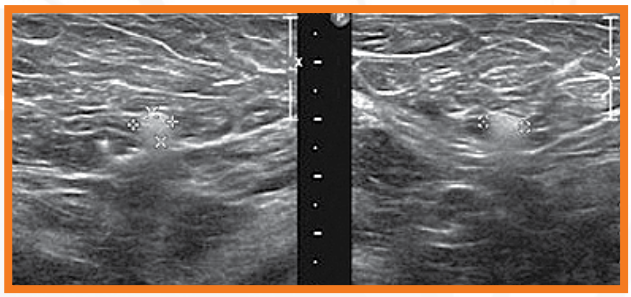

Figura 6.

Figura 8.

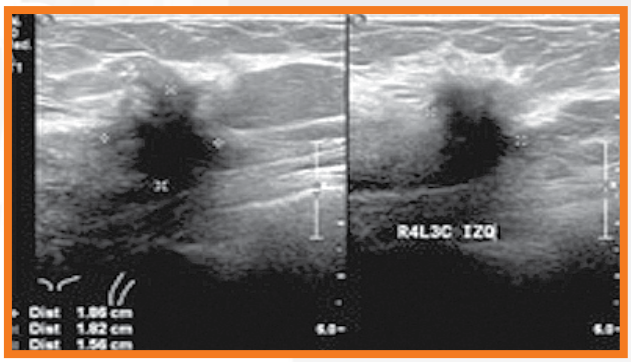

Figura 9.

categorías: benigno, indeterminado y maligno. Para ser benigno un nódulo no debe tener características malignas, además, de una de las tres características siguientes o combinaciones deben demostrarse: hiperecogenicidad uniforme intensa (figura 7), ser elipsoide o más ancho que lo alto de orientación paralela, junto con una fina cápsula ecogénica y dos o tres lobulaciones suaves y cápsula delgada ecogénica.[4, 5, 13-15] Un nódulo indeterminado (figura 8) no presenta en su conformación características malignas y ninguna de las tres combinaciones de las características benignas mencionadas anteriormente. El nódulo maligno tiene las siguientes características: contornos espiculados, tamaño ancho con orientación no paralela, márgenes angulares, hipoecogenicidad marcada, sombra acústica posterior (figura 9), calificaciones puntiformes, extensión del conducto, patrón ramificado y/o microlobulaciones.

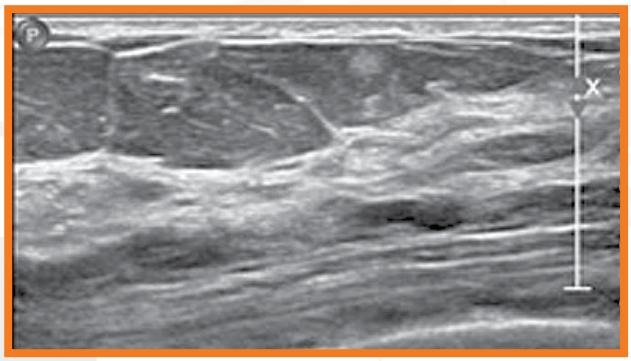

Figura 7.

Los nódulos clasificados como benignos tienen un valor predictivo negativo (VPN) de 99.5% en una población con prevalencia de CaMa de 16.7% y en los nódulos malignos o indeterminados la sensibilidad es 98.4% y la biopsia está indicada en estos para distinguir los fibroadenomas del CaMa invasor.[4, 5, 13-15]

Patrones típicos de determinados tipos de cáncer de mama

En el desarrollo de tipos específicos de CaMa las apariencias varían mucho; algunos tiene patrones típicos y los CaMa que contienen mucina son a menudo circunscritos con márgenes irregulares y son lesiones hipoecoicas o isoecoicas similares a la grasa subcutánea. Además, se demostró CaMa en masas hipoecoicas y sólidas y en éstas se demostró la sombra acústica o aumento acústico, algunas con o sin márgenes circunscritos. Por su parte, el CaMa tubular es generalmente hipoecoico, sin már-

genes circunscritos y sombra acústica posterior. El CaMa ductal aparece como masa de forma irregular con márgenes espiculados con sombras y distorsión de la arquitectura del tejido mamario adyacente y contiene microcalcificaciones malignas. El CaMa lobular invasivo a menudo no causa una reacción desmoplásica y con frecuencia no se identifica en la MMG y es difícil verlo al US, pues es oculto en 12 a 60% (es una masa heterogénea, hipoecogénica con bordes angulares o mal definidos y sombra acústica posterior, 15% demuestra masa discreta focal, 12% masa lobulada circunscrita). El CaMa medular con frecuencia aparece como masa hipoecoica con refuerzo acústico (aumento medio de transmisión) que se confunde con quiste. El CaMa papilar es una lesión quística in situ que aparece como masa sólida o quística compleja con componente sólido interno, en ambos tipos, la sombra acústica posterior tiende a ser mayor (el US Doppler demuestra flujo sanguíneo intratumoral). El CaMa papilar invasivo aparece como masa sólida o quística compleja y sólida. El carcinoma ductal in situ de mama a menudo presenta microcalcificaciones sugerentes en la MMG (figura 10) y ocasionalmente aparece como masa sólida al US.[4, 5, 13, 15]

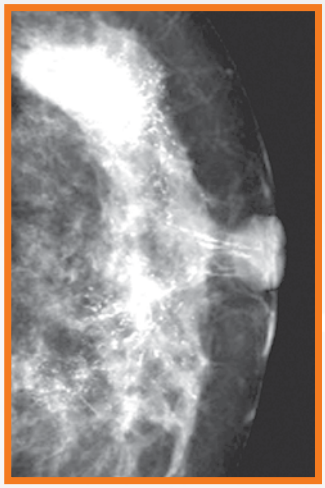

Figura 10.

El ultrasonido diagnóstico y terapéutico

El US se utiliza para guiar la toma de biopsia, aspiración de quistes, colocación de marcaje mamario de las masas para la escisión quirúrgica, drenaje de abscesos y para la radiofrecuencia o crioablación terapéutica de las lesiones mamarias. Además es preciso en el diagnóstico de un quiste simple y es útil en la evaluación de quistes complejos (en general, un quiste simple no se aspira, sólo si ocasiona molestias o problemas psicológicos o existe cancerofobia). El quiste complejo o abscesos sospechosos se aspiran, pero todos los microquistes son benignos y sólo se recomienda la biopsia en lesiones quísticas con paredes gruesas, indistintas y/o tabiques gruesos (0.5 mm), masas intraquísticas y masas predominantemente sólidas con focos quísticos excéntricos (figura 11). Lo anterior debido a que las lesiones quísticas complejas son malignas.[4, 5, 7]

Cuando existe duda diagnóstica de un quiste complejo o masa sólida se realiza la aspiración guiada con US para su evaluación citológica. Existe excelente concordancia entre los resultados de la biopsia guiada por US con aguja gruesa calibre 14 y la resección quirúrgica de las lesiones, pero sin exposición a radiación; además, tiene la ventaja de ver en tiempo real la lesión, imagen multidireccional y bajo costo. Asimismo, la paciente no necesita someterse a compresión MMG y el examen generalmente se realiza en decúbito dorsal. Cabe señalar que no es apropiado para las microcalcificaciones, para las cuales se han desarrollado otras técnicas para la biopsia como dispositivos de vacío.[2, 4, 5, 7]

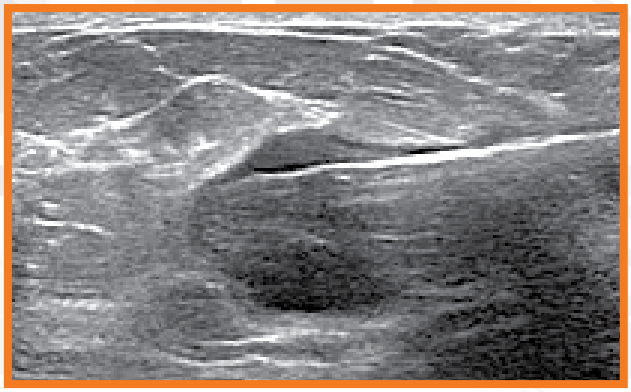

Figura 11.

Después que la paciente recibe quimioterapia (Qt) neoadyuvante el tumor desaparece o cuando se hace la biopsia guiada dificulta su localización para la tumorectomía, pero se han desarrollado varias técnicas de marcaje tumoral (clips o alambres). La aspiración con aguja fina (AAF) guiada por US de nódulos sólidos tiene algunas ventajas: es fácil y los resultados citológicos se obtienen rápidamente, 10% son muestras insuficientes y no es comparable a la biopsia con aguja gruesa guiada por US. La ablación por radiofrecuencia o crioablación terapéutica para CaMa guiado por US es otro método terapéutico.[4, 5, 7, 16-20]

Seguimiento

La MMG y el US preoperatorios para la cirugía conservadora de mama identifican los sitios adicionales de carcinoma multifocal y multicéntrico, facilitando su manejo. La evaluación por US de ganglios linfáticos axila-

res cuando son normales suelen tener un hilio ecogénico prominente graso y corteza fina hipoecóica. Los ganglios linfáticos que carecen de hilio ecogénico graso o son heterogéneos son sospechosos (figuras 12 y 13). Debe aclararse que pueden superponerse los ganglios linfáticos benignos y malignos y la AAF guiada por US tiene 12% de falsos negativos reduciendo el número de biopsia del ganglio centinela. Aunque, esta técnica localiza las masas de mama y evita la necesidad de marcaje preoperatorio, permite elegir el sitio de la incisión al evaluar la extensión tumoral, pero está limitada en la localización del CaMa.[4] Por su parte, el US tiene un papel en la evaluación postoperatoria de pacientes con CaMa para evaluar masas mamarias e infecciones y detecta CaMa recurrente después de la reconstrucción mamaria. [4, 5, 7]

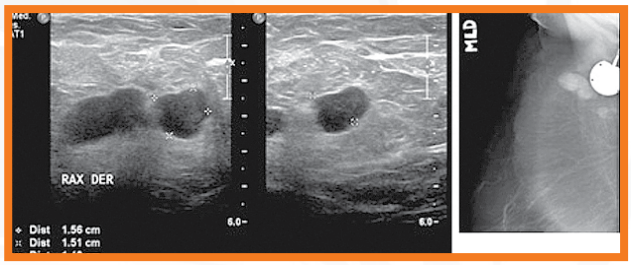

Figura 12.

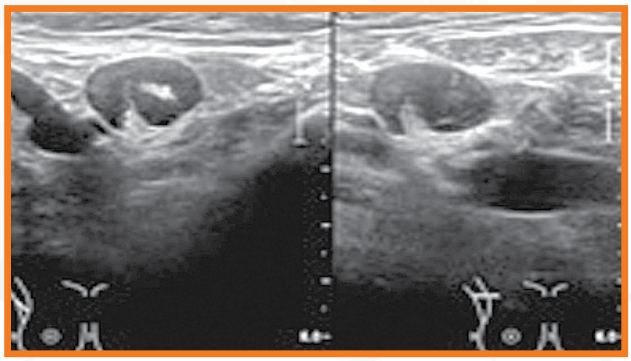

Figura 13.

Ultrasonido de mama en circunstancias especiales

El US de mama es útil en determinadas circunstancias, como ruptura de implantes mamarios, para identificar masas benignas en hombres y lesiones mamarias durante la infancia. Aunque la RM es mejor para evaluar la ruptura de los implantes de silicona, ésta es cara y no está disponible ni su uso es rutinario en estas circunstancias. Por otra parte, la ruptura de los implantes son evaluados por US. Un implante intacto tiene una pared ecogénica y contenido anecoico (figura 14), los pliegues normales en la pared del implante son vistos como el signo de la escalera de mano, que consta de varias líneas en éste cuando se produce su ruptura intracapsular o extracapsular, produciendo una imagen en tormenta de nieve por la ecogenicidad aumentada. Asimismo, el US ayuda a la evaluación de masas mamarias que no tienen relación con el implante.[4, 5, 7] En hombres distingue procesos benignos, como ginecomastia, CaMa y es complemento de la MMG para aumentar la precisión diagnóstica. Los hallazgos de malignidad en la mama masculina son útiles, pero en lesiones benignas y malignas se superponen.

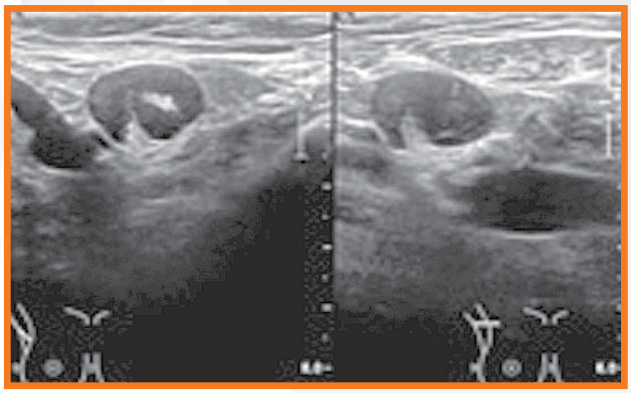

Figura 14.

El US es particularmente útil en la caracterización de lesiones quísticas, inflamatorias y neoplásicas en niños. Los fibroadenomas son los tumores de mama más comunes en niñas y adolescentes; el resto son quistes, abscesos, adenoma de la lactancia y tumor filoides (que puede ser benigno o maligno). Estos son bien circunscritos, ovales, lobulados y tienen áreas quísticas y es poco frecuente cistosarcoma phyllodes, pero sigue siendo el más común de los tumores malignos de la mama.[5, 8]

Otros hallazgos son ganglios linfáticos, galactocele, ectasia ductal e infección. Además, de los tumores malignos, se presentan casos raros de rabdomiosarcoma, linfoma no Hodgkin, leucemia y metástasis a la mama. Estas enfermedades son más probable que se encuentren que un CaMa primario.[4, 5, 7, 8, 13-22]

Conclusiones

La primera mamografía digital está recomendada para las mujeres premenopáusicas alrededor de los 40 años o de más edad y para mujeres de cualquier edad con mamas densas o heterogéneas. Aunque la RM tiene más del doble de sensibilidad diagnóstica cuando se utiliza para tamizaje de mujeres con alto riesgo de CaMa, no se recomienda rutinaria-

mente en la población en general por la alta tasa de resultados falsos positivos y costo elevado. Por su parte, la detección mediante US aumenta 30% la detección del CaMa invasivo en mujeres con mamas densas y, con Doppler color, es la primera modalidad diagnóstica en CaMa oculto por sus características en la configuración típica de vasos, flujometría o efecto sobre otras estructuras y ligamentos cercanos a la mama afectada. Para que el US sea implementado como método eficaz y seguro para el diagnóstico de CaMa se realiza con equipos de alta resolución, como transductores adecuados con Doppler color y espectral.

Referencias

1. American Cancer Society (2012), *Cancer Facts and Figures*.

2. Cano Muño, I. *Carcinoma de la glándula mamaria. Diagnóstico radiológico y aspectos epidemiológicos en México*, pp. 1631-1630.

3. Azavedo, E. *Detección mamográfica del cáncer mamario en Suecia*, pp. 427-432.

4. Berg, W. A. *et al*. (2012), "Detection of Breast Cancer With Addition of Annual Screening Ultrasound or a Single Screening MRI to Mammography in Women With Elevated Breast Cancer Risk", *JAMA*, 307 (13), pp. 1394-1404.

5. Vargas Hernández, V. M.; Pico Ibarra, J.; Barrios Hernández, V. & Sánchez Conde, R. M., (2011), "Métodos diagnósticos en patología mamaria" en V. M. Vargas Hernández (editor), *Cáncer en la Mujer*, Alfil, México, pp. 1605-1630.

6. Botello Hernández, D.; Vargas Hernández, V. M. & Robles Vidal, C. D. (2011), "Correlación clínica, imagenología e histopatología en patología mamaria" en V. M. Vargas Hernández (editor), *Cáncer en la Mujer, Alfil*, México, pp. 473-490.

7. Vargas Hernández, V. M.; Espinosa Cruz, V. & Alarcón Vargas, V. M. (2011), "Lesiones mamarias no palpables", en V. M. Vargas Hernández (editor), *Cáncer en la Mujer*, Alfil, México, pp. 1649-1654.

8. Vargas Hernández, V. M.; Vargas Aguilar, V. M.; Tovar Rodríguez, J. M. & Hernández Rubio, Á. (2011), "Cáncer de mama en mujeres adolescentes y en edad reproductiva" en V. M. Vargas Hernández (editor), *Cáncer en la Mujer*, Alfil, México, pp. 1777-1782.

9. Beyer, T. & Moonka, R. (2003), "Normal mammography and ultrasonography in the setting of palpable breast cancer", *Am J Surg,* 185 (5), pp. 416-419.

10. Bosch, A. M. *et al.* (2003), "Interexamination variation of whole breast ultrasound", Br J Radiol, 76 (905), pp. 328-331.

11. Carney, P. A. *et al.* (2003), "Individual and combined effects of age, breast density, and hormone replacement therapy use on the accuracy of screening mammography", *Ann Intern Med*, 138 (3), pp. 168-175.

12. Crystal, P.; Strano, S. D.; Shcharynski, S. & Koretz, M. J. (2003), "Using sonography to screen women with mammographically dense breasts", *AJR Am J Roentgenol*, 181 (1), pp. 177-182.

13. Sardanelli, F. et al. (2011), "High Breast Cancer Risk Italian 1 (HIBCRIT-1) Study. Multicenter surveillance of women at high genetic breast cancer risk using mammography, ultrasonography, and contrast-enhanced magnetic resonance imaging (the high breast cancer risk italian 1 study)", *Invest Radiol*, 46 (2), pp. 94-105.

14. Ellen Warner, M. D. (2011), "Breast-Cancer Screening", *N Engl J Med*, 365, pp. 1025-1032.

15. Hooley, R. J.; Greenberg, K. L.; Stackhouse, R. M.; Geisel, J. L.; Butler, R. S. & Philpotts, L. E. (2012), "Screening US in patients with mammographically dense breasts: initial experience with Connecticut Public Act 09-41", *Radiology*, 265, pp. 59-69.

16. Mehta, T. S. (2003), "Current uses of ultrasound in the evaluation of the breast", *Radiol Clin North Am*, 41 (4), pp. 841-856.

17. Moy, L. *et al.* (2002), "Specificity of mammography and US in the evaluation of a palpable abnormality: retrospective review", *Radiology*, 225 (1), pp. 176-181.

18. Simpson, W. L. Jr. *et al.* (2008), "Ultrasound detection of nonpalpable mammographically occult malignancy", *Can Assoc Radiol J*, 59 (2), pp. 70-76.

19. Berg, W. A. *et al.* (2008), "Combined screening with ultrasound and mammography vs mammography alone in women at elevated risk of breast cancer", *JAMA*, 299 (18), pp. 2151-2163.

20. March, D. E. *et al.* (2003), "Breast masses: removal of all US evidence during biopsy by using a handheld vacuum-assisted device-initial experience, *Radiology*, 227 (2), pp. 549-555.

21. Szopinski, K. T. *et al.* (2003), "Tissue harmonic imaging: utility in breast sonography", *J Ultrasound Med*, 22 (5), pp. 479-487.

22. Soo, M. S.; Baker, J. A. & Rosen, E. L. (2003), "Sonographic detection and sonographically guided biopsy of breast microcalcifications", *AJR Am J Roentgenol*, Abril, 180 (4), pp. 941-948.

Sesión Científica

El 20 de junio AMUSEM abrió sus puertas a sus asociados para la conferencia *Elastografía hepática*, impartida por el Dr. Manuel Cal y Mayor Villalobos, así como para la ceremonia de entrega de reconocimientos a los profesores destacados de la Asociación.

El Dr. Manuel Cal y Mayor Villalobos, jefe del Servicio de Radiología e Imagen en el Hospital General de México "Dr. Eduardo Liceaga", expuso que la elastografía es un método de diagnóstico por imagen con el cual se caracteriza la rigidez o la deformidad de los tejidos blandos de determinadas estructuras. Apuntó que es un nuevo método para la evaluación de la fibrosis hepática, nódulos de la glándula tiroides, nódulos mamarios, tumores hepáticos, tumores renales, bazo, tejido músculo-esquelético y trasplante renal, aunque las expectativas en la evaluación de otros tejidos del cuerpo humano podrían ser más amplias en el futuro inmediato conforme se mejoren la técnica de medición y los equipos.

Asimismo, señaló que el ultrasonido juega un papel importante en el desarrollo de métodos no invasivos para la valoración de diversas estructuras anatómicas y la elastografía es un método de imagen el cual se evalúan la rigidez o la deformación de los tejidos blandos. Esta deformidad o elasticidad de los tejidos se puede obtener a través de la elastografía por compresión o la elastografía por impulso denominada ARFI (Acoustic Radiation Force Impulse). La primera es la que obtiene el operador al realizar de manera manual, con el transductor, compresión repetida del tejido que se desea estudiar. En tanto, la segunda se obtiene cuando el transductor de ultrasonido aplica una fuerza de radiación localizada en volúmenes pequeños de tejido (2 mm^3) por tiempo breve (menos de 1 ms) registrando el desplazamiento resultante del tejido en una escala numérica.

El principio de la elastografía es que la compresión del tejido examinado induce una tensión menor en tejidos rígidos que en los suaves y aquí la medición es cualitativa, basada en la observación del operador de una escala de colores.

En la elastografía por impulso ARFI el pulso acústico se aplica en una región de interés elegida por el examinador, produciendo ondas de corte que se propagan a lo largo de dicha región perpendicular al pulso

acústico. Mediante el registro de las ondas de corte de diversos sitios se puede medir la velocidad de la onda de corte y cuantificarla en metros por segundo, permitiendo obtener una medida numérica menos dependiente del operador.

La posibilidad de medir la elasticidad de los tejidos permitirá en el futuro caracterizar las diferencias que existen entre los tejidos sanos y los tejidos enfermos y, de esta manera, distinguir los tejidos tumorales a través de métodos menos invasivos.

Después de la conferencia del Dr. Cal y Mayor Villalobos dio inicio la ceremonia de entrega de premios. Cabe destacar que para ser merecedores de la presea los galardonados son evaluados por los alumnos. En ésta entrega, los reconocimientos fueron para el Dr. Arturo Felipe Gutiérrez Galindo, por mejor profesor tutor de práctica; el Dr. Rafael Francisco Jiménez Rivero, por el mejor módulo de teoría; el Dr. Alfonso Rodríguez Rangel, por la mejor clase de teoría; el Dr. Miguel Amado Meraz Concha, por mejor profesor de teoría; y al Instituto Nacional de Personas Adultas Mayores (INAPAM) a cargo de la

Dra. María Guadalupe Solís Galdámez, por mejor sede de asesoramiento técnico.

Felicidades a cada uno de ellos por su esfuerzo y profesionalismo, así como a todos los asociados por contar con médicos de gran trayectoria como profesores.

Para cerrar con broche de oro se ofreció un ambigú.

Sesión Bimestral del CMU

El Colegio de Médicos Ultrasonografistas (CMU) realizó el 18 de julio su Sesión Bimestral en el auditorio de la AMUSEM. En está ocasión fueron invitados dos conferencistas: la Dra. Martha Patricia Morales Morales, médico ginecobstetra perinatóloga, adscrita al Hospital de la Mujer de la Secretaria de Salud, con el tema *Marcadores Ecográficos del primero y segundo trimestre* y el Dr. Juan Carlos Aguilar, vicepresidente del CMU, con el tema *El ovario y la tecnología actual en ultrasonido*.

El Dr. Juan Carlos Aguilar, quien es profesor titulado e integrante de varias asociaciones, sociedades, colegios y federaciones médicas, así como de la especialidad de Radiología e Imagen, Ginecobstetricia y Medicina Materno-fetal, explicó que los avances tecnológicos aplicados a los sistemas de ultrasonido diagnóstico en la actualidad permiten no sólo una mejor resolución y calidad de imagen, sino que los programas para el post-proceso de las imágenes ecográficas facilitan el trabajo enormemente y amplían las posibilidades diagnósticas.

En el caso del estudio ecográfico del ovario, estos avances permiten una evaluación diagnóstica con muchas más posibilidades, sobre todo en el campo de la biología de la reproducción y algunas entidades específicas como el síndrome de ovarios poliquísticos (PCOS) donde hoy podemos hacer evaluaciones mas allá de la simple ecoestructura bidimensional.

Añadió que los sistemas de ultrasonido actuales cuentan con programas para una mejor reconstrucción volumétrica de la red vascular ovárica (3D angio Doppler), programas que calculan índices vasculares específicos y, más recientemente, programas que facilitan el conteo folicular, sus mediciones en tres planos y el cálculo volumétrico de cada uno de estos folículos de una forma más rápida y objetiva.

Estas aplicaciones han permitido el estudio más profundo y detallado de los eventos morfológicos y vasculares del ovario durante los eventos cíclicos espontáneos y, mejor aún, en los casos de inducción medicamentosa controlada en el estudio y tratamiento de la infertilidad.

Varios estudios concluyen que las determinaciones o calificaciones de los aspectos vasculares, ya sean de tipo morfológico apreciativo o cuantitativo, como las determinaciones de las velocidades máximas del flujo sanguíneo perifolicular, se asocian a mejores índices de concentración de oxigeno intrafolicular, mejores índices de implantación y de desarrollo de óvulos fecundados e incluso estadios más avanzados y de mejor calidad con una estructura cromosómica sana de embriones obtenidos por estos procedimientos.

La conversación que se tuvo en la sesión bimestral de julio de este año en el CMU fue una revisión de los aspectos básicos obligados que debe conocer el sonografista o médico dedicado a este campo: los eventos ecohistofisiológicos del ovario y, en una segunda parte, la descripción de cómo es que los avances tecnológicos actuales en los sistemas de ultrasonido permiten una evaluación mucho más completa en la exploración ovárica.

9º Simposio de Ultrasonido Doppler en Obstetricia

Durante los días 27 y 28 de julio los asistentes a este simposio, que es de los más concurridos en AMUSEM, tuvieron la oportunidad de disfrutar de un intenso curso teórico-práctico donde revisaron desde las bases físicas del Doppler hasta la arteria renal, pasando por los índices de resistencia y pulsatilidad, arteria uterina, arteria umbilical, arteria cerebral media, hipoxia fetal, ducto venoso, vena umbilical e istmo aórtico, entre otros.

El Dr. Salvador Gutiérrez Jaimes fue el profesor titular, apoyado por los conferencistas Dr. Raúl Castillo Flores, Dr. Arturo Gutiérrez Galindo, Dr. Antonio Méndez González, radióloga Dulce Yolanda Moucelo Suárez y Dra. Norma Lorena Tello Aguilar.

Durante su conferencia el Dr. Arturo Gutiérrez explicó que las técnicas de ecografía Doppler son importantes para entender de manera precisa la hemodinámica feto-placentaria y sus variantes fisiológicas. Además, ayuda a reconocer los cambios patológicos generados en el feto ante diferentes tipos de lesión, permitiendo actuar de forma oportuna, e impacta de manera importante en la disminución de los índices de morbimortalidad neonatal.

También señaló que el flujo sanguíneo en el ultrasonido permite observar que el comportamiento de los eritrocitos depende de su volumen, concentración, propiedades acústicas intrínsecas y del medio a su alrededor (plasma). Así, los eritrocitos son dominantes y determinantes en el flujo obtenido por estudio Doppler.

El tamaño de la señal Doppler, argumentó, depende de la velocidad de la sangre: a medida que aumenta la velocidad, también lo hace la frecuencia Doppler,

la elección de la frecuencia y el ángulo del haz de ultrasonido.

Comentó que las aplicaciones en prevención primaria son en el tamizaje de aneuploidias y en la evaluación de insuficiencia placentaria. En tanto que en prevención secundaria sirve para Dx de R.C.I.U y Dx de Anemia Fetal (Iso Rh gemelar).

Ahora bien, desde el punto de vista anatómico, en el comportamiento materno en la circulación útero-placentaria la arteria uterina es rama de la arteria hipogástrica (ilíaca interna) y cruza la arteria ilíaca externa. La forma de buscarla, señaló, consiste en la colocación del transductor en la fosa ilíaca materna por dentro de la espina ilíaca anterosuperior.

En cuanto a la arteria ilíaca externa se debe activar el *power* Doppler o el Doppler color y aparecerá la arteria uterina cruzando a la ilíaca. Así, el punto exacto para ubicar el Doppler *gate* es justo antes del entrecruzamiento vascular.

Respecto al comportamiento placentario, enfatizó que sin lugar a discusión los índices de resistencia elevados luego de las 32 semanas de gestación constituyen un marcador importante en la sospecha y manejo del crecimiento fetal restringido, y la pérdida de las velocidades telediastólicas y holodiastólicas en un feto afectado por esa condición lo convierten automáticamente en un paciente de riesgo alto, cuya exploración hemodinámica debe ser ampliada con otros territorios vasculares: arteria cerebral media, ductus venoso de Aranzio e istmo de la aorta.

En cuanto a la circulación feto-placentaria, expuso que la arteria umbilical, representa la resistencia vascular placentaria, no la fetal. La arteria umbilical es el reflejo de la circulación placentaria y como tal presenta patrones de flujo similares a los de la arteria uterina y contrarios a los de la arteria cerebral media, acotó. Finalmente, dijo que de forma normal, la umbilical presenta una morfología de alto flujo y baja impedancia; no obstante, ante la presencia de obstrucción vascular a nivel placentario, estos patrones comienzan a presentar cambios patológicos.

Sesión Bimestral



El 15 de agosto la Mesa Directiva de AMUSEM convocó a sus asociados a la sesión científica. El invitado de honor fue el Dr. Luis Felipe Sánchez Arriaga, de la Clínica de tiroides, diabetes y enfermedades glandulares del Hospital Español de México, quien presentó la ponencia *Evaluación ultrasonográfica de la enfermedad nodular tiroidea*.

Durante la conferencia definió al nódulo tiroideo como una lesión o aumento focal de volumen o consistencia, localizado dentro de la tiroides, que se distingue del resto del parénquima normal y puede ser detectado por palpación o estudios de imagen.

El Ultrasonido de alta resolución, explicó, es el estudio más sensible disponible para detectar lesiones de la tiroides, medir sus dimensiones, identificar su estructura y evaluar los cambios difusos en la de la glándula tiroides. Además de evaluar el tamaño y las características de los nódulos no palpables, sirve de guía para la biopsia por aspiración con aguja fina (BAAF) de nódulos de la tiroides y diagnostica metástasis en ganglios linfáticos del cuello.

La indicación del ultrasonido de tiroides sirve para la confirmación de un nódulo palpable en la tiroides, así como para tratar de determinar su causa. Además, es una guía para biopsia y permite el seguimiento en pacientes postoperados de cáncer y detección de temprana de recurrencia, al igual que para la detección en pacientes con nódulos con alto riesgo de malignidad (por ejemplo pacientes con tiroiditis de Hashimoto y riesgo de linfoma, y niños con antecedentes de radiación). Otras de sus funciones son para distinguir entre el bocio simple y nodular u otra enfermedad tiroidea asociada, para la evaluación de lesiones no palpables detectadas con otras técnicas de imagen (Gammagrama, CT, PET-Scan, MRI, Doppler Arterial) y para la evaluación complementaria del estado funcional alterado.

El Dr. Luis Felipe Sánchez Arriaga también expuso los lineamientos para realizar el ultrasonido de tiroides, donde el examen de ésta debe realizarse con el cuello en hiperextensión; los lóbulos derecho e izquierdo de la glándula tiroides deben ser evaluados en dos proyecciones, transversal y longitudinal; las

imágenes de la tiroides, en corte transversal incluyen las porciones superior, media e inferior de los cada lóbulo (derecho e izquierdo) y del istmo; en el corte longitudinal debe incluir imágenes de la porciones media y laterales de ambos lóbulos; las imágenes de cada lóbulo debe registrar 3 dimensiones (antero posterior, transversal y longitudinal). Asimismo, el espesor (diámetro antero posterior) del istmo y los datos anormales de la tiroides deben estar documentados. La ubicación, tamaño, número, con la medición al menos de 2 o 3 dimensiones; las anormalidades de los tejidos adyacentes, cuando se encuentran ganglios linfáticos anormales o venas trombosadas, deberá ser documentada y ubicada de acuerdo a la clasificación TNM.

Para concluir dijo que el nódulo tiroideo es una patología común en la población en general y que el ultrasonido es la imagen de elección porque proporciona valores predictivos de malignidad con alta especificidad. “El ultrasonido de tiroides no es difícil de realizar, pero su interpretación constituye todo un reto”, concluyó.

Con ultrasonido se puede monitorear el progreso de tratamientos contra el cáncer

Una nueva técnica llamada Supersonic Shear Imaging-SSI puede determinar la dureza de los órganos o del tejido interno del paciente por medio del ultrasonido, es decir, que permite cuantificar la elasticidad de los tejidos en tiempo real. Debido a que los tumores cancerígenos por lo general se hacen más duros a medida que avanza la enfermedad, la técnica permitiría detectar cuándo hay zonas afectadas o si el tratamiento anti-cáncer es efectivo.

Este avance se debe a Heldmuth Latorre Ossa, quien es doctor en Física del Ultrasonido de la Universidad París Diderot (París VII), y ha trabajado en el mejoramiento de una técnica basada en ultrasonido que puede monitorear el progreso de tratamientos contra el cáncer, como la quimioterapia y la radioterapia, de manera mucho más económica y rápida.

Heldmuth Latorre asegura que “un ingeniero electrónico, como otros profesionales, es fundamental en el desarrollo tecnológico de la medicina. Cuando se hace investigación los aportes de un médico son tan importantes como los del ingeniero, pues cada uno aporta con los conocimientos de su disciplina”.

En 2003, realizó una maestría en Ingeniería Biomédica en la universidad alemana de Lübeck, donde se ocupó de evaluar y ensamblar un sistema de ultrasonido de bajo costo, pero su inquietud por desarrollar una tecnología que aportara al avance de la Medicina, se encaminó hacia la Biomedicina y particularmente en el mejoramiento de una técnica que ayuda al diagnóstico y facilita el tratamiento en las enfermedades cancerígenas, la técnica Supersonic Shear Imaging (SSI).

Durante su tesis doctoral, la técnica SSI fue probada en 23 mujeres que presentaban lesiones de mama quienes se sometieron a un tratamiento de quimioterapia, al igual que en un grupo de ratones a los que les implantaron carcinomas humanos. Con su trabajo titulado “Monitoreo in vivo de cambios de elasticidad durante desarrollos tumorales y tratamiento anti-cáncer” Heldmuth Latorre logró caracterizar los tejidos biológicos y evaluar los cambios en la elasticidad del tejido afectado por el cáncer durante el tratamiento de quimioterapia. La elasticidad, al ser una propiedad intrínseca del tejido, puede ser cuantificada por medio del ultrasonido y dar información sustancial del estado y dureza del tejido. Cuando el tejido está duro, es probable que esté afectado. De esta manera la imagen final del ultrasonido en la pantalla muestra en colores la elasticidad del área inspeccionada.

Los datos obtenidos por medio de curvas y cifras estadísticas mostraron que el volumen y la elasticidad de los tumores estaban bien correlacionados, es decir, que la elasticidad del tejido sí puede ser determinante para monitorear la mejora o el deterioro del área afectada.

Imagenología Estructural del Feto
Precongreso internacional

Programa

9:00 Evaluación estructural del feto en el primer trimestre
Dr. Andrés Mejides

09:30 Evaluación el corazón fetal en el primer trimestre
Dr. Mauricio Herrera

10:00 Screening en el primer trimestre
Dr. Andrés Mejides

10:30 Marcadores ecográficos de aneuploidías en el segundo trimestre
Dr. Daniel Cafici

11:00 **Demo en vivo**

11:30 Guías ISUOG para la evaluación del corazón fetal
Dr. Renato Ximenes

12:00 **Receso**

12:30 Anomalías detectables en el corte cardiaco de cuatro cámaras
Dr. Mauricio Herrera

1:00 Identificación de cardiopatías en los tractos de salida y vista de 3 vasos
Dr. Renato Ximenes

1:30 **Demo en vivo**

2:00 **COMIDA**

3:30 Guías ISUOG para la evaluación del sistema nervioso central fetal
Dr. Daniel Cafici

4:00 Evaluación ultrasonográfica del SNC: Ventriculomegalias. Defectos de cierre del tubo neural
Dr. Renato Ximenes

4:30 Evaluación ultrasonográfica del SNC: Fosa posterior - línea media
Dr. Mauricio Herrera

5:00 **Receso**

5:30 Malformaciones extracardiacas del tórax fetal
Dr. Andrés Mejides

6:00 Normas ISUOG de Doppler
Dr. Daniel Cafici

6:30 **Demo en vivo**

7:00 **Clausura y entrega de constancias**

Información general

A través de los diversos temas que se abordan en este programa, se busca actualizar a los asistentes sobre las distintas técnicas, procedimientos y tecnologías disponibles para lograr un diagnóstico acertado, a la vez de conocer la opinión de altos expertos internacionales en la materia, quienes nos guiarán durante el proceso.

Profesores:

Dr. Renato Ximenes

Dr. Daniel Cafici

Dr. Mauricio Herrera

Dr. Andrés Mejides

Dr. Waldo Sepúlveda

33 Congreso Internacional de Ultrasonido Huatulco 2014

En Huatulco el Sonido *también* se ve

Te esperamos en el 33 Congreso Internacional de Ultrasonido, del 22 al 26 de abril de 2014

Profesores nacionales e internacionales **Curso precongreso**
Conferencias magistrales **Trabajos libres**
Ultrasonido de abdomen y partes superficiales
Concurso de diagnóstico

¡y mucho más!

amusem
Asociación Mexicana de Ultrasonido en Medicina, A.C.

El valor de un Sistema de Ultrasonido Innovador

ALPINION

MEDICAL SYSTEMS

ECUBE 7

Ultrasonido E-CUBE 7, delgado, compacto, diseño ergonómico con un avanzado desempeño.

Somos Profesionales en Ultrasonidos

Funciones Principales

- **Rápido e intuitivo 3D/4D**
- **Magnífica imagen 2D:**
  - **FSI** (Imagen de espectro completo)
  - **Full SRI** ([ALTA + SRI] Reducción de artefactos)
  - **SCI** (Imagen de Composición Espacial)
  - **FCI** (Imagen de Composición de frecuencia)
  - **FTHI** (Filtro en Imagen Armónica de Tejido)
- **Xpeed B/CFM/PW** (optimización con un botón)
- **Imagen Trapezoidal** (Transductor Lineal)
- **Zoom de alta resolución**
- **Auto trazo PW**
- **Alta Sensibilidad de Flujo Color**
  - **PTHI** (Imagen Armónica por inversión de pulso)
- **Color Doppler / Power Doppler / PW Doppler**
  - con angulación de Color

Master 3D / 4D (Software 4D)

- **Alta resolución en 3D**
- **Vista Multiplanar** (Frontal, Sagital, Coronal y reconstrucción 3D)
- **Procesamiento Avanzado 3D**
- **Multi Corte tomográfico** (máx. 16 cortes)
- **ROI Flexible**
- **Bisturí electrónico**
- **Múltiples modos 3D/4D**
  -Superficie, - Rayos X, - Máximo

Todas las Soluciones Incluidas
Todo en Uno
En la cima del desempeño!

Amplio Monitor LED de 19 pulgadas

3 Puertos para Transductores

Ergonómico, Innovador

Teclado Alfanumérico Retro-iluminado

Manejo Digital de Imágenes

- Archivo de Imágenes
- CD/DVD RW, USB port
- LAN (PACS, DICOM)
- Gran Capacidad HDD (250GB)

Opciones:

- Panoramic (C/CFM)
- CW Doppler
- Auto IMT
- DICOM 3.0

E³ (E al cubo)

Extrema Precisión
Ergonómico Diseño
Eficiente Flujo de Trabajo

"Le prometemos a nuestros clientes que ALPINION maximizará los beneficios y disminuirá la inversión del cliente a través de nuestro continuo proceso de Innovación"

Mr. Seokbin Ko Presidente de Alpinion y Jefe Ejecutivo

Amplio Monitor LED 19"

Grupo ILJIN en un vistazo

- *Establecido en 1967
- *Empleados: 2,600 (En 2012)
- *Facturación: $2.3Billones (En 2012)
- *24 compañías afiliadas
- ***ILJIN Holdings: Principal accionista de ALPINION SISTEMAS MÉDICOS desde 2008**

ECUBE7

Excelente Calidad De Imagen

El E-CUBE 7 representa la próxima etapa en la evolución de la serie E-CUBE, la tecnología de imagen de núcleo integrado que cuenta con una mejor uniformidad de imagen, resolución y penetración.

Crystal Signatures ™

El E-CUBE 7, ofrece excelentes imágenes para cada aplicación a través de transductores de alta especificación que se diseñan y desarrollan en un entorno único.





SC1-6

Transductor convexo de un cristal con el radio de curvatura más grande.

APUNION produce:

El primer transductor 3D/4D de un cristal en el mundo.
Transductores de alto rendimiento de compuesto PZT con amplia aplicación.

Transductores E-Cube 7

- **SC1-6** (Transductor mono-cristal convexo de amplio ancho de banda) ESTÁNDAR
- **L3-12** (Transductor lineal de amplio ancho de banda) ESTÁNDAR
- **E3-10** (Transductor endocavitario avanzado) ESTÁNDAR
- **VC1-6** (Transductor convexo Volumétrico avanzado PZT) ESTÁNDAR
- **SP2-5** (Transductor en Fase mono-cristal de alta densidad) OPCIONAL
- **L3-8** (Transductor lineal de baja frecuencia) OPCIONAL
- **L3-12H** (Transductor Lineal High Density 192 elementos) OPCIONAL

Distribuidor Exclusivo
MEDI ROYAL, S.A. DE C.V.
CADIZ # 67-E, COL. ALAMOS
MEXICO, D.F., CP: 03400
TEL: (55) 5538 8888, 5519 2500, 5519 4107
FAX: (55) 5519 4222
E-MAIL: mediroyal@royal.com.mx
http://www.royal.com.mx

Xpeed

§Botón automático que te permite la optimización de la imagen en 2D, color y Doppler (Xpeed)

3D multiplanar

Estudio de 3D mostrando vistas en los planos sagital, coronal y oblicuo, y la imagen en 3D

Histograma

El histográma local en escala de grises de una pequeña caja ROI en modo B para caracterizar tejidos en zonas homogeneas

Impresora Medica LED

MODELOS:
C711DM C711N

tamaño **Carta**

DICOM Windows / linux

laser printer
Color

Costo de impresión tamaño **Carta** menor a 50 centavos de Dólar calculado incluyendo **todos los consumibles**

OKI

ROI ajustable y Modo de Bisturi



Cortes interno, externo y bloque

Compensación de área curva

Live HQTM (skin type) solo E-Cube 9 y 15 (opcional)

ECUBE 15

Doppler de Alto Desempeño Color/PW/CW
TDI (Imagen Doppler Tisular)
PTHI (Imagen Armónica de Tejido por Inversión de Fase)
Auto IMT, Imagen Panorámica
Stress Echo, Imagen de Tensión
X peed, Anatómico M-mode
M-mode con color, Full SRI
Live HQ (paquete 3D/4D Alta Calidad)
Transductores Single Cristal

ECUBE 9

Excelente desempeño de imagen para un diagnostico Rápido, Fácil y Preciso.

§ Calidad de imagen superior
- Crystal Signatures ™ : Tecnologia mono-cristal innovadora (convexo , volumétrico, arreglo en fase)

§ Uniformidad de imagen y excelente penetración
§ Xpeed™ 2D, color y Doppler
§ Tecnologia de filtrado de imagen para optimización (FullSRI™)
§ DICOM 3.0 / DICOM SR

Noblus

Advanced Versatile Ultrasound Scanner

HITACHI
Inspire the Next

ALOKA
illuminate the change

Cualquier tipo de estudio, incluyendo ***aplicaciones avanzadas,*** en cualquier ambiente clínico.

Sin limitaciones…

(Y a un precio INCREÍBLE)

SMH

SUMINISTRO PARA USO MÉDICO Y HOSPITALARIO, S.A. DE C.V.
ventas@smh.com.mx
(+52 55) 5687 8720

Hitachi Aloka Medical, Ltd.