ISBN 1870-7238

OMETGIC

2012

Revista de Enfermedades del Tracto Genital Inferior

Órgano Oficial del Colegio Mexicano de Médicos Especialistas en Enfermedades del Tracto Genital Inferior y Colposcopia, A.C.
antes Asociación Mexicana de Colposcopia y Patología Cervical, A.C.

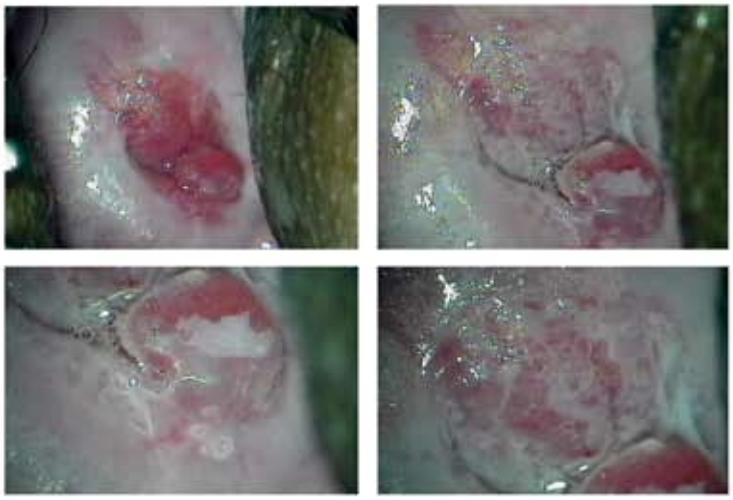

Memorias del XVI Congreso Internacional de Colposcopia. Boca del Río, Veracruz

Vol. 6, Núm. 1 / 2012 Enero-Diciembre

ISBN 1870-7238

Revista de Enfermedades del Tracto Genital Inferior

2012

Órgano Oficial del Colegio Mexicano de Ginecólogos dedicados a la Colposcopia, A.C.
antes Asociación Mexicana de Colposcopia y Patología Cervical, A.C.

FUNDADOR Y EDITOR EN JEFE
Acad. Dr. Víctor M. Vargas Hernández

CO-EDITOR
Dr. José Antonio Moreno Sánchez

COMITÉ EDITORIAL NACIONAL

Dr. César Santiago Pineda
Dr. Drusso Vera Gaspar
Dr. Fernando de la Torre Rendón
Dr. Óscar Augusto Trejo Solórzano
Dr. José Luis González Sánchez
Dr. Armando Valle Gay
Dr. Héctor Hurtado Reyna
Dr. Jorge Ojeda Ortiz
Dra. María de los Ángeles Madrigal de la Campa
Dr. José Antonio Ruiz Moreno
Dr. José Luis López Velázquez
Dr. Alejandro Ortiz de la Peña y Carranza

COMITÉ EDITORIAL INTERNACIONAL

Dr. Santiago Dexeus (Barcelona, España)
Dr. Luis Alfonso Padilla Paz (Texas, USA)
Dr. Silvio Tatti (Buenos Aires, Argentina)
Dra. Monserrat Cararach Tur (Barcelona, España)
Dr. Fernando B. Guijón (Manitoba, Canadá)

EDITORES ASOCIADOS

Presidente del Colegio Mexicano de Oncología Ginecológica
Dr. Guillermo Sidney Herbert Núñez

Inmunología
Acad. Dr. Gustavo Acosta Altamirano

Patología
Acad. Dr. José de Jesús Curiél Valdés

Biología Molecular
Dr. Alejandro García Carrancá

Colegio Mexicano de Ginecólogos dedicados a la Colposcopia, A.C.

Consejo Directivo

Acad. Dr. Víctor Manuel Vargas Hernández
Presidente

Dr. José Antonio Moreno Sánchez
Vicepresidente

Primer Secretario propietario:
Dr. Sergio Bruno Muñoz Cortés

Segundo Secretario propietario:
Dra. Elsa Díaz López

Primer -Secretario suplente:
Dr. Jesús Cruz Martínez

Segundo Secretario suplente:
Dr. Alfredo Moreno Rodríguez

Tesorero:
Dr. Rogelio Apolo Aguado Pérez

Sub-Tesorero:
Dr. Jorge Rivera Corona

La Revista de Enfermedades del Tracto Genital Inferior es el Órgano Oficial de Difusión del Colegio Mexicano de Ginecólogos dedicados a la Colposcopia, A.C. Aguascalientes No. 177-402, Col. Condesa. Tels.: 5564-1111, Fax: 55843131. Páginas web: www.amcpc.org.mx, www.cometgic.com Correo electrónico: contacto@amcpc.org.mx, amcpc_ac@hotmail.com. Los conceptos que en ella aparecen son responsabilidad exclusiva de los autores. Para suscripciones comunicarse al Colegio (Socios al corriente, sin costo). Tiraje 1 000 ejemplares. Derechos reservados conforme a la ley. Certificado de Licitud de Título (en trámite), Certificado de Licitud de Contenido (en trámite). Registro de Reserva de Derecho de Autor Núm. 04-2011-070613001200-102. Publicación periódica con ISSN 1870-7238.

Los derechos de reproducción del contenido y las características gráficas de la presente edición (inclusive por medios electrónicos) están reservados de acuerdo a la Ley en los países signatarios de las Convenciones Panamericanas e Internacional de Derechos de Autor.

Toda correspondencia o remesa deberá dirigirse al Editor de la Revista: Acad. Dr. Víctor Manuel Vargas Hernández, correo electrónico: vvargashernandez@yahoo.com.mx y vvargashernandez@prodigy.com.mx. La Revista de Enfermedades del Tracto Genital Inferior se encuentra indizada en internet: Índice Mexicano de Revistas Biomédicas (IMBIOMED) www.imbiomed.com

ISBN 1870-7238

Revista de Enfermedades del Tracto Genital Inferior

2012

Órgano Oficial del Colegio Mexicano de Ginecólogos dedicados a la Colposcopia, A.C.

Vol. 6, Núm. 1 / 2012
Enero-Diciembre

Contenido

Editorial.....3
Acad. Dr. Víctor Manuel Vargas Hernández

Cáncer Vulvar. Experiencia en el manejo en la Unidad de Oncología del Hospital General de Puebla. Reporte de 15 casos..5
Dr. Daniel Orea Estudillo, Dr. José Isaac Sánchez Calihua

Detección de virus del papiloma humano (VPH), subtipos 16 y 18, en secreción de cérvix mediante captura de híbridos.....9
Dr. Fausto Moisés Coronel Cruz, Dr. Patricio Guerra Ulloa, Dra. Adriana de la Cruz Orozco, Dra. María del Rocío Chillopa Rodríguez

Frecuencia de lesión residual NIC 2, NIC 3 y Ca in situ post LEEP en la Clínica de Colposcopia y tracto genital inferior de la unidad de Ginecología del Hospital General de México.....14
Dra. Sandra I. Montiel Padilla, Dr. Sergio Bruno Muñoz Cortes, Dra. Rocío Guerrero Bustos

Memorias del XVI Congreso Internacional de Colposcopia. Boca del Río, Veracruz.....19

Socios fundadores de la COMEGIC.....28

Cronología de la conformación de la COMEGIC.....30

Editorial.....3
Acad. Dr. Víctor Manuel Vargas Hernández

Vulvar Cancer. Experience in handling Oncology Unit at the Hospital General of Puebla. Report of 15 cases.....5
Dr. Daniel Orea Estudillo, Dr. José Isaac Sánchez Calihua

Papillomavirus detection (HPV) types 16 and 18 in cervical secretion by capture hybrid.....9
Dr. Fausto Moisés Coronel Cruz, Dr. Patricio Guerra Ulloa, Dra. Adriana de la Cruz Orozco, Dra. María del Rocío Chillopa Rodríguez

Frequency of residual lesions CIN 2, CIN 3 and Ca in situ post LEEP in Clinic of colposcopy and lower genital tract unit of the Hospital General of Mexico.....14
Dra. Sandra I. Montiel Padilla, Dr. Sergio Bruno Muñoz Cortes, Dra. Rocío Guerrero Bustos

XVI Reports of the International Congress of Colposcopy. Boca del Río, Veracruz...19

Founding members of the COMEGIC.....28

Chronology of the formation of the comegic.....30

Revista de
ENFERMEDADES
DEL TRACTO
GENITAL INFERIOR

"Terminología y clasificación de los trastornos dermatológicos de la vulva", basada en aspectos clínicos y fue elaborada por el Comité de la Sociedad Internacional para el Estudio de la Enfermedades de la Vulva (ISSVD), cuyos miembros son expertos internacionales en los campos de la Dermatología, Ginecología y Patología, se presentó y aprobó durante XXI Congreso Internacional celebrado en París, Francia, del 3 a 8 septiembre 2011.

Esta nomenclatura o terminología para las enfermedades de difícil diagnóstico utiliza la descripción de enfermedades dermatológicas vulvares. Esta clasificación médica se refiere a la disposición ordenada de las enfermedades en grupos que comparten características comunes y las consideran desde varios puntos de vista. Esto basada en la agrupación de las enfermedades de acuerdo a su etiología o fisiopatología; utiliza categorías infecciosas, endocrinológicas, tumorales malignas, etcétera. Si bien esta clasificación etiologica es satisfactoria, existen 2 inconvenientes principales. En primer lugar, se debe saber el nombre de la enfermedad (es decir, el diagnóstico) antes de que sea posible buscar material adicional sobre el trastorno. Evidentemente, este tipo de clasificación no es útil para buscar un diagnóstico para una dermatosis que el médico no es capaz de identificar. En segundo lugar la etiología y fisiopatología están sujetas a cambios continuos debido al desarrollo de nueva información y las clasificaciones no son duraderas, por lo que requieren un examen y revisión a intervalos frecuentes.

Además, es difícil lograr otro enfoque para la clasificación de las enfermedades infecciosas en grupos con manifestaciones clínicas similares cuando se trata de enfermedades para las que el diagnóstico depende de la historia clínica y examen físico; sin embargo, es fácil cuando se trata de trastornos dermatológicos en los que el examen físico proporciona la información necesaria para llegar al diagnóstico correcto. Con este enfoque, las enfermedades con características clínicas similares se clasifican juntas y con menos diagnósticos diferenciales, utilizando los conocimientos de medicina general y sentido común, dejando al clínico con pocas enfermedades a considerar y fácilmente revisadas en los textos estándares para establecer el diagnóstico probable. Esta clasificación sólo incluye alteraciones dermatológicas caracterizadas por la presencia de lesiones visibles, sin referir trastornos vulvares sin lesiones visibles que se presentan sólo con síntomas (prurito y dolor) y/o problemas funcionales. Los objetivos del enfoque clínico para el diagnóstico de trastornos dermatológicos vulvares son: *1)* descripción con precisión de las lesiones vulvares, *2)* inclusión de la lesión descrita (s) en uno de los ocho grupos morfológicos descritos en la clasificación, *3)* formular una breve lista de diagnósticos diferenciales dentro de ese grupo, *4)* disminuir la lista a través de la descripción de la presentación clínica de estas enfermedades y *5)* utilizar, cuando sea necesario, pruebas de laboratorio para un diagnóstico probable. Esto no elimina la clasificación del 2006 de la ISSVD sobre dermatosis vulvar, y el propósito de esta nueva clasificación es ayudar al médico a hacer un diagnóstico basado únicamente en hallazgos clínicos y para el diagnóstico depende de la historia clínica, examen físico y confirmación por el laboratorio.

El objetivo de esta clasificación se basa en el examen y descripción de las lesiones (si están presentes más de una lesión y su prototipo) para fines descriptivos. Los colores de las lesiones son rojas, blancas, marrones, azules, grises, negras o color de la piel. Las lesiones de color de la piel son aquellas que coinciden con el color de la piel normal circundante. En la mucosa de la vulva, las lesiones de la piel son de color rosa o rojo y la superficie es lisa o rugosa a la palpación y se formulan los diagnósticos diferenciales y se cataloga a la enfermedad vulvar reconocida de acuerdo a esta clasificación clínica y posteriormente se utiliza el propio conocimiento del médico y se crea una breve lista con menos diagnósticos diferenciales y el uso de un texto adecuado, para leer secciones sobre la morfología clínica (manifestaciones clínicas), para cada una de las enfermedades de la lista de diagnósticos diferenciales.

Esta información, junto con la historia clínica de la paciente generalmente permite determinar el diagnóstico probable o reducir la lista a 2 o 3 posibilidades. Para la confirmación del diagnóstico clínico, en algunos casos, es necesario pruebas de laboratorio. Esto generalmente implica biopsia para confirmación histopatológica y/o infecciosa. En algunos casos, el patólogo no es capaz de ofrecer un mejor diagnóstico individual, en cambio informa la presencia de patrones histopatológicos como espongiotico, acantósico o acantolítico. Estos patrones clasificados en subgrupos patológicos y su correlación con los hallazgos clínicos permiten un correcto diagnóstico utilizando la correlación clínico-patológica. Las enfermedades que se mencionan en los 8 grupos morfológicos (tabla 1) incluyen cerca de 50 de los trastornos más comunes, junto con algunas condiciones poco comunes que son importantes (por ejemplo, melanoma) sin incluir trastornos que presentan únicamente síntomas como prurito y el dolor, que se encuentran en la atención clínica de rutina. Algunas enfermedades de la piel son poli-

mórficas; por ejemplo, las lesiones de molusco contagioso pueden aparecer como blancas, rojas o pápulas de color de la piel. Las diversas presentaciones se enumeran en más de un lugar de esta clasificación y las enfermedades dentro de cada grupo se muestran con la frecuencia que se encuentran.

El término eccema clásicamente se refiere a un grupo de enfermedades inflamatorias que se caracteriza clínicamente por la presencia de prurito, placas mal delimitadas con menor evidencia de micro-vesiculación y/o, más frecuentemente, la alteración posterior sobre la superficie. Histológicamente, las enfermedades eccematosas se caracterizan por patrón espongiotíco.

La liquenificación se desarrolla como resultado de rascado crónico y/o frotamiento del ciclo picor-rascado, localizado principalmente en la porción cutánea de la vulva. La liquenificación se caracteriza clínicamente por engrosamiento palpable del tejido y aumento de la prominencia de marcas en la piel; es de color rojo brillante y rojo oscuro, blanco o de color de la piel (el color blanco se produce como resultado de la retención de humedad en la capa engrosada externa de la epidermis). La excoriación está o no presente e histopatológicamente se caracteriza por patrón acantósico y la liquenificación surge a partir de la piel de apariencia normal, liquen simple crónico o estar superpuesta a otro trastorno subyacente dermatológico como psoriasis, liquen escleroso, liquen plano, etcétera.

El término liquen simple crónico se utiliza cuando la liquenificación se desarrolla en la piel que previamente es normal en apariencia y donde los trastornos subyacentes de la piel han sido excluidos. Se caracteriza por la presencia del ciclo comezón-rascado donde las pacientes se rascan o frotan consciente, subconsciente y/o durante el sueño. El liquen simple crónico es probable que surja en aquellas pacientes que son atópicas y/o aquellas que han tenido dermatitis atópica en otros lugares.

La dermatitis atópica es una enfermedad inflamatoria crónica pruriginosa que surge en la piel de apariencia previamente normal. Clínicamente se caracteriza por placas rojas con evidencia de alteración superficial (especialmente excoriaciones) y se produce como resultado del ciclo de comezón-rascado. El fenotipo morfológico de la dermatitis atópica se produce principalmente en pacientes atópicos, es decir, aquellos con historia personal o familiar de rinitis alérgica, conjuntivitis alérgica y/o asma. La fisiopatología de la dermatitis atópica implica una alteración genética de la función en la capa de la barrera epidérmica, reducción en los péptidos antimicrobianos de la superficie de la piel y alteraciones inmunitarias como desarrollo de alérgenos específicos, alteraciones en anticuerpos de la inmunoglobulina E, respuesta linfocítica TH-2 y niveles elevados de citoquinas entre otras.

Tabla 1. Clasificación clínica de la vulva: trastornos dermatológicos

Lesiones con color de la piel	Pápulas y nódulos	1. Papilomatosis del vestíbulo y labios menores (hallazgo normal, no es una enfermedad). 2. Molusco contagioso. 3. Verrugas por infección del virus del papiloma humano (VPH). 4. Cicatriz. 5. Neoplasia intraepitelial vulvar. 6. Acrocordón, pólipo fibroepitelial. 7. Nevus (tipo intradérmico). 8. Quistes mucinosos en labios menores (puede tener color amarillo). 9. Quiste epidérmico (o quiste epidermoide, quiste epitelial). 10. Tumores de glándulas mamarias (hidradenoma papilífero). 11. Tumores y quistes de la glándula de Bartholini. 12. Siringoma. 13. Carcinoma basocelular.
	Placas	1. Liquen simple crónico y otras enfermedades liquenificadas (términos relacionados con eccematosa y enfermedades liquenificadas). 2. Neoplasia intraepitelial vulvar.

Lesiones rojas: parches y placas	Enfermedades eccematosas y liquenificadas	1. Dermatitis alérgica de contacto. 2. Dermatitis de contacto irritante. 3. Dermatitis atópica (ocasionalmente se presenta en la vulva). 4. Otros cambios eccematosas superpuestos sobre otros trastornos vulvares. 5. Enfermedades que simulan clínicamente enfermedades eccematosas (candidiasis, enfermedad de Hailey-Hailey y enfermedad de Paget extramamaria). 6. Liquen simple crónico (liquenificación sin lesiones cutáneas previas). 7. Liquenificación superpuesta sobre una enfermedad pruriginosa previa subyacente.
	Red de placas o parches (sin alteración epitelial)	1. Candidiasis. 2. Psoriasis. 3. Neoplasia intraepitelial vulvar. 4. Liquen plano. 5. Vulvitis de células plasmáticas. 6. Infección bacteriana de tejidos blandos (celulitis e inicio de fascitis necrotizante). 7. Enfermedad de Paget extramamaria.
Lesiones rojas: pápulas y nódulos	Rojas pápulas	1. Foliculitis. 2. Verruga (VPH). 3. Angioqueratoma. 4. Molusco contagioso (inflamado). 5. Hidradenitis supurativa (lesiones tempranas). 6. Enfermedad de Hailey-Hailey.
	Red de nódulos	1. Forúnculos. 2. Verruga (VPH). 3. Prurigo nodular. 4. Neoplasia intraepitelial vulvar. 5. Molusco contagioso (inflamado). 6. Prolapso y carúncula uretral. 7. Hidradenitis supurativa. 8. Adenoma de la glándula mamaria (hidradenoma papilífero). 9. Quiste epidérmico inflamado. 10. Absceso de la glándula de Bartolini. 11. Carcinoma de células escamosas. 12. Melanoma (tipo amelanico).
Lesiones blancas	Pápulas y nódulos	1. Manchas de Fordyce (hallazgo normal, a veces tiene matiz amarillo). 2. Molusco contagioso. 3. Verruga. 4. Cicatriz. 5. Neoplasia intraepitelial vulvar. 6. Carcinoma de células escamosas. 7. Lesiones miliares. 8. Quiste epidérmico. 9. Enfermedad de Hailey-Hailey.
	Placas y manchas blancas	1. Vitíligo. 2. Liquen escleroso. 3. Hipopigmentación posinflamatoria. 4. Enfermedades liquenificadas (cuando la superficie está húmeda y relacionadas con enfermedades eccematosas y liquenificadas). 5. Lliquen plano. 6. Neoplasia intraepitelial vulvar. 7. El carcinoma de células escamosas.

Lesiones de color oscuro (marrón, azul, gris o negras)	Parches de color oscuro	1. Nevus melanocíticos. 2. Vulvar melanosis (lentiginosis vulvar). 3. Hiperpigmentación posinflamatoria. 4. Liquen plano. 5. Acantosis nigricans. 6. Melanoma in situ.
	Pápulas y nódulos de color oscuro	1. Nevus melanocíticos (incluyendo aquellos clínica e histopatológicamente atípicos). 2. Verrugas (infección por VPH). 3. Neoplasia intraepitelial vulvar. 4. Queratosis seborreica. 5. Angioqueratoma (angioma capilar, hemangioma capilar). 6. Adenoma de la glándula mamaria (hidradenoma papilífero). 7. Melanoma.
Ampollas	Vesículas y ampollas	1. Infecciones por virus herpes (herpes simple, herpes zoster). 2. Eccema agudo (relacionados con enfermedades eccematosas y liquenificadas). 3. Liquen escleroso bulloso. 4. Linfangioma circunscrito (linfangiectasia). 5. Trastornos inmunitarios ampollosos (penfigoide cicatricial, exantema fijo, Síndrome de Steven-Johnson, pénfigo).
	Pústulas	1. La candidiasis (candidosis). 2. Foliculitis.
Úlceras y erosiones	Erosiones	1. Excoriaciones (ver trastornos del grupo “Placas”). 2. Liquen plano erosivo. 3. Fisuras que surgen del tejido normal (idiopática o relacionado con el coito). 4. Fisuras que surgen del tejido anormal (candidiasis, liquen simple crónico, psoriasis, enfermedad de Crohn, etcétera). 5. Neoplasia intraepitelial vulvar, variante erosiva. 6. Ruptura de vesículas, ampollas y pústulas (ver todos los trastornos del grupo de “Ampollas”). 7. Enfermedad de Paget extramamaria.
	Úlceras	1. Excoriaciones (relacionados con eccema, liquen simple crónico). 2. Úlceras aftosas (sindome de aftosa), principal aftosa, es la úlcera Lipschütz (que ocurre como proceso idiopático o secundaria a otras enfermedades tales como la enfermedad de Crohn, Behçet y diversas infecciones virales). 3. Enfermedad de Crohn. 4. Infección por virus del herpes (principalmente en pacientes inmunodeprimidos). 5. Carcinoma de células escamosas ulcerada. 6. Sífilis primaria (chancro).
Edema (hinchazón genital difusa)	Edema de color de la piel	1. Enfermedad de Crohn. 2. Anomalía linfática idiopática (enfermedad de Milroy congénita). 3. Posradioterapia u obstrucción linfática poscirugía. 4. Edema posinfección (celulitis causada especialmente por estafilococos y estreptococos). 5. Edema posinflamatorio (especialmente hidradenitis supurativa).
	Edema rosa o rojo	1. Obstrucción venosa (por ejemplo, durante el embarazo y puerperio). 2. Celulitis (primaria o superpuesta al edema existente). 3. Quiste de Bartholini inflamado o absceso. 4. Enfermedad de Crohn. 5. Edema vulvar leve que ocurre con cualquier enfermedad inflamatoria vulvar.

Acad. Dr. Víctor Manuel Vargas Hernández
Editor

ARTÍCULO DE INVESTIGACIÓN

Revista de
Enfermedades
del Tracto
Genital Inferior

Cáncer Vulvar. Experiencia en el manejo en la Unidad de Oncología del Hospital General de Puebla. Reporte de 15 casos

Dr. Daniel Orea Estudillo*, Dr. José Isaac Sánchez Calihua†

RESUMEN

El examen de la vulva es parte rutinaria de una evaluación colposcópica, por lo que todo médico relacionado con la práctica de la colposcopia debe conocer sobre el cáncer de vulva que, si bien no es tan frecuente (0.5% de las neoplasias malignas en la mujer mexicana), en muchas ocasiones se puede pasar por alto y no ser diagnosticados al suponer que se trata de lesiones benignas propias de la edad. Se realizó un estudio retrospectivo de todas las pacientes ingresadas con dx de cáncer de vulva desde el 2005 al 2010 en la Unidad de Oncología del Hospital General de Puebla, incluyéndose 15 pacientes. El rango de edad fue de 39-85 años con una edad promedio de 62 años. Las etapas clínicas observadas fueron: para etapa clínica I no hubo pacientes; para la etapa clínica II, seis pacientes. De los seis casos, tres pacientes fueron catalogadas con tumores centrales y tres pacientes con tumores lateralizados. Ocho pacientes correspondieron a una etapa clínica III y 1 paciente correspondió a una etapa clínica IV. De las 15 pacientes ocho fueron tratadas inicialmente con quimioradioterapia de forma preoperatoria. Una paciente fue manejada con quimioterapia paliativa y seis fueron tratadas inicialmente con tratamiento quirúrgico que incluyó escisión radical +/- disección inguinal uni o bilateral. A cinco años de seguimiento se reportaron dos defunciones, lo que da una mortalidad de 13%. Conclusión: El manejo actual del cáncer de vulva ha cambiado de tratarse con cirugías muy radicales a tratamientos más conservadores; combinándolos con la utilización de quimioradioterapia se han tenido menores índices de morbilidad posoperatoria.

Palabras clave: Cáncer de vulva, frecuencia, tratamiento, pronóstico

ABSTRACT

The examination of the vulva is a routine part of colposcopic evaluation, so that all medical related to the practice of the colposcopy should know about the cancer vulva, although not as frequent (0.5 % of the malignant neoplasia in mexican women), can be in many occasions overlook, and not be diagnosed by assuming that they are benign lesions characteristic of the age. A retrospective study was conducted of all the patient admitted with dx cancer of vulva from 2005 to 2010 in the oncology unit of the general hospital in puebla included 15 patients, the age range was 39-85 years with a range of 62 years. The clinical stages were observed for clinical stage I there were no patients for clinical stage II 6 patients in three patients were catalogad as central tumors and three patients as tumors lateralizados, 8 patients were a clinical stage III and 1 patient corresponded to a clinical stage IV. Of the 15 patient eight were initially treated with chemoradiotherapy preoperatively a patient was managed with palliative chemotherapy and 6 patients were treated initially with surgical treatment which included radical excision + /- groin dissection uni or bilateral. To 5 years of monitoring reports 2 deaths which gives a mortality of 13%. Conclusion: the current management of the cancer of vulva has changed from surgeries very radical to more conservative treatments combining with the use of chemoradiotherapy taking lower rates of postoperative morbidity.

Keywords: Vulvar cancer, frequency, treatment, prognosis

* Dr. Daniel Orea Estudillo, Cirujano oncólogo-colposcopista. Avenida Kepler 2143 No. 780. Reserva Territorial Atlicayotl Puebla, Pue. CP 72190. Tel. consultorio: 303 83 62. Celular 044 22 22 65 10 90.
† Médico general.

INTRODUCCIÓN

El cáncer de vulva representa 5% de todas las neoplasias genitales femeninas. La edad más frecuente de presentación es entre los 65-75 años de edad, sin embargo hasta 15% de los casos se pueden presentar en mujeres menores de 40 años.

En México, según el Registro Histopatológico de Neoplasias Malignas, en el año de 1998 se notificaron 248 casos de cáncer de vulva. En Estados Unidos se estima que existen aproximadamente cuatro mil casos nuevos, con unas 850 muertes relacionadas con este tipo de cáncer.

La estirpe histológica más frecuente es la de células escamosas, 86.2%; seguida por melanomas, 4.8%; sarcomas, 2.2%; de células basales, 1.4%; adenocarcinomas, 0.6%, etcétera.

El cáncer de vulva es susceptible de tener un diagnóstico precoz. Todo médico dedicado al cuidado de las mujeres debe examinar a fondo la vulva antes de la evaluación de la vagina o del cérvix; las lesiones blancas, rojas o pigmentadas se consideran anormales y justifican la realización de una biopsia.

El desarrollo del cáncer de células escamosas puede ser similar al proceso que ocurre en el cérvix; se ha relacionado con falta de higiene personal, sin embargo la causa de cáncer de vulva es desconocido y hay pocos datos a favor de la idea de que estas neoplasias se suelen desarrollar a partir de distrofias de la vulva. En muchos casos la lesión inicial parece surgir de una zona de neoplasia intraepitelial que luego desarrolla formando un pequeño nódulo que puede ulcerarse, en otros casos se puede confundir clínicamente con condilomas acuminados.

Para fines prácticos se ha propuesto dos tipos clinicopatológicos de cáncer de vulva:

Tipo I: Su presentación es preponderante en la mujer joven (35-55 años) y se caracteriza por lesiones intraepiteliales acompañadas de infección por virus del papiloma humano (HPV). Frecuentemente se relacionan con neoplasia intraepitelial vulvar (NIV). La infección del HPV se manifiesta en 70-80% de los casos.

Tipo II: La forma más común afecta a mujeres de la tercera edad (65-75 años), se presenta con lesiones intraepiteliales y la frecuencia de infección que se vincula con HPV es de 10-15%. La mayoría de las veces se trata de lesiones epiteliales queratinizantes invasivas.

Afortunadamente el cáncer de vulva se desarrolla lentamente y metastatiza de forma tardía. En todas las lesiones sospechosas de la vulva, incluidas tumoraciones, ulceras o zonas pigmenadas hay que realizar una biopsia.

En relación a la localización, la enfermedad primaria puede aparecer en cualquier lugar de la vulva. En 70% de los casos se manifiesta sobre todo en los labios y es más frecuente en los labios mayores, sin embargo puede presentarse en los labios menores, el clítoris y el perineo. El crecimiento de tipo multifocal en el carcinoma invasor de células escamosas de la vulva es raro, excepto en las denominadas lesiones por beso, que pueden presentarse como lesiones aisladas, generalmente en los labios mayores.

PATRONES DE DISEMINACIÓN

El patrón de diseminación del carcinoma escamoso de vulva es sobre todo linfático, mientras que la que ocurre por extensión directa puede presentarse, pero es más esporádica respecto de la enfermedad ganglionar inguinofemoral metastásica. La diseminación hematógena es muy rara.

El conocimiento exacto del patrón de drenaje linfático y el estado ganglionar inguinofemoral facilitan el diseño de un tratamiento individualizado, el cual constituye el factor pronóstico más importante.

La afección metástasica ganglionar ocurre cuando la profundidad de la invasión estrómica excede 1 mm en el tumor primario. Los vasos linfáticos drenan de manera directa desde los labios mayores y menores hasta el Monte de Venus y de allí se dirigen hacia los ganglios inguinales superficiales y de ahí a los profundos.

Los estudios describen la diseminación ordenada de los ganglios inguinofemorales hacia los pélvicos, sobre todo los iliacos externos y obturadores, y por último a los paraaórticos.

Pruebas en medicina nuclear han demostrado que la propagación tumoral suele ser ordenada, es decir, en 95% de los casos el drenaje de los labios discurre hacia la cadena inguinal ipsolateral y a la contralateral sólo en 5% restante, mientras que las zonas centrales (clítoris, uretra, horquilla vulvovaginal y perineo) drenan de forma bilateral. El drenaje contralateral es raro.

TRATAMIENTO

La vulvectomía radical con linfadenectomía inguinofemoral bilateral es el tratamiento estándar del cáncer invasor. A principios del siglo XX la clásica cirugía radical en alas de mariposa se fundamentó en la remoción de tres áreas: la lesión vulvar y la disección inguinofemoral bilateral con el fin de evitar el riesgo de infiltración tumoral en dichos tejidos, sin embargo en los últimos 20 años se ha podido comprobar que en casos seleccionados un tratamiento conservador no compromete la recurrencia ni la sobrevida de las pacientes.

El tratamiento en etapas clínicas I y II dependerá de si la lesión es central o si está lateralizada 1 cm o más de la línea media de la vulva. Si es central y corresponde a una EC Ia escisión local con 2 cm de margen será suficiente, si la lesión corresponde a EC Ib o II, se recomienda ganglio centinela; si es positivo hay que realizar linfadenectomía bilateral con una escisión marginal de 3-4 cm; si los ganglios de la linfadenectomía son positivos hay que suministrar RT adyuvante.

En las lesiones lateralizadas EC I y II, en la EC Ia escisión local 2 cm de margen u observación, en EC Ib y II, escisión radical con margen de 3-4 cm más linfadenectomía ipsilateral si son positivos, se realiza linfidenectomía inguinal contralateral; si los ganglios son positivos se sugiere RT.

El tratamiento de la enfermedad avanzada se puede resumir de la siguiente manera en etapas clínicas III y IV, la resección sola puede erradicar la enfermedad, pero tiene el gran problema de su alta morbilidad e incluso se reporta una mortalidad relacionada de hasta 7%. En general se recomienda una evaluación clínica inicial; si los ganglios son resecables y el tumor no involucrara uretra o vejiga, un abordaje razonable sería la linfadenectomía bilateral más vulvectomía radical continuando como complemento para el tratamiento con radioterapia adyuvante. Si, por el contrario, hubiera compromiso de recto y/o vejiga, una mejor alternativa sería iniciar con quimioraditoerapia y utilizar la cirugía para el tratamiento sólo del tumor residual.

Y en el caso frecuente en nuestro país de enfermedad avanzada con ganglios fijos o ulcerados, la mejor opción sería el tratamiento con quimioradioterapia a vulva y áreas inguinales y reservar la cirugía en caso de enfermedad residual.

PRONÓSTICO

La tasa de supervivencia global es en promedio de 60%. En el estadio I es de 90%, en el II de 80%, en el III de 50% y en el IV de 15%.

El Gynecologic Oncologic Group propuso los siguientes grupos de riesgo:

Riesgo mínimo: tumor menor de 2 cm, ganglios negativos (supervivencia de 98%).

Riesgo bajo: tumor de 2-8 cm, ganglios negativos menores de 2 cm con un ganglio positivo (supervivencia de 87%).

Riesgo intermedio: tumor mayor de 8 cm con ganglios negativos y tumor de 2-8 cm, con un ganglio positivo (supervivencia de 74%).

Riesgo alto: tumor mayor de 8 cm con dos ganglios positivos, tumor de cualquier tamaño con tres o más ganglios positivos homolaterales o ganglios bilaterales (supervivencia de 20%).

La frecuencia de recaída oscila entre 10 y 40%. La mayor parte de las recidivas es vulvar (70%), 25% tiene lugar en ganglios inguinales, 15% en ganglios pélvicos y 18% a distancia.

MATERIAL Y MÉTODOS

Se realizó un estudio retrospectivo observacional donde se incluyeron todos las pacientes diagnosticadas como cáncer de vulva de un periodo comprendido de enero de 2005 a diciembre de 2010 en la Unidad de Oncología del Hospital General de Puebla, incluyéndose un total de 15 mujeres con unas edades que oscilaban entre los 39 y 85 años siendo una edad promedio de 62 años.

En relación a las estirpes histológicas observadas 100% correspondieron a carcinomas epidermoides.

La distribución de acuerdo a las etapas clínicas fue para etapas clínicas 0 y I, ningún paciente; para etapas clínicas II ósea tumores (T2N0M0), seis pacientes; etapas clínicas III, ocho pacientes distribuidas: tres pacientes correspondieron a tumores T3N0M0, tres pacientes para tumores T1N1M0 y dos pacientes para tumores T2N1M0; para las etapas clínicas IV, una paciente que correspondió a un T2N2M0.

El abordaje de estos pacientes fue en los que correspondieron a una EC III; se inició el tratamiento con quimioradioterapia; en seis pacientes fue su único tratamiento y en 2 se les realizó tratamiento quirúrgico por persistencia de su enfermedad.

En una paciente se empleó tratamiento a base de quimioterapia paliativa, en seis pacientes la terapéutica inicial fue un abordaje quirúrgico realizándose en tres pacientes con tumores centrales escisión radical más linfadenectomía bilateral y en tres pacientes con tumores lateralizados se realizó escisión amplia más linfadenectomía ipsilateral.

El tratamiento adyuvante con radioterapia se aplicó a seis pacientes sometidas a linfadectomía, ya que los reportes producto de la linfadenectomía fueron positivos.

A cinco años de vigilancia se encontraron 2 defunciones, lo que nos da una mortalidad de 13.3%. Las morbilidades relacionadas con el tratamiento quirúrgico fueron 2 linfoceles en el sitio de la disección inguinal mismos que se resolvieron sin mayor complicación. No se observaron dehisencias de heridas quirúrgicas ni lesiones vasculares o nerviosas en las disecciones inguinales.

CONCLUSIÓN

Si bien es cierto que el cáncer de vulva no es un cáncer frecuente (0.5% de las neoplasias ginecológicas en mujeres mexicanas), es una entidad a la cual en cualquier momento se puede enfrentar un colposcopista no oncólogo, por lo que es primordial tener un conocimiento básico de esta enfermedad que es por demás accesible a la realización temprana de una biopsia. Como toda neoplasia, realizar diagnósticos tempranos impacta importantemente en el pronóstico y en la sobrevivencia de las pacientes, además de que influye directamente en la radicalidad del tratamiento. Ha quedado ya bien establecido que las cirugías radicales como la vulvectomía radical está limitada a pacientes con enfermedad en EC III con ganglios resecables sin compromiso de vejiga o recto, ya que cuando los ganglios son irresecables hay afectación local amplia. El mejor abordaje es la quimioradioterapia. Hacer procedimientos conservadores con márgenes suficientes que abarquen de 3-4 cm es una conducta apropiada en etapas clínicas I y II sin afectación clínica inguinal quedando por definir en dichos pacientes, de acuerdo con el espesor y con la localización de la tumoración en la vulva, si se le va a proponer a la paciente la realización de ganglio centinela o la realización de una disección inguinal ipsilateral o bilateral.

No hay controversia en que cuando se realiza una disección inguinal y linfadenectomía y es positiva hay que brindar a la paciente el beneficio de la raditoerapia adyuvante. El papel de la linfadenectomía pélvica está en cuestión por su morbilidad ya que no ha demostrado ser superior al tratamiento con radioterapia.

Los procedimientos más radicales quedarían reservados para pacientes que han progresado en el cáncer de vulva o que tienen persistencia después de la quimioradioterapia, y deberán ser realizados en centros altamente especializados y con procedimientos tan radicales como exenteraciones con rotaciones de colgajos.

Referencias

1. Herrera M., Granados J. L. (2008), *Principios de Oncología INCan*, McGraw-Hill.
2. Feig B. W.; Berger, H. D. & Fuhrman, G. M. (2006), *The M.D. Anderson. Surgical Oncology Handbook*, Lippincott Williams & Wilkins, pp. 550-553.
3. Chang, A. D.; A. Ganz. Patricia & Hayes, D. F., "Oncology An Evidence-Based Approach", *Springer*, pp. 874-887.
4. Piver, M. S. (2000), *Oncología Ginecológica*. Marban, pp. 215-231.
5. DiSaia, P. J. & Creasman, W. T. (2002) *Oncología Ginecológica*, 6ª ed., pp. 211-239.
6. Hacker, F.; Bundy, B. & Thomas, G. (1992), "Groin dissection versus groin radiation in carcinoma of the vulva. A Gynecologic Oncology Group Study", *Int J. Radiat Oncolo Biol Phys*, 24, pp. 389-396.
7. Petereit, D. G.; Mehhta, M. P.; Buchler, D. A. & Kinsella, T. J. (1993), "Inguinofemoral raditation of N0, N1 vulvar cancer may be equivalent to lymphadenectomy if proper radiation technique is used", *Int J Radia Oncolo Biol Phys,* 27, p. 963.

ARTÍCULO DE INVESTIGACIÓN

Revista de
Enfermedades
del Tracto
Genital Inferior

Detección de virus del papiloma humano (VPH), subtipos 16 y 18, en secreción de cérvix mediante captura de híbridos

Dr. Fausto Moisés Coronel Cruz*, Dr. Patricio Guerra Ulloa†, Dra. Adriana de la Cruz Orozco‡, Dra. María del Rocio Chillopa Rodríguez§

RESUMEN

Objetivo: Determinar frecuencia de VPH-16-18, en secreción cervical de pacientes del Hospital Regional de Zona Ignacio Zaragoza, del ISSSTE, mediante captura de híbridos (CH) de ácido desoxirribonucleico viral efectuando correlación colposcópica-histopatológica para lesiones de alto (LIEAG) y bajo grado (LIEBG). Metodología: Estudio prospectivo, observacional. Pacientes mayores de 15 años, evaluadas entre abril-octubre de 2010. 116 muestras tomadas. Toma de muestra: zona de transformación con hisopo de dacrón, en transporte Vira-Pap. Procesamiento para captura de híbridos: Realización conforme a técnica de laboratorio. 2 grupos: A) Colposcopia sin alteraciones. B) Colposcopia con Infección por Virus del Papiloma Humano (IVPH) (incluyendo LIEAG-LIEBG). Exclusión: Hemorragia genital, colposcopia no satisfactoria; negación para toma de muestra, falta de resultado histopatológico (RHP). Resultados: 116 pacientes: 103 negativas para IVPH 16-18 y 13 positivas, por captura de híbridos. 103 negativas: 49 colposcopias normales y 54 con IVPH (11 con NIC, Neoplasia Intraepitelial Cervical). RHP con IVPH (9 con NIC I y 2 con NIC 2). 13 positivas, colposcopicamente con IVPH (8 con NIC) similar al RHP (5 con IVPH, 5 con NIC 1 y 3 con NIC 2). Conclusiones: *1)* La captura de híbridos para detección de IVPH cervical es específica para serotipos 16-18 con frecuencia de 11% en nuestra población analizada. *2)* 100% de resultados positivos para captura de híbridos tiene correlación colposcopica. *3)* La captura de híbridos no incluye la detección de todos lo serotipos del VPH. *4)* La mayoría de resultados positivos para IVPH (62.92%) ocurrieron en pacientes de 25 a 49 años de edad.

Palabras clave: Virus del papiloma humano (VPH), captura de híbridos (CH), ácido desoxirribonucleico (ADN), lesión intraepitelial de bajo grado (LIEBG), lesión intraepitelial de alto grado (LIEAG), neoplasia intraepitelial cervical (NIC), resultado histopatológico (RHP).

ABSTRACT

Objective: To determine the frequency of HPV-16-18 in cervical secretions from patients Ignacio Zaragoza Hospital, ISSSTE, by Hybrid Capture (HC) Viral Deoxyribonucleic Acid colposcopic-histopathologic correlation making for high lesions (HSIL) and low grade (LSIL). Methodology: A prospective, observational study. Patients over 15 years, examined between April to October 2010. 116 samples taken. Sampling: Wake transformation with a Dacron swab in transport Vira-Pap. Hybrid Capture Processing: Performing under laboratory technique. 2 groups: A) Colposcopy unchanged. B) Colposcopy with IVPH (including HSIL-LSIL). Exclusion: Genital bleeding, colposcopy is not satisfactory for sampling denial, lack of histopathological result (RHP). Results: 116 patients: 103 negative and 13 positive IVPH 16-18, hybrid capture. 103 negative: 49 and 54 with normal colposcopy IVPH (11 with NIC). RHP with IVPH (9 with CIN I and 2 IAS 2). 13 positive colposcopically with IVPH (8 CIN) similar to the RHP (5 with IVPH, 5 with CIN 1 and CIN 3 with 2). Conclusions: *1)* The hybrid capture for detection of cervical IVPH is specific for serotypes 16 to 18 with 11% frequency in our study population. *2)* 100% positive for hybrid capture colposcopic correlates. *3)* Hybrid Capture does not inclu-

* Perinatólogo, Médico Materno-Fetal, Colposcopista, Hospital Regional de Zona Gral. Ignacio Zaragoza, ISSSTE.
† Coordinador de Ginecología y Obstetricia, Hospital Regional de Zona Gral. Ignacio Zaragoza, ISSSTE.
‡ Ginecobstetra, Hospital de Especialidades Belisario Domínguez.
§ Ginecobstetra, Hospital de Especialidades Belisario Domínguez.

de the detection of all serotypes of HPV. *4)* Most IVPH positive results (62.92%) occurred between 25 and 49 years old.

Keywords: Human papillomavirus (HPV) Hybrid Capture (CH), deoxyribonucleic acid (DNA), low intraepithelial lesion grade (LSIL), high-grade intraepithelial lesion (HSIL), neoplasia cervical intraepithelial (NIC), histopathological result (RHP)

OBJETIVO

Determinar la frecuencia de VPH de alto riesgo, particularmente los subtipos 16 y 18, en secreción cervical de pacientes del servicio de Displasias del Hospital Regional de Zona "General Ignacio Zaragoza", del ISSSTE, mediante el método de captura de híbridos (CH) de ADN viral, comparando estos hallazgos con los resultados colposcópicos e histopatológicos respectivos, con positividad para IVPH, lesión intra epitelial de bajo grado (LIEBG) y lesión intra epitelial de alto grado (LIEAG).

ANTECEDENTES

El cáncer cervicouterino es el segundo más común en todo el mundo incluyendo países en desarrollo. La estimación global para el año 2000 fue de 470 600 nuevos casos y 233 400 muertes anuales.

La infección de cérvix por VPH se presenta en 3 formas:

1. Clínica: corresponde a condilomas acuminados.
2. Infra-clínica: se caracteriza por manifestaciones citológicas e histológicas y anomalías visibles con el colposcopio.
3. Latente: presencia intracelular del genoma sin ninguna manifestación clínica o infra-clínica.

En la actualidad la citología cervical es la herramienta más usada para el cribado del cáncer cervical, sin embargo presenta un porcentaje de falsos negativos que puede alcanzar 20-30%. Dentro de las limitaciones de la citología cérvico-vaginal como método convencional para la pesquisa de cáncer cervicouterino (CaCu) caben resaltar la dificultad y elevado costo de su automatización para reducir el error humano y la sobrevaloración de los hallazgos citológicos. Esto, a su vez, conlleva al diagnóstico de cambios atípicos ambiguos que no pueden ser confirmados, tratamientos excesivos por Papanicolaou dudosos y manejo inadecuado de pacientes con lesiones cervicales cuyo Papanicolaou fue negativo para la infección por VPH y que, sin embargo, pudieran presentar infección latente que sólo se diagnosticaría molecularmente.

Distintos estudios han resaltado la importancia de utilizar métodos que permitan la tipificación viral, así como las ventajas de combinar los estudios citológicos con dichos métodos para mejorar el valor predictivo negativo de la prueba citológica convencional, permitiendo el incremento en los intervalos de periodicidad para la realización de la misma y la disminución de los costos de programas de salud. Un valor predictivo negativo elevado de la detección viral es muy útil en la práctica ya que si no se detecta el virus, la posibilidad de que pase desapercibida una lesión de alto grado es muy baja. Se ha establecido que la evaluación de VPH de alto riesgo en combinación con una citología vaginal negativa representa un valor predictivo negativo para la progresión de la enfermedad a cáncer cervical mayor a 98%.

La detección de VPH mediante captura de híbridos es el primer método aceptado para la detección del VPH. Es un procedimiento cualitativo que consiste en la hibridación en formato de micro-placa del ácido desoxirribonucleico (ADN) liberado de la muestra en estudio con sondas de ácido ribonucleico (ARN) específicas para la identificación grupal de 13 subtipos virales de alto riesgo (16, 18, 31, 33, 35, 39, 45, 51, 52, 56, 58, 59 y 68) y 5 subtipos de bajo riesgo (6, 11, 42, 43 y 44). Los híbridos ADN:ARN son capturados sobre una superficie que contiene anticuerpos específicos para estos que reaccionan con anticuerpos conjugados con fosfatasa alcalina. La unión es detectada por un sustrato quimioluminiscente de dioxetano, produciéndose una señal amplificada por lo menos 3 000 veces, que es medida con un luminómetro en unidades relativas de luz (RLU). Esta técnica permite la discriminación entre grupos de VPH, pero no del tipo viral específico, a diferencia de la reacción en cadena de polimerasa (RCP). El test para tipificación de VPH es más sensible que la citología para detectar neoplasia intra epitelial cervical tipo 2 y 3 (NIC 2 y 3), siendo menos específico cuando se usa solo. Un resultado positivo para el test de VPH con una citología normal es sustancialmente predictivo para NIC 2 y 3. Estos datos sugieren que el test de VPH puede ser utilizado para detectar lesiones cervicales de alto riesgo.

JUSTIFICACIÓN

El cáncer cervicouterino es el segundo cáncer más común en todo el mundo incluyendo países en desarrollo. En México el CaCu es la primera causa de muerte por neoplasias en mayores de 25 años. Se desconoce la prevalencia real de la infección por VPH, aunque se estima que 70% de las mujeres tiene contacto con el virus a lo largo de su vida. Entre 7-10% corresponde a tipos potencialmente oncogénicos. El ADN del VPH está presente en aproximadamente 95% de los cánceres infiltrantes, en 90% de las lesiones de alto grado y 70% de las lesiones de bajo grado. Se han determinado más de 150 genotipos diferentes de VPH, entre ellos 15 que son potencialmente oncogénicos.

En la actualidad la carcinogénesis debida a la infección por IVPH se conoce mejor. Se basa esencialmente en la integración de secuencias víricas en los genomas celulares, de la cual se deriva una sobreexpresión de los oncogenes E6 y E7 que tendrá como consecuencia la interacción de las oncoproteínas víricas y las proteínas celulares de regulación negativa del ciclo celular. En los últimos años, mediante la biología molecular, se ha establecido firmemente una relación causal entre la infección persistente por virus del papiloma humano de alto riesgo

y el cáncer de cuello uterino. Un estudio mundial informó la presencia de material genético (ADN) de este virus en más de 95% de casos de CaCu. Posteriormente, mediante técnicas de biología molecular más sensibles, la detección se ha optimizado, hasta obtener 99.7% de positividad al VPH en los tumores analizados. Los tipos del VPH que se encontraron con mayor frecuencia fueron el 16, 18, 31, 33 y 35. El tipo 16 es el responsable de aproximadamente 50% de las infecciones en CaCu, mientras que el VPH 18 alcanza de 18 a 20%.

Las neoplasias intra-epiteliales se desarrollan a partir de la unión cilindro-escamo cilíndrica y de la zona de trasformación, transformándose en carcinomas epidermoides, constituyendo aproximadamente de 80 a 90% de las lesiones invasivas del cervix. Se trata de un grupo de lesiones caracterizadas por desorganización estructural y proliferación de células atípicas más o menos diferenciadas cuya evolución no siempre es progresiva. En algunos casos persisten o incluso remiten. La relación entre NIC 2 y 3 y CaCu con la infección por VPH está bien establecida. El uso de la citología cervical convencional anual ha reducido la incidencia del CaCu, pero las tasas probablemente se encuentren en meseta o incluso ligeramente en aumento. El diagnóstico de CaCu puede mejorar con la aplicación del test para VPH mediante captura de híbridos CH aprobado por la Federación de Administración de Drogas (FDA) en Estados Unidos, dada la limitada sensibilidad de la citología.

En el servicio de Displasias del Hospital Regional Ignacio Zaragoza, se evalúan anualmente aproximadamente 3 800 pacientes, de las cuales se tiene reportada una incidencia de IVPH de 21%, y de CaCu de 3.4%. Por lo anterior, se decide realizar este estudio para valorar la eficacia de la detección del VPH mediante la tipificación viral.

En este estudio se utilizará la captura de híbridos siendo específica para los subtipos 16 y 18, responsables de 70% de las infecciones en CaCu. Con lo anterior se busca valorar la eficacia de dicha prueba y en caso de ser útil, incrementar la detección oportuna de infección por serotipos altamente cancerígenos abatiendo la morbi-mortalidad por CaCu.

DISEÑO

Estudio observacional y prospectivo. Se evaluaron pacientes mayores de 15 años de edad con actividad sexual, que acudieron a la clínica de Displasias del Hospital Regional de Zona General Ignacio Zaragoza en el periodo comprendido de abril a octubre del 2010, conformando 2 grupos:

1. Pacientes con colposcopia normal.
2. Pacientes con colposcopia positiva para VPH.

TAMAÑO DE LA MUESTRA

Todas aquellas que se recolecten en el periodo de tiempo establecido.

CRITERIOS DE INCLUSIÓN

Pacientes mayores de 15 años con vida sexual activa que acudieron a la Clínica de Displasias del Hospital Regional de Zona General Ignacio Zaragoza, del ISSSTE, en el periodo ya descrito y que acepten participar en el estudio.

CRITERIOS DE EXCLUSIÓN

Pacientes con sangrado genital; no aceptación para participar en el estudio.

RESULTADOS

Se tomaron 120 muestras de secreción cervical para captura de híbridos a pacientes mayores de 15 años de edad con vida sexual activa, en la clínica de Displasias del Hospital Regional de Zona General Ignacio Zaragoza en el periodo comprendido de abril a octubre del 2010, integrando 2 grupos:

a) Colposcopia normal: 53 pacientes.

b) Datos colposcópicos de VPH, incluyendo infección, LIEBG y LIEAG: 67 pacientes.

Se excluyeron pacientes con sangrado genital, colposcopia no satisfactoria, tratamiento inmunosupresor, no aceptación de la toma de la muestra y pacientes con expedientes incompletos durante la recopilación de datos.

En pacientes con diagnóstico de NIC por colposcopia se efectuó además toma de biopsia para estudio histopatológico. Se realizó historia clínica y se llenó el formato de recolección de datos incluyendo la edad, resultado colposcópico y resultado histopatológico, en los casos en los que se obtuvo ese reporte. La toma de muestra para captura de híbridos fue endocervical, exocervical y de la zona de transformación con hisopo de dacrón, el cual fue introducido en el medio de transporte Vira-Pap. El procesamiento de las muestras se realizó según las instrucciones y técnica del laboratorio.

De las 120 pacientes, se eliminaron 4 cuyos expedientes no se encontraban disponibles durante la recolección de resultados. De las 116 restantes, se reportaron 103 con resultado negativo para captura de híbridos y 13 positivas. De los resultado negativos (103), 49 presentaron colposcopias normales y 54 con datos de IVPH (43 con datos de infección para VPH y 11 con NIC).

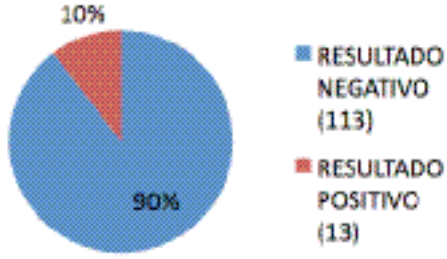

De las pacientes con resultado positivo (13), colposcópicamente 5 presentaron diagnóstico de VPH y 8 de NIC. De las biopsias realizadas a las pacientes colposcópicamente positivas para IVPH pero con resultado negativo de captura de híbridos (54), se encontró en el reporte histopatológico (RHP) que 54 tenían infección por VPH (43 con datos sugestivos de IVPH, 9 con NIC I y 2 con NIC 2). En las pacientes colposcópicamente positivas con resultado positivo para captura de híbridos (13), se encontró en el RHP que todas contaban con IVPH (5 con IVPH, 5 con NIC 1 y 3 con NIC 2). No se encontró ninguna paciente con NIC 3 o CaCu in situ.

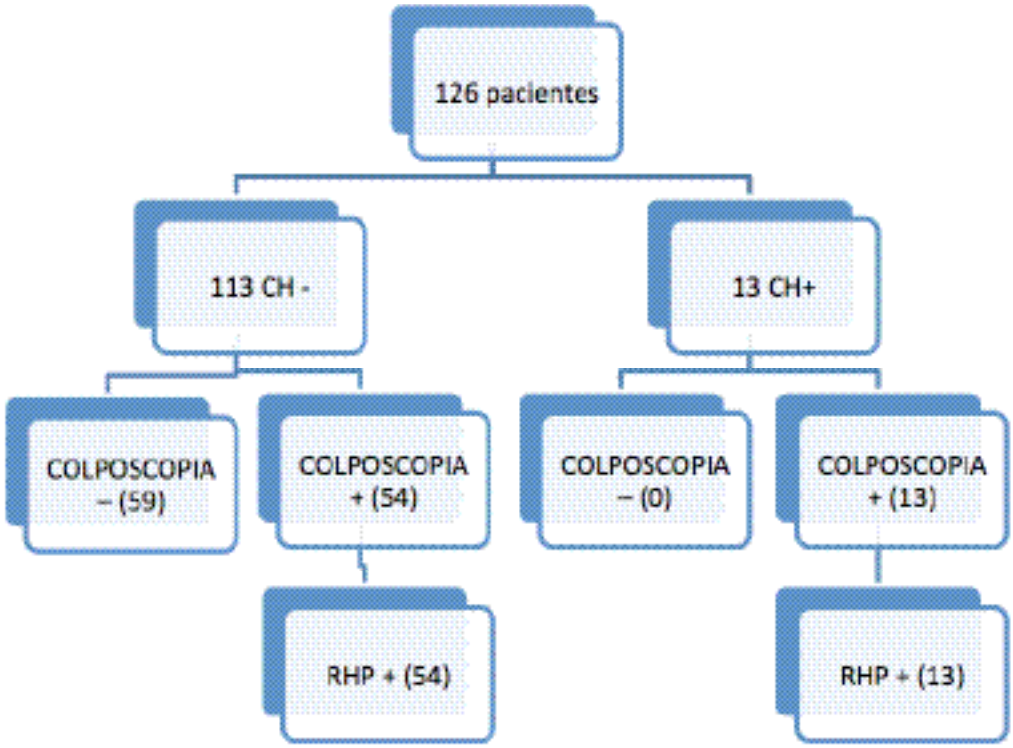

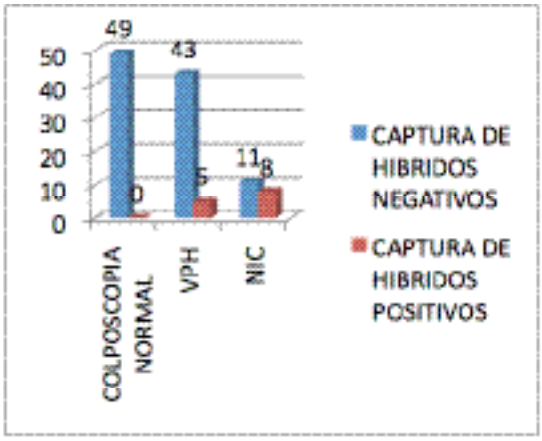

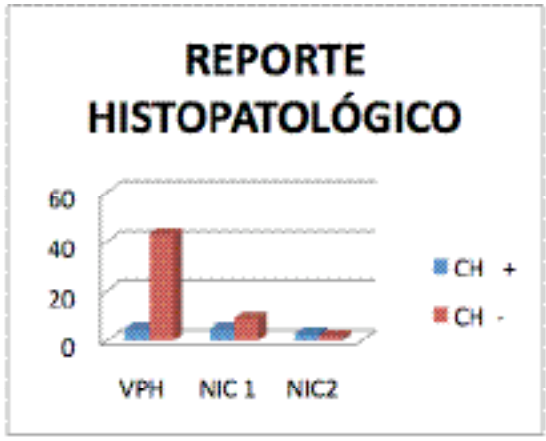

Según los rangos de edades establecidos, se encontró:

	15-24 años	25-34 años	35-49 años	45-54 años	>55años
CH -	4 (3.88%)	20 (19.41%)	43 (41.74%)	26 (25.24%)	10 (9.70%)
CH +	1 (7.69%)	5 (38.46%)	5 (38.46%)	2 (15.38%)	0 (0%)
TOTAL (116)	5 (4.31%)	25 (21.55%)	48 (41.37%)	28 (24.13%)	10 (8.62%)

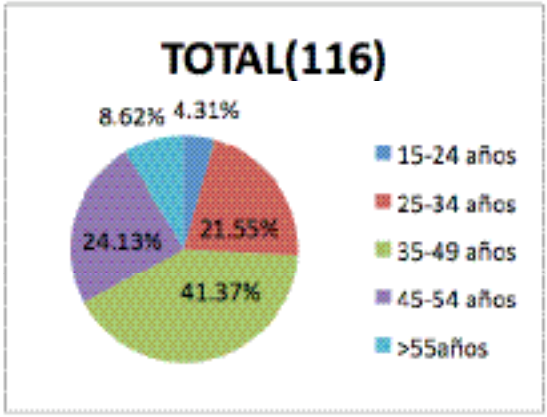

CONCLUSIÓN

La captura de híbridos en secreción de cérvix realizada para la detección de infección por VPH no es específica para los serotipos 16 y 18. Cuenta con una sensibilidad baja para detección de VPH en secreción de cérvix, estimada en 52% en la población estudiada.

En 100% de los resultados positivos mediante captura de híbridos, se encontró una concordancia en el resultado colposcópico e histopatológico. Lo anterior no corresponde con lo descrito en otras publicaciones, lo cual puede explicarse por una mala toma de muestra, por el tamaño de la muestra o porque el método de captura de híbridos no incluye la detección de todos lo serotipos del virus de papiloma humano asociado con la infección viral, existiendo la posibilidad de resultados falsos negativos.

Los rangos de edad más comunes en donde se estableció el diagnóstico de VPH mediante captura de híbridos se encontraron entre 25 y 49 años de edad. Debido a esto se debe poner especial atención en los factores de prevención en este grupo de edad.

El Papanicolaou sigue teniendo un importante papel como técnica de cribado en la detección de patologías del cérvix, incluyendo los procedimientos neoplásicos.

Con la finalidad de obtener la tipificación e identificación selectiva de los diferentes subtipos VPH se debe optar por pruebas de mayor eficacia y sensibilidad que la captura de híbridos, como suele ser la PCR.

Referencias

1. Baldauf, J. J.; Hamid, D.; Ritter, J. & Walter, P. (2003), "Neoplasias intraepiteliales del cuello uterino", *Encycl Méd Chir,* 597-A-10, pp. 1-20.
2. Sasco, A. J. (2002), "Epidemiología del cáncer cervicouterino", *Gynécologie*, 605-A-10, p. 6.
3. Norström, A. & Radberg, T. (2002), "Problemas de detección precoz de los cánceres del cuello uterino", *Gynécologie*, 605-A-20, p. 6.
4. Montoya, H. *et al*. (2001), "Detección de papilomavirus 16, 18, 35 y 58 en cáncer cervicouterino y lesiones escamosas intra-epiteliales de alto grado en el occidente de México: correlación clínico molecular", *Ginec Obst Mex*, 69, p. 137.
5. American College of Obstetricians and Gynecologists (2008), "Management of abnormal cervical cytology and histology. ACOG Practice Bulletin 99", *Obstet Gynecol*, 112, pp. 1419-1444.
6. De Guglielmo, Z. & Rodríguez, A. (2010), "Métodos utilizados en la identificación del virus de papiloma humano", *An. Sist. Sanit. Navar*, 33 (1), pp. 71-77.
7. Mendoza, J. *et al*. (2000) "Infección cervical por el virus del papiloma humano: diagnóstico por citología y por captura de híbridos del ADN viral", *Rev Obstet Ginecol Venez*, 60 (2), pp.103-107.

ARTÍCULO DE INVESTIGACIÓN

Revista de
Enfermedades
del Tracto
Genital Inferior

Frecuencia de lesión residual NIC 2, NIC 3 y Ca in situ post LEEP en la Clínica de Colposcopia y tracto genital inferior de la unidad de Ginecología del Hospital General de México

Dra. Sandra I. Montiel Padilla*, Dr. Sergio Bruno Muñoz Cortes†, Dra. Roció Guerrero Bustos‡

RESUMEN

Antecedentes: La escisión incompleta de las lesiones ha sido reportada como causa de un incremento en la tasa de fracaso en el tratamiento de las lesiones. Algunos autores han encontrado que el grado de la lesión y la afectación del borde quirúrgico son predictivos de la persistencia de la enfermedad. Además, existe un seguimiento inadecuado y muy variado de una institución a otra después de la conización cervical con asa electroquirúrgica. Algunos de los centros utilizan solamente la citología, otros la colposcopia o ambos. Objetivo: Determinar la frecuencia de lesión residual en pacientes con diagnóstico histopatológico de NIC2, NIC3 y Ca in situ, a las que se les realizó conización cervical con asa elctroquirurgica. Material y métodos: Estudio observacional, descriptivo, retrospectivo, transversal, retrolectivo y unicéntrico. Se utilizaron los expedientes clínicos de las pacientes tratadas en la Clínica de Colposcopia y tracto genital inferior del área de Ginecología y obstetricia del Hospital General de México, en el periodo comprendido del 1 de enero de 2009 al 31 de diciembre de 2011, con un total de 96 pacientes. Se tomaron en cuenta para la captura de datos el reporte histopatológico de las pacientes a quienes se les realizó Cono-asa, por presentar lesión de alto grado (NIC2, NIC3 y Ca in situ). Los resultados que se obtuvieron fueron vaciados en una base de datos y analizados en forma de cuadros y gráficas. Resultados: De las 96 pacientes estudiadas, 12 presentaron bordes positivos en el cono, lo cual representó 12.5%, y 84 pacientes presentaron bordes negativos, lo que equivale a 87.5%. Conclusiones: Son claras las ventajas de la realización de cono con asa electroquirúrgica sobre los métodos ablativos en el tratamiento de la neoplasia intracervical. Con este procedimiento se reportan mayores ventajas, ya que el tiempo quirúrgico es más corto, no requiere de hospitalización postoperatoria y la frecuencia de sangrado es poca. Por lo que podemos observar que en lo reportado en la clínica de Colposcopia y tracto genital inferior del Hospital General de México, se observó que para 2005 el porcentaje de positividad era de 26.5%, mismo que para 2011, 6 años más tarde, presentó una reducción significativa con un porcentaje de 12.5%.

Palabras clave: LEEP, lesiones de alto grado, bordes quirúrgicos

ABSTRACT

Incomplete excision of the lesions has been reported to cause an increase in the failure rate in the treatment of lesions. Some authors have found that the degree of injury and surgical edge involvement are predictive of the persistence of the disease. In addition, there is an adequate monitoring and varied from one institution to another after loop electrosurgical conization. In addition, there is an adequate monitoring and varied from one institution to another after loop electrosurgical conization. Some me centers use only cytology, colposcopy other or both. Objective: To determine the frequency of residual lesions in patients with histological confirmation of NIC2, NIC3 and Ca insitu, who underwent cervical conization with handle elctroquirurgica. Material and methods: Observational, descriptive, retrospective, transversal, retrospective and single center. We used the medical records of patients treated at the Clinic for Colposcopy and lower genital tract area Gynecology and Obstetrics of the General Hospital of Mexico, in the period from January 1, 2009 to December 31, 2011, with a total of 96 patients. They were taken into account to capture the histopathologic data of patients who underwent cone-handle because they exhibit high grade lesion (NIC2, NIC3 and Ca in situ). The results obtained were emptied into a database and analyzed in the form of tables and graphs. Results: Of the 96 patients studied, 12 had positive margins in cone, which represented 12.5%, and 84 patients had negative margins, which

* Médico residente de 4° año del área de Ginecología y Obstetricia del Hospital General de México.
† Jefe del área de la Clínica de Colposcopia y del tracto genital inferior del área de Ginecología y Obstetricia del Hospital General de México.
‡ Jefa del área de Investigación y Enseñanza del área de Ginecología y obstetricia del Hospital General de México.

equates to 87.5%. Conclusions: These are clear advantages in conducting loop electrosurgical cone on ablative methods for treating neoplasia intracervical. This procedure reported greater benefits because the surgical time is shorter, does not require hospitalization and frequency of postoperative bleeding is low. So we can see that as reported in the colposcopy and lower genital tract of the General Hospital of Mexico, noted that by 2005 the percentage of positivity was 26.5%, the same as for 2011, six years later, presented a significantly reduced percentage of 12.5%.

Keywords: LEEP, high-grade lesions, surgical margins.

ANTECEDENTES

El cáncer cervicouterino es uno de los principales problemas de salud en México y en el mundo. En México es el cáncer más frecuente en mujeres y cada dos horas muere una por esta causa, registrándose más de 4 000 muertes al año. A nivel mundial representa la segunda causa de mortalidad por cáncer en la mujer.[1]

Las paciente con reporte citológico de infección por virus del papiloma humano, displasia moderada, severa o cáncer, se deberán referir a una clínica de colposcopia para la confirmación diagnóstica por estudio histopatológico y para tratamiento y control, según corresponda.[13]

El virus del papiloma humano tiene una relación causal con el cáncer cervicouterino: 99.4% del cáncer cervicouterino está relacionado con el virus del papiloma humano, éste produce alteraciones neoplásicas intraepiteliales de diferentes grados en los epitelios genitales: en el cérvix se ha clasificado en lesiones intraepiteliales escamosas de bajo grado (LIEBG) y lesiones intraepiteliales escamosas de alto grado (LIEAG).[3, 4] El virus del papiloma humano se subdivide según su potencial oncogénico en grupos de alto y bajo riesgo. El de alto riesgo lo constituyen principalmente los serotipos 16, 18, 31, 33, 35, 39, 45 y otros; el de bajo riesgo lo constituyen especialmente los serotipos 6 y 11.[15]

El mecanismo de acción del virus del papiloma humano es a través de la invasión de células sanas para controlar la maquinaria celular, obligarla a dividirse y obtener sustancias indispensables para la replicación viral. Se ha observado que durante este proceso el sistema inmune reacciona ante la infección viral y de alguna manera mantiene el VPH bajo control. Sin embargo, en ocasiones cuando el sistema inmune es deficiente o se ve debilitado por alguna otra infección, el virus se vuelve más agresivo y puede ocasionar la transformación de células normales en cancerosas, en casos extremos.

Algunos factores de riesgo para cáncer cervicouterino son:

- Inicio temprano de relaciones sexuales (antes de los 18).
- Múltiples parejas sexuales (tanto del hombre como de la mujer).
- Infección cervical por virus del papiloma humano.
- Antecedente de enfermedades de transmisión sexual.
- Tabaquismo.
- Deficiencia de folatos y de vitamina A, B y C.
- Nunca haberse practicado el estudio citológico.

En las últimas décadas se ha presentado un aumento significativo en la incidencia y diagnóstico de las lesiones intraepiteliales, con una progresiva disminución de los casos de enfermedad invasora. Las principales razones se encuentran en la aplicación de programas y estrategias para una detección oportuna, del cáncer cervicouterino.[15]

La historia natural de la enfermedad indica que en aproximadamente 60% de los casos de NIC 1 hay regresión espontánea, 30% persiste y 10% progresa a NIC 3 y se hace invasivo. Para el NIC 2 los respectivos valores son 40% hay regresión, 20% persisten y 35% progresan; y para el NIC 3, la probabilidad de regresión es de 33% y de progresión a un estado invasivo de 12%. Debido a la evidencia de estos datos es indispensable hacer un diagnóstico y un tratamiento oportuno de la neoplasia intraepitelial cervical para evitar que la lesión evolucione.[14]

La conización con asa electroquirúrgica, ha sido establecida como el procedimiento de elección para el tratamiento de elección para la lesión intraepitelial cervical de bajo y alto grado. El procedimiento es rápido, seguro y bien tolerado por la paciente. La muestra es enviada a patología para su revisión histológica. Además, se reporta de 63% a 97% de éxito en el tratamiento de la lesión intraepitelial.[8,9]

La lesión intraepitelial del cérvix es considerada un precursor del cáncer cervicouterino. Las lesiones intraepiteliales, en el pasado denominadas displasias, pueden ser definidas como un espectro de cambios que comienzan como una neoplasia intraepitelial y que finalizan con el cáncer cervicouterino invasor.[15]

La obtención de una citología que reporta lesión de alto grado identifica una población con un riesgo significativo de tener una lesión de alto grado por histología (70 a 75% de los casos demuestran una lesión intraepitelial cervical de alto grado al estudio histopatológico), lo cual nos indica la sensibilidad de esta prueba de tamizaje.[15]

Desde que se implementó el procedimiento con el asa electroquirúrgica se ha producido un incremento notable en el número de conos realizados para el tratamiento de la neoplasia intraepitelial cervical. La buena aceptación de las mujeres al procedimiento se basa en la casi ausencia de complicaciones reflejadas en la categórica disminución de los días de hospitalización, siendo una intervención esencialmente ambulatoria.[14]

Con el objeto de obtener una pieza para el estudio histológico satisfactoria, el asa electroquirúrgica debe realizarse bajo visión colposcopia localizando la lesión, incluyendo la totalidad de la zona de transformación y utilizando un tamaño adecuado de asa.[14]

Se han identificado factores de riesgo para la lesión de bordes quirúrgicos en las muestras de los conos, lesiones que se introducen al canal endocervical. Por su situación son un reto, ya que generalmente existe una zona ciega que no es posible valorar. La extensión y el grado de la lesión son datos orientados hacia la profundidad de invasión, por lo que deben ser tomados en cuenta para el tratamiento que se va a realizar.[16]

Es importante considerar las causas que pueden dificultar el estudio histopatológico del cono, como son:

- Ausencia de orientación: La pieza quirúrgica de conización, debe ser orientada, con algún punto de referencia en el cono y el patólogo entintar los bordes quirúrgicos para que no existan dudas para cuando el histopatólogo realice los cortes de la muestra.

- Daño térmico: Es un factor a tomar en cuenta sobre todo para la buena lectura de la pieza quirúrgica, por lo que es esencial el conocimiento físico del aparato a utilizar para llevar a cabo la resección.[16]
- La conducta a seguir en un paciente con bordes positivos se debe individualizar, por ejemplo, en pacientes con deseo de fertilidad se repite el cono y si son pacientes con paridad satisfecha se puede realizar histerectomía.[16]

MATERIAL Y MÉTODO

Es un estudio observacional, descriptivo, retrospectivo, transversal, retrolectivo y unicéntrico que se realizó Clínica de Colposcopia y tracto genital inferior de la Unidad de Ginecología y obstetricia del Hospital General de México, durante el periodo del 01 de enero de 2009 al 31 de diciembre de 2011. La investigación se realizó por medio de la evaluación de los expedientes clínicos, así como de los reportes histopatológicos de las pacientes que cubrían los requisitos que mencionan los criterios de inclusión y eliminación.
Criterios de inclusión:

1. Expedientes de mujeres con antecedente de diagnóstico de lesión escamosa intraepitelial cervical de alto grado (NIC2, NIC3 y Ca in situ) por biopsia, previa realización de Cono-asa electroquirúrgica durante el periodo de 01 de enero de 2009 al 31 de diciembre de 2011.

2. Expedientes de pacientes con realización de tratamiento del tipo Cono-asa electroquirúrgica, por lesión de alto grado (NIC 2, NIC3 y Ca in situ) en la Clínica de Colposcopia y del tracto genital inferior de la Unidad de Ginecología del Hospital General de México durante el periodo del 01 de enero de 2009 al 31 de diciembre de 2011.

3. Expedientes de pacientes que contaran con reporte histopatológico posterior a procedimiento (Cono-asa) con descripción de bordes quirúrgicos por el Servicio de Anatomía Patológica del Hospital General de México.

Criterios de exclusión:

1. Expedientes de pacientes con diagnóstico de lesión intraepitelial de bajo grado.

2. Expedientes de pacientes con diagnóstico de lesión de alto grado por reporte histopatológico fuera de la Clínica de Colposcopia y tracto genital inferior de la unidad de Ginecología del Hospital General de México.

3. Expedientes de pacientes que no contaran con reporte histopatológico con descripción de bordes quirúrgicos.

4. Expedientes incompletos.

5. Expedientes de pacientes con diagnóstico de lesión de alto grado y tratamiento con Cono-asa, antes o después del periodo comprendido del 01 de enero de 2009 al 31 de diciembre de 2011.

6. Expedientes de pacientes que no acudieron a realización de Cono-asa.

7. Expedientes de pacientes que se trasladaron a otra unidad.

Se tomaron en cuenta para la captura de datos el reporte histopatológico de las pacientes que se les había realizado Cono-asa por presentar lesión de alto grado (NIC2, NIC3 y Ca in situ) y que cumplieron con los criterios de inclusión y exclusión antes mencionados. Los resultados que se obtuvieron fueron vaciados en una base de datos y analizados en forma de cuadros y gráficas usando paquete estadístico Excel 2010.

RESULTADOS

Se revisaron 148 expedientes de los cuales, bajo los criterios de inclusión y exclusión previamente comentados, se obtuvieron 96 que cumplieron con los criterios antes mencionados. Pacientes que tuvieron reporte histopatológico de lesión de alto grado y tratadas con Cono-asa (NIC2, NIC3 y Ca in situ) para saber cuántas de éstas presentaron lesión en borde quirúrgico posterior a procedimiento. Dentro de los objetivos planteados en esta investigación los resultados fueron los siguientes:

El grupo de edad que mostró más índice de realización de Cono-asa se encontró que fue el de 31 a 40 años con 29 pacientes que corresponde a 30%. Sin embargo también se encontró una significancia importante en el grupo etáreo de 41 a 50 años, con un total de 25 pacientes que corresponde a 26.04%.

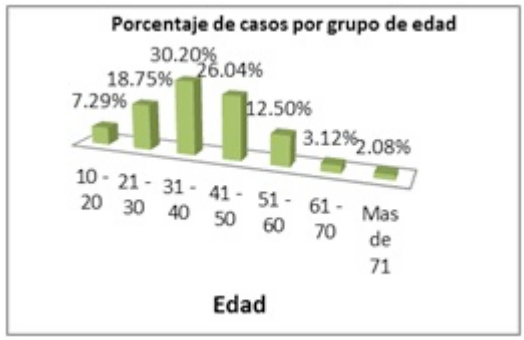

En lo correspondiente al diagnóstico histopatológico de lesión de alto grado divididas en NIC2, NIC3 y Ca in situ, de los 3 anteriores el grupo con mayor número de casos fue el de NIC 2 con 41 casos, que corresponde a 42.7%, seguido del NIC3 con 34 casos, que corresponde a 35.4%.

Los tipos histológicos que se consideraron fueron adenocarcinoma y epidermoide. El grupo con más casos reportados fue el epidermoide con 92 casos, que corresponden a 95.83%, y adenocarcinoma con 4 casos, que corresponden a 16.7%.

De las 96 pacientes estudiadas, 12 presentaron bordes positivos en el cono, lo cual representó 12.5%, y 84 pacientes presentaron bordes negativos, lo que equivale a 87.5%.

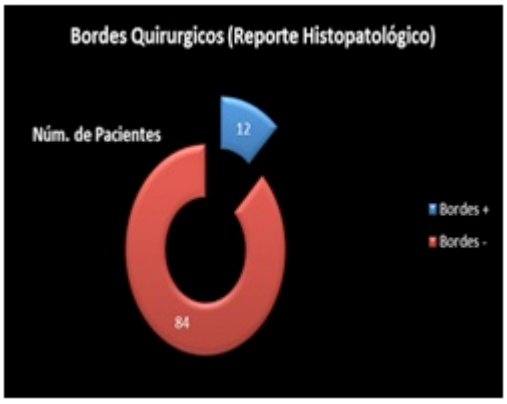

Dentro de las consulta de seguimiento posterior al procedimiento se clasificaron en 4 grupos: desde las que no acudieron a consulta de seguimiento, hasta las que contaron con 3 o más visitas. De ellas, el grupo con mayor significancia estadística correspondió al de una sola visita con un total de 62, con un equivalencia porcentual de 64.58%, seguido por el grupo con dos visitas subsecuentes con un total de 20, lo que correspondió a 20.83%.

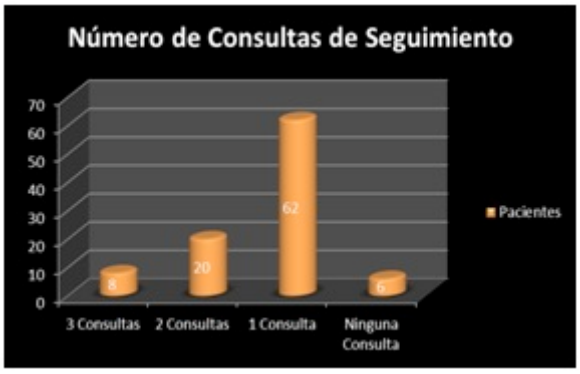

Por último se evaluaron los diferentes tratamientos realizados en caso de persistencia, observándose que 71 pacientes no necesitaron tratamiento poscono, lo que correspondió a 73.95%, seguido de tratamiento en caso de lesión residual siendo el grupo estadístico con más significancia el de histerectomía con un total de 18 (18.75%).

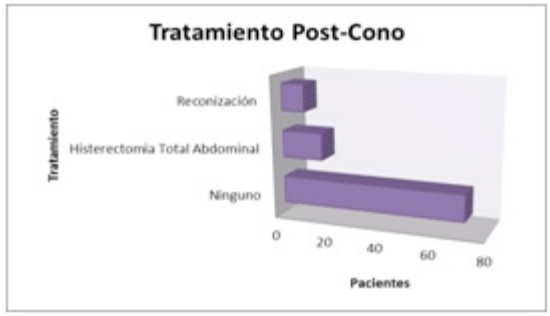

DISCUSIÓN

El objetivo primario del tratamiento de las lesiones intraepiteliales cervicales es prevenir del cáncer cervical invasor. Para ello se practican procedimientos conservadores con asa diatérmica, láser o crioterapia. Dada la existencia de riesgo de tratar inadvertidamente un carcinoma invasor, la tendencia actual es realizar un tratamiento escisional. A pesar del tratamiento, es necesario el seguimiento a largo plazo de las mujeres sometidas a conización cervical, pues si bien es un tratamiento eficaz, algunas de las pacientes puede presentar lesión residual, demostrándose en nuestro estudio, que sólo 26.04% necesitó algún otro tratamiento debido a la presencia de lesión residual independiente de la presencia de VPH, siendo la histerectomía total abdominal el tratamiento comúnmente elegido principalmente en pacientes con persistencia de NIC 3, e influida esta decisión por factores como edad de la paciente, paridad satisfecha o diagnóstico de Ca in situ.

Nosotros encontramos 12.5% de lesión en bordes del cono, lo cual nos indica que tenemos cifras similares a lo reportado en la literatura mundial. Este punto es muy importante ya que el compromiso de los bordes de resección es un factor para neoplasia residual y falla terapéutica. Las publicaciones informan persistencia de neoplasia en paciente poscono entre 33.3 y 69%. Esto depende de que el borde esté tomado, ya que existe diferencia entre lesiones en borde exocervical y borde endocervical. En vista de estos resultados se ha recomendado el manejo quirúrgico con reescisión, conización o histerectomía dependiendo de las condiciones de la paciente.[17]

El objetivo principal de este estudio es identificar la frecuencia de lesiones persistentes en bordes quirúrgicos en pacientes tratadas con asa electroquirúrgica de paciente con lesión intraepitelial cervical de alto grado NIC 2, NIC 3 y Ca in situ. Como se observó y pese a los estándares internacionales de control de calidad que exigen menos de 10% del total de conos realizados con bordes positivos para el total de conos realizados, se demostró que estamos por arriba de éste por sólo 2.5%, observándose disminución del mismo con respecto a hace 5 años, que según estadísticas era de 26% del total de conos realizados.

Como vimos en nuestro estudio, el grupo etáreo más afectado es el de 31 a 40 años, encontrándose mujeres todavía en edad reproductiva afectadas por NIC (el tratamiento con cono electro quirúrgico conserva la fertilidad). La posibilidad de curación a largo plazo en el manejo de la NIC es alta (98.1%) cuando los márgenes de la resección son informados como negativos.[17] Recordando que en nuestro estudio el diagnóstico histopatológico de mayor significancia fue el de NIC2 (42.70%) lo que disminuye la probabilidad de progresión en pacientes jóvenes y en edad reproductiva.

En la Unidad de Patología Cervical del Hospital Clínico de San Borja Arriarián se analizaron 169 pacientes a los cuales se les practicó una escisión electroquirúrgica de la zona de transformación con asa, con el diagnóstico de NIC3, entre el 01 de enero de 2000 y el 31 de diciembre de 2001. El grupo de estudio presentó un seguimiento de al menos 15 meses. Se requirió un segundo tratamiento por bordes positivos en 21, lo que representa 12.8%[18], lo cual se asemeja a lo reportado en diferentes instituciones en el mundo, demostrándose alta similitud con nuestros resultados.

CONCLUSIONES

Son claras las ventajas de la realización de cono con asa electroquirúrgica sobre los métodos ablativos en el tratamiento de la neoplasia intracervical. Con este procedimiento se reportan mayores ventajas, ya que el tiempo quirúrgico es más corto, no requiere de hospitalización posoperatoria y la frecuencia de sangrado es poca, por lo que en los últimos años se han tenido que estudiar más detalladamente las ventajas y desventajas durante su aplicación en las diferentes lesiones, principalmente las de alto grado así como cáncer in situ, para determinar su confiabilidad y margen de seguridad (en particular para disminuir la frecuencia en la persistencia de la lesión residual).

Sin embargo el problema de los bordes comprometidos en la conización cervical con asa electroquirúrgica terapéuticos está relacionado principalmente con la experiencia del operador. Se han realizado estudios donde se observa una reducción importante en la frecuencia de márgenes positivos a medida que hubo una familiarización con la técnica, hasta alcanzar en los últimos años una de las frecuencias más bajas (5.8%), como se ha reportado en la literatura.[16] Como ejemplo de lo anterior podemos observar que en lo reportado en la Clínica de Colposcopia y tracto genital inferior del Hospital General de México se observó que para 2005 el porcentaje de positividad era de 26.5%, mismo que para 2011, 6 años más tarde, presentó una reducción significativa con un porcentaje de 12.5% (a tan sólo 2.5% de alcanzar el estándar internacional de calidad de 10%).

Por lo que podemos concluir que en nuestro estudio se pudo demostrar que la frecuencia en la persistencia de lesiones de alto grado ha disminuido de manera significativa en los últimos años.

Con base en lo anterior debemos recordar que las lesiones intraepiteliales se presentan en mujeres en edad reproductiva, por ello la población a la que nos enfrentamos para su tratamiento necesita de la efectividad de los medios a utilizar, no sólo para mejoría y curación, sino para la preservación de la fertilidad futura. Por ello, con este procedimiento podemos modificar la historia natural de la enfermedad y mejorar la calidad de vida de las pacientes y su familia.

Referencias

1. Lazcano, P. (1996), “Diagnóstico situacional”, *Rev Inst Nal Cancerol*, 42 (3), pp. 123-140.
2. Salmeron, C. (1996), “Una alternativa organizacional”, *Rev Inst Nal Cancerol*, 42 (3), pp. 159-165.
3. Balfourd, K. (1989), “Reporte para el diagnóstico cérvico vaginal del sistema bethesda”, *Acta Citológica*, 33 (5), pp. 567-571.
4. Spitzer, J. (2003), *Nomenclatura de la citología cervical. Colposcopia: principios y práctica*, McGraw Hill, México, pp. 43-53.
5. Palo, G. (1996), C*olposcopia y patología del tracto genital inferior*, Panamericana, Buenos Aires, pp. 389-437.
6. Hacth, K. (2000), *Ginecología de Novak*, Panamericana, Buenos Aires, pp. 447-486.
7. Meza, I. (1995), “Importancia actual en el diagnóstico de la neoplasia intraepitelial cervical”, *Coloma Med*, 26, pp. 106-113.
8. Karel, G. G. *et al*. (1992), “Diathermy loop escision in the management of cervical intraepithelial neoplasia: diagnosis and treatment in one procedure”, *Am I. Obstet Gynecol*, 166 (4), pp. 1281-1287.
9. Bigrigg. M. (1990), “Colposcopic diagnosis and treatment of cervical dysplasia at single clinic visist”, *Lancet*, 336 (8709), pp. 229-231.
10. Dietrich, C. (2002), “Risk factors for early cytologic abnormalities after loop electrosurgucal excision procedure”, *Am J Obstetr Gynecol*, 99 (2), pp. 188-211.
11. Puig, T. (2002), “La infección por papolomavirus”, *Documentos de consenso. SEGO*, pp. 49-50.
12. Rabb, S. (2004), “Improvign patient safety by examining pathology erros”, *Clin Lab Med*, 24, pp. 849-863.
13. Secretaría de Salud. *NOM-014-SSA2-1994, Para la prevención, detección, diagnóstico. Tratamiento, control y vigilancia epidemiológica del cáncer cérvico uterino*.
15. Omar, Nazzal (2003), “Patología preinvasora del cérvix”, *Rev Chil Obstet Gynecol*, 68 (3), pp. 189-196.
16. Ojeda, J. (2002), *I Consenso nacional de Patología del Tracto Genital Inferior yColposcopía*, abril, SSA.
17. González, Mazuelo (1998), “Ventajas y desventajas del uso de la radiocirugía en el tratamiento de la neoplasia intraepitelial cervical: estudio comparativo con conización fría”, *Rev Colomb Obstet Ginecol*, 49 (3).

Revista de
ENFERMEDADES
DEL TRACTO
GENITAL INFERIOR

Memorias del XVI Congreso Internacional de Colposcopia. Boca del Río, Veracruz

Adenosis vaginal

Autor: Dr. Drusso Vera Gaspar.

MARCO DE REFERENCIA

La adenosis vaginal es una patología poco frecuente que se caracteriza por la presencia de epitelio cilíndrico en la vagina. Se considera que dicha patología es rara sino se identifica en mujeres expuestas "in utero" a Dietilestilbestrol (DES). Von Preuschen en 1877 describió la aparición de epitelio glandular metaplásico en vagina. Kurman y Scully en 1974 acuñaron el término de adenosis vaginal. La neoplasia intraepitelial de vagina, es poco frecuente (0.02 a 6.8%)

Aspectos embriológicos: Durante el desarrollo embrionario, la vagina es una línea de epitelio glandular derivado del conducto de Muller, que se reemplaza totalmente durante el segundo trimestre de la gestación por un epitelio escamoso estratificado.

Hasta 2 millones de mujeres embarazadas recibieron predominantemente el DES de 1940 a 1970 para la prevención del aborto espontáneo. En 1970 Herbst y Scully informaron un alarmante número de casos nuevos de adenocarcinoma de células claras de la vagina y en 1971 lo relacionaron con el DES.

En 1987 Melnick informó de 519 casos registrados de adenocarcinoma de células claras del cérvix y la vagina, con 60% de pacientes con antecedente de exposición "in utero" al DES y se calculó un RR de 1 por cada 1000 mujeres expuestas al DES.

En 1984 Jefferies Ja publicó su trabajo de anomalías estructurales del cuello y la vagina en mujeres con adenosis por DES. Estos cambios estructurales no malignos consistieron en: cresta, collar o capucha cervical, seudopolipos cervicales, hipoplasia del cérvix y adenosis vaginal (35-90%).

ADENOSIS EN MUJERES NO EXPUESTAS AL DIETILESTILBESTROL (DES)

En 1974, Kurman en un estudio de autopsias de fetos femeninos y mujeres jóvenes menores de 25 años y que no habían sido expuestas al DES in utero, revelo 15% de prevalencia en sujetos menores de 1 mes, ausencia en prepuberales y 13% en mujeres de 13 a 25 años. Concluyeron que la adenosis vaginal se origina en los islotes remanentes de epitelio mulleriano en la vagina, los cuales pueden proliferar bajo la influencia de las hormonas sexuales, ya sean de origen materno in utero o por proliferación endógena después de la menarquía.

ETIOLOGíA

En función del origen de la adenosis se pueden distinguir 2 grupos de pacientes:

1. Adenosis congénita, donde hay proliferación de los restos de conductos de Muller debido a la exposición a DES (35-90%).

2. Adenosis adquirida, y la causa puede ser:

a) Traumatismo e inflamación, que pueden ser producidos por láser de CO_2, 5-fluoracilo, compresas vaginales o el uso por periodo largo de un pesario (Bornstein, 1993).

b) Hormonas sexuales que estimulan los restos Mullerianos.

c) Idiopática.

CUADRO CLÍNICO

Los síntomas más frecuentes son: prurito vaginal o en introito, hemorragia vaginal intermenstrual (especialmente por las relaciones sexuales) y mucorrea significativa.

Los signos son variados: lesiones focales o difusas, lesiones granulares o nodulares, lesiones únicas o múltiples, quistes, úlceras y a veces lesiones verrucosas. Es posible observar condilomas en un área de adenosis.

ASPECTOS HISTOPATOLÓGICOS

Hay 3 tipos morfológicos de la adenosis: oculto, quístico y superficial. En los dos primeros tipos el epitelio glandular está cubierto por un epitelio escamoso intacto. El tipo superficial se caracteriza por un epitelio glandular que reemplaza al epitelio escamoso de la vagina. Las células glandulares pueden ser similares a las células de endocérvix o de endometrio o de las trompas uterinas.

La ausencia de estroma endometrial permite hacer el diagnóstico diferencial con endometriosis vaginal.

Es posible encontrar adenosis en la proximidad de adenocarcinomas vaginales.

Caso clínico

Mujer de 26 años, soltera, licenciada en Turismo, mesera de un barco crucero. No estuvo «in utero» expuesta al DES. Menarca a los 14 años, eumenorreica, inicia vida sexual a los 20 años. 6 parejas

sexuales. Utiliza anticonceptivos hormonales orales desde hace 5 años. Ninguna gestación.

Estudios citológicos anteriores negativos a lesión intraepitelial.

Consulta por dispaurenia profunda, «sangrado» pos coito y mucorrea transvaginal abundante de 6 meses de evolución.

RESPUESTA

Se evidencian células basales, con discariosis, binucleación y presencia de escamas de queratina. Hay coilocitos.

¿Cuál es la categoría del estudio citológico?

a) LEIBG
b) LEIAG
c) Cambios reactivos asociados a inflamación
d) IVPH

RESPUESTA

Exploración colposcópica: En tercio superior de la vagina y afectando la superficie anterior, posterior y lateral derecha se visualizó epitelio cilíndrico, papilar de dimensiones y morfología diversa, además se aprecian islas que forman un anillo en el repliegue cervicovaginal del fondo de saco anterior.

RESPUESTA

Con la aplicación de lugol se observan áreas yodonegativas localizadas en el tercio superior de la pared vaginal derecha y en el fondo de saco anterior.

Se efectuaron varias biopsias vaginales y la imagen histopatológica es la siguiente:

1. Descripción microscópica: epitelio tubolo-endometrial no cornificado. En dos tercios del grosor del epitelio se observa pérdida de la polaridad de los núcleos. Hay núcleo-megalia moderada.

¿Cuál es el diagnóstico histopatológico?

a) Adenosis vaginal.
b) Neoplasia intraepitelial de vagina (NIVA 2).
c) IVPH.
d) a y b.

Bajo consentimiento informado ¿Qué tratamiento sería el indicado?

a) «Expectante».
b) Uso de láser de CO2.
c) Electrocirugía.
d) Resección vaginal.

Referencias

1. Von Preuschen (1877), “Uber crytenbildung in der vagina”, *Virchow Arch*., 70, p. III.
2. Kurman, R.G. & Scully, R. E. (1974), “The incidence and histogenesis of vaginal adenosis: an autopsy study”, *Hum Pathol*, 5, pp. 265-276.
3. Schockaert, S.; Poppe, W.; Arbyn, M.; Vrgust, T. & Verguts, J. (2008), “Incidence of vaginal intraepithelial neoplasia after hysterectomy for cervical intraepithelial neoplasia: A retrospective study”, *Am j Obst* Gynecol, 199 (2), pp. 113e1-113e5.
4. Herst, A. I.; Kurman, R. J. & Scully, R. E. (1972), “Vaginal and Cervical Abnormalities after exposure to stilbestrol in utero”, *Obstet Gynecol*, 40, pp. 287-298.
5. Herbst, A. L.; Kurman, R. J.; Scully, R. E. & Poskanzer, D.C. (1972), “Clear cell adenocarcinoma of the genital tract in young females: Registry report”, *N Engl J Med*, pp. 287-1259.
6. Bornstein, J & cols. (1993), “Development of vaginal adenosis following combined 5-fluoracil and Carbor dioxide laser Treatment”, *Obstet Gynecol*, p. 81.
7. González, G. A. & Vera, G. D. (2009), “Adenosis vaginal y Neoplasia intraepitelial de vagina: Reporte de caso”, *Ginecol Obstet. Mex*, p. 77.
8. González, D. (2007), “Adenosis Vaginal no relacionada con dietilestilbestrol”, *Clin Invest Gin. Obst*, 34 (4), p. 147.

Anoscopia en mujeres mexicanas portadoras de infección genital por papilomavirus humano

Autores: Delia Albina Márquez Gamiño y José Antonio Álvarez Cisneros.
Institución: Clínica de Colposcopía Koolé, León, Guanajuato, México.

La relación entre el cáncer cervical y el virus del papiloma humano (VPH) es bien conocida. Además del cáncer cervical, se sabe que algunos otros cánceres se asocian con el VPH, estos cánceres incluyen el de pene, orofaringe, vulva, vagina y ano.[1, 2, 3]

De estos, el cáncer de orofaringe y de ano destacan por su incidencia cada vez mayor. Estos dos cánceres pueden aparecer tanto en hombres como en mujeres. A diferencia del cáncer oral, el cáncer anal en la población general es más frecuente entre las mujeres que entre los hombres. Sin embargo, la epidemiología del cáncer anal se diferencia particularmente en que el riesgo es especialmente alto en ciertos grupos, incluyendo los relacionados con el Virus de Inmunodeficiencia Humana (VIH) y con la inmunosupresión asociada a los trasplantes.

Al igual que el cáncer cervical, el cáncer anal es precedido de una serie de cambios precancerosos, es decir, la neoplasia intraepi-

telial anal, planteando la posibilidad de que, al igual que el cáncer cervical, se puedan dirigir los esfuerzos preventivos hacia los grupos de alto riesgo.[1, 2]

Los factores de riesgo de cáncer anal incluyen los antecedentes de tabaquismo, condiloma vulvar y perianal (reflejando la exposición al VPH) y el antecedente de relaciones sexuales anales, reflejando la adquisición del VPH en el canal anal.[2, 3]

En general, la distribución de los tipos de VPH en el canal anal es similar a la del cuello uterino, pero las mujeres en lo individual no necesariamente tienen una infección concurrente con los mismos tipos de VPH. Los factores de riesgo entre las mujeres incluyen la positividad al VIH, un nivel bajo de CD4+, la infección cervical por VPH, ser jóvenes y práctica sexual anal.[5, 6]

Existen relativamente pocos datos sobre la prevalencia e incidencia de la Neoplasia Intraepitelial Anal (NIA) en mujeres.[1] En uno de los primeros estudios, se encontró una citología anal anómala en 26% de las mujeres VIH-positivas y en 8% de las mujeres VIH-negativas de alto riesgo. Los mismos tipos de VPH asociados con la enfermedad de alto grado en el cuello uterino se encuentran asociados con la NIA de alto grado, siendo el VPH 16 responsable de la NIA de alto grado así como del cáncer anal.[5, 6] Considerando la importancia que ha tomado la presencia de cáncer anal, siendo más común en mujeres, especialmente en aquellas con factores de riesgo como antecedente de práctica sexual anal,[8, 9, 10] se convierte en una prioridad establecer de manera rutinaria la exploración adecuada de esta zona incluyendo cepillado anal, anoscopia y biopsia de lesiones visibles colposcópicamente siendo de esta manera un esfuerzo más para disminuir la morbilidad prevenible en la mujeres.

OBJETIVO

Determinar la utilidad de la citología anal como método de escrutinio para las lesiones intraepiteliales anales. Identificar el patrón colposcópico más común en estas pacientes. Determinar los cambios histológicos en mucosa anal reportados en paciente con infección por virus del papiloma humano en mujeres mexicanas.

METODOLOGÍA

Se invitó a participar a mujeres que acuden a revisión colposcópica a la Clínica de Displasias "Koolé" León, Guanajuato, por ser portadoras de Infección por Virus de Papiloma Humano Genital (IVPH genital) y que refirieran práctica sexual anal. Previo consentimiento informado, firmado por la paciente, se realizará un interrogatorio completo incluyendo: edad, edad de inicio de vida sexual activa, número de parejas sexuales, gestas, partos, cesáreas, abortos, práctica de actividad sexual anal, uso de protección durante la práctica anal. Se documentará el reporte de Papanicolaou de envío. Se realizará colposcopia con la metodología habitual, así como citología anal. Serán citadas y en caso de encontrar algún reporte anormal en el cepillado anal serán sometidas a anoscopia. También se realizaran anoscopias a las pacientes con lesión perianal, aunque el cepillado anal resulte negativo. En caso de encontrar una zona sospechosa de lesión se tomará biopsia dirigida. Se anotarán los resultados de la citología anal, los resultados de histología cervical, los hallazgos colposcópicos anales, así como los reportes de la histología anal. El análisis estadístico será descriptivo. Se utilizarán porcentajes y frecuencias para las variables que así lo ameriten.

RESULTADOS

Se revisaron 41 pacientes, la edad promedio fue de 32 años, la edad de inicio de la vida sexual fue de 19 años, el número de parejas sexuales tuvo un rango de 1 a 35, todas refirieron práctica sexual anal, sólo 7%[3] usó protección con preservativo durante la actividad anal. En todas se realizó colposcopia, ya que contaban con un Papanicolaou de envío con lesión intraepitelial. Se realizaron 41 cepillados anales, de estos en 23 se reportó lesión intraepitelial y 18 sin lesión.

De las 39 anoscopias efectuadas a las mujeres con citología anal positiva y a las que presentaban lesión intraepitelial perianal corroborada con biopsia, 37 resultaron con datos colposcópicos para lesión. El reporte histológico resultó positivo para lesión intraepitelial en 32 de las 37 biopsias tomadas. De esto se concluye que la citología fue muy orientadora ya que de las 23 positivas, 21 se corroboró por colposcopia e histología.

También se concluye que la colposcopia es igualmente indicadora de lesión, ya que de 37 con hallazgos colposcópicos, se corroboró por histología en 32 de ellas. Por lo tanto en mujeres con factores de riesgo para cáncer anal se convierte en una prioridad establecer de manera rutinaria la exploración adecuada de esta zona incluyendo cepillado anal, anoscopia y biopsia, logrando de esta manera disminuir la morbimortalidad prevenible en la mujer.

Referencias

1. Joseph, D .A. *et al*. (2008), "Understanding the burden of human papillomavirus-associated anal cancers in the US", *Cancer*, 113 (S10), pp. 2892-2900.
2. Daling, J. R. *et al*. (2004), "Human papillomavirus, smoking, and sexual practices in the etiology of anal cancer", *Cancer*, 101, pp. 270-280.
3. Holly, E. A. *et al*. (1989), "Anal cancer incidence: genital warts, anal fissure or fistula, hemorrhoids, and smoking", *J Natl Cancer Inst*, 81, pp. 1726-1731.
4. Palefsky, J. M. *et al*. (1997), "Anal cytology as a screening tool for anal squamous intraepithelial lesions", *J Acquir Immune Defic Syndr*, 14, pp. 415-422.
5. Palefsky, J. M. *et al*. (2001), "Prevalence and risk factors for anal human papillomavirus infection in human immunodeficiency virus (HIV)-positive and high-risk HIV-negative women", *J Infect Dis*, 183, pp. 383-391.
6. Williams, A. B. *et al*. (1994), "Anal and cervical human papillomavirus infection and risk of anal and cervical epithelial abnormalities in human immunodeficiency virus-infected women", *Obstet Gynecol*, 83, pp. 205-211.
7. Rickert, R. R.; Brodkin, R. H. & Hutter, R. V. (1997), "Bowen's disease", *CA Cancer J Clin*, 27, pp. 160-166.
8. Scholefield, J. H.; Castle, M. T. & Watson, N. F. (2005), "Malignant transformation of high-grade anal intraepithelial neoplasia", *Br J Surg*, 92, pp. 1133-1136.
9. Watson, A. J. *et al*. (2006), "Malignant progression of anal intra-epithelial neoplasia", *ANZ J Surg*, 76, pp. 715-717.
10. Palefsky, J. M. *et al*. (1998), "Prevalence and risk factors for human papillomavirus infection of the anal canal in human immunodeficiency virus (HIV)-positive and HIV-negative homosexual men", *J Infect Dis*, 177, pp. 361-367 .

Captura de híbridos negativa y lesión de alto grado. Un ejemplo del valor de la carga viral, en la regresión de una lesión precursora de cáncer

Autor: Isaac Melo Cerda.
Institución: Clínica de Colposcopia del Hospital Oncológico del Estado de Sonora.

INTRODUCCIÓN

En los últimos años se ha iniciado la utilización del ADN del VPH como método de tamizaje para la detección de lesiones precursoras de cáncer. Se ha utilizado la técnica de captura de híbridos 2, ya que ésta ha demostrado tener sensibilidad de 95% para detectar lesiones de alto grado (NIC 2 o mayor).[1] En México desde hace 4 años la SSA la ha implantado como método de tamizaje en mujeres entre los 35 y 65 años, y en los casos que resulta positivo se efectúa un segundo filtro con citología antes de ser enviada a estudio colposcópico.

A pesar de que este procedimiento ha probado su seguridad, sensibilidad, y especificidad, que garantiza su utilidad,[2, 5, 6] en nuestro medio aún hay quienes dudan de sus beneficios como método de tamizaje en mujeres mayores de 35 años, y de su superioridad de tamizaje en relación al Papanicolaou.

PRESENTACIÓN DEL CASO

Se presenta el caso de una paciente con tamizaje con captura de híbridos negativa y con colposcopia y biopsia con lesión de alto grado (displasia severa).

Paciente de 47 años, con IVS a los 23, con 1 pareja sexual, tabaquismo negativo, es G5, P4, Ab1, con SCB. Antecedente de colposcopia hace 3 años refiriendo ¿úlcera? que fue tratada medicamente.

Valorada el 1 de diciembre del 2011, con envío de su centro de salud por presentar biopsia con displasia severa. Refiere prueba del VPH (captura de híbridos) del 28 de octubre del 2011 NEGATIVA.

Se efectúa colposcopia:

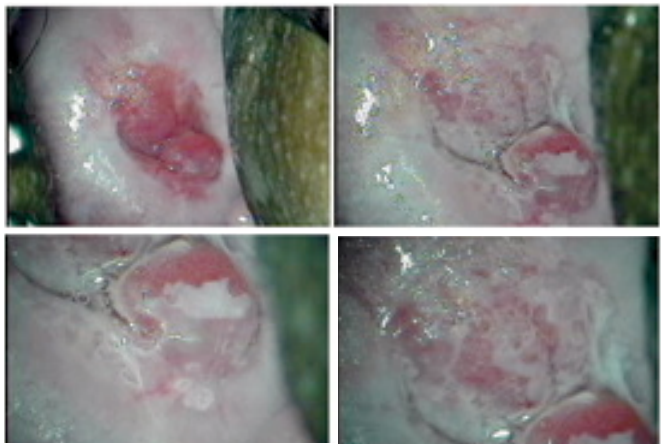

La colposcopia mostró una zona de transformación anormal con metaplasia inmadura central y presencia de epitelio acetoblanco denso irregular entre las 10 y las 4, y pseudopolipo a las 5, con acetoblanco grueso de bordes regulares y desprendibles, cambios característicos de una lesión de alto grado.

Se programa para asa diatérmica. El 11 de enero (40 días después), antes de practicar el procedimiento, se efectúa colposcopia que muestra:

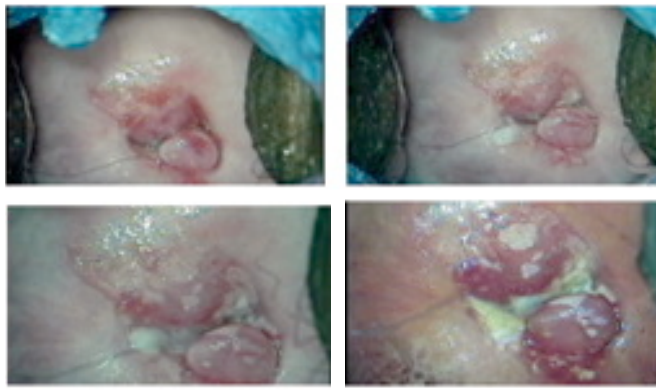

La colposcopia muestra desaparición de la lesión, mostrando sólo pequeñas áreas de metaplasia inmadura. Se efectúa asa diatérmica por los antecedentes histopatológicos.

El 17 de enero se cuenta con resultado de Patología que reporta: LESIÓN DE BAJO GRADO (displasia leve), cambios por infección del VPH, y endocervicitis, bordes libres de lesión.

Se muestra estudio histopatológico:

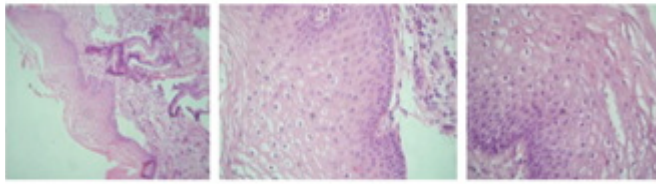

Se muestra estudio histopatológico de noviembre con displasia severa:

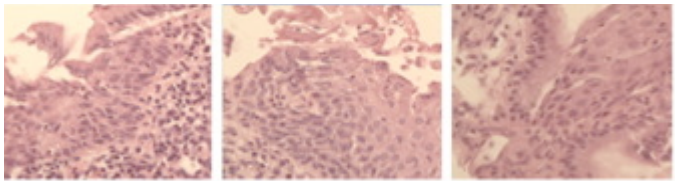

CONCEPTOS BÁSICOS Y EXPLICACIÓN TEÓRICA

Existen factores que hacen que un porcentaje de mujeres que tienen contacto con el VPH se infecten en forma transitoria y que de ellas una pequeña porción no son capaces de resolver la infección convirtiéndose en portadoras de una infección persistente, requisito indispensable y único factor predictivo para transformación neoplasia.[7] A partir de aquí parte un abanico de vías para intentar evaluar el estado de la infección en relación al huésped, dentro de estas están:

- Tipo viral.
- Carga viral.
- Integración viral.
- Expresión de oncoproteínas virales.
- Susceptibilidad genética del huésped y alteraciones en el ciclo celular.
- Factores epigenéticos.
- Factores inmunológicos.

Muchos estudios apoyan el concepto de que las mujeres con citologías normales y una carga viral elevada tienen mayor riesgo de desarrollar una lesión precursora de cáncer. Una vez que una lesión se ha desarrollado la persistencia o elevación de la carga viral es un factor de predicción de progresión a NIC III, mientras que una disminución de la carga viral se asociara con una regresión de la lesión.[4]

La captura de híbridos 2 es un método de detección semicuantitativo y por consenso que detecta 13 de los 15 virus de alto riesgo que están relacionados con el desarrollo de cáncer cervicouterino (16, 18, 31, 33, 35, 39, 45, 51, 52, 56, 58, 59 y 68). Se reporta como positivo o negativo y en su límite inferior de detección corresponde a 1pg de carga/mL que se traduce aproximadamente en 120 000 partículas virales.[3]

Esencialmente existen tres tipos de pruebas para detectar el genoma del VPH:

1. Hibridación in situ.
2. Captura de híbridos (Ch2).
3. Reacción en cadena de la polimerasa (PCR).

Aunque cada uno tiene sus ventajas y desventajas, el único método aprobado por la FDA para su uso en la clínica es la captura de híbridos. El PCR se usa en la investigación. Cada uno tiene diferente sensibilidad (figura 1).

Figura 1.

En teoría, mientras más sensible es el método de detección sería más útil, sin embargo en la clínica existe una determinada carga viral que es necesaria para que se presente una lesión de alto grado. Un método muy sensible nos detectará presencia viral latente o sin enfermedad (sensibilidad analítica), por lo que un método muy sensible no es útil en la clínica como puede verse (figura 2).

Figura 2.

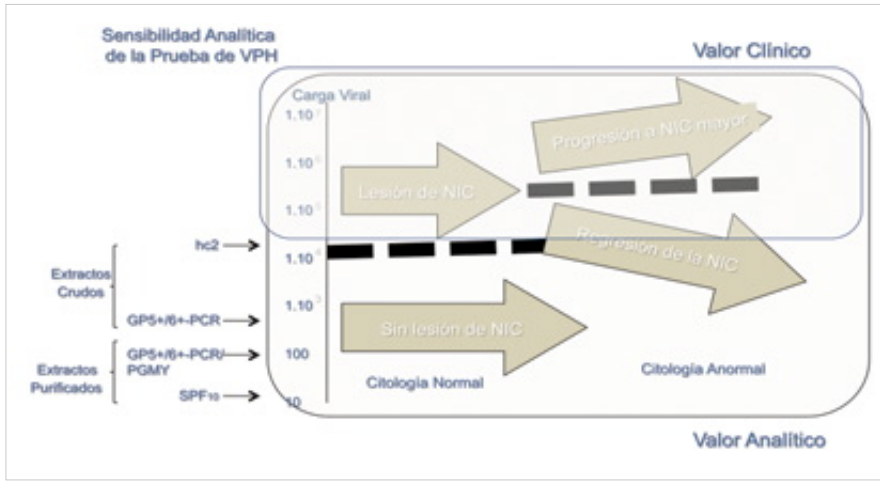

Los niveles de carga viral necesarios para que se presenten lesiones de alto grado es de aproximadamente 4 x 10^5 que está en relación a la menor sensibilidad de la captura de híbridos 2.[3]

De acuerdo con estudios efectuados con PCR en tiempo real, la carga viral limítrofe entre la presencia o ausencia de lesión es de 4.4 x10^5 de copias virales para el VPH 16, lo que está en relación al borde inferior de la sensibilidad de la captura de híbridos.[5] En la misma figura se puede ver que si una lesión con carga viral persiste o aumenta puede favorecer la progresión y si esa carga viral disminuye puede tener regresión.

CONCLUSIÓN Y COMENTARIO

Con base en lo anterior se puede explicar la evolución de este caso y la presencia de otros casos de lesiones de alto grado que potencialmente no son detectadas por la captura de híbridos 2, y que a pesar de esto se tenga un valor predictivo negativo cercano a 100%, y que al tener una CH2 Negativa se pueda garantizar que en los próximos 6 a 10 años no se presentara un cáncer.[6]

Los casos como éste, si bien no son usuales, tampoco son la excepción; son parte de los diferentes caminos que puede tomar una evolución natural de la infección por VPH, en la cual intervienen múltiples factores, algunos de los cuales aún no conocemos, pero que cada día entendemos más, y donde la carga viral tiene un rol importante.

Referencias

1. Meijera, M. *et al*. (2009), "Validation of High-tisk HPV test for primary cervical screening", *Journal of Clinical Virology*, 46, S1-S4.
2. Chris, J. *et al*. (2006), "Clinical utility of HPV genottiping", *Gynecologic Oncology*, 103, pp. 12-17.
3. Roger, A. *et al*. (2003), "Human Papillomavirus Testing Methods", *Arch Pathol Lab Mes*, 127.
4. Snijders, J. F. (2003), "The clinical relevance of human papillomavirus testing: relationship between analytical and clinical sensitivity", *Journal of Pathology*, 201, pp. 1-6.
5. Bosch, F. X. (2002), "The causal relation between human papillomavirus and cervical cancer", *J Clin Pathol*, 55, pp. 224-265.
6. American Cancer Society, American Society for Colposcopy and Cervical Pathology, and American Society for Clinical Pathology (2012), "Screening Guidelines for the Prevention and Early Detection of Cervical Cancer", *Cancer J Clin*, 0 (0).
7. Alba Menéndez, A. (2006), "Sesión II: Bio-inmunologia y marcadores de la CIN y del cáncer de cérvix. Proliferación Viral Marcadores", *XVIII Congreso de la AEPCC*, Granada, 22-24 de noviembre.

Detección de Virus del Papiloma Humano (VPH) subtipos 16 y 18 mediante captura de híbridos en secreción cervical.

Autor: Fausto Moisés Coronel Cruz
Coautores: Patricio Guerra Ulloa, Adriana de la Cruz Orozco, María de Rocío Chillopa Rodríguez

PROPÓSITO

Determinar frecuencia de VPH-16-18, en secreción cervical de pacientes del Hospital Ignacio Zaragoza, ISSSTE, mediante captura de híbridos (CH) de ácido desoxirribonucleico viral efectuando correlación colposcópica-histopatológica para lesiones de alto (LIEAG) y bajo grado (LIEBG).

METODOLOGÍA

Estudio prospectivo, observacional. Pacientes mayores de 15 años, evaluadas entre abril-octubre de 2010. 116 muestras tomadas.

Toma de muestra: zona de transformación con hisopo de dacrón, en transporte Vira-Pap. Procesamiento para captura de híbridos: Realización conforme a técnica de laboratorio. 2 grupos:

A) Colposcopia sin alteraciones.

B) Colposcopia con IVPH (incluyendo LIEAG-LIEBG).

Exclusión: Hemorragia genital, colposcopia no satisfactoria, negación para toma de muestra, falta de resultado histopatológico (RHP).

RESULTADOS

116 pacientes: 103 negativas para IVPH 16-18 y 13 positivas, por captura de híbridos.

103 negativas: 49 colposcopias normales y 54 con IVPH (11 con NIC). RHP con IVPH (9 con NIC I y 2 con NIC 2).

13 positivas, colposcópicamente con IVPH (8 con NIC) similar al RHP (5 con IVPH, 5 con NIC 1 y 3 con NIC 2).

CONCLUSIONES

La captura de híbridos para detección de IVPH cervical es específica para serotipos 16-18 con frecuencia de 11% en nuestra población analizada. 100% de resultados positivos para captura de híbridos tiene correlación colposcópica.

La captura de híbridos no incluye la detección de todos lo serotipos del VPH.

La mayoría de resultados positivos para IVPH (62.92%), ocurrieron entre 25 y 49 años de edad.

Expresión del receptor tipo Toll 9 en biopsias de pacientes con diagnóstico histopatológico de Neoplasia Intraepitelial Cervical

Autores: Mario Adán Moreno Eutimio,[1] Raúl Aragón Franco,[2] Jaime López Cruz,[2] Víctor Vargas Hernández,[3] Gustavo Acosta Altamirano.[3]
Institución: *1)* Laboratorio de Inmunobiología, Hospital Juárez de México, Secretaría de Salud, México, D. F. *2)* Escuela Médico Militar. Universidad del Ejército y Fuerza Aérea. SEDENA. México, D.F. *3)* Dirección de Investigación, Hospital Juárez de México, Secretaría de Salud, México, D. F.

INTRODUCCIÓN

El cáncer cervicouterino es un importante problema de salud, es la segunda causa de muerte por cáncer en mujeres a nivel mundial y la primera en países en vías de desarrollo. Los receptores tipo Toll tienen una función importante en el sistema inmunitario a través del reconocimiento de patrones moleculares asociados a patógenos y moléculas endógenas asociadas a daño, por lo que el papel en el cáncer de los receptores tipo Toll (TLR) está siendo explorado.

MATERIAL Y MÉTODOS

Se realizó un estudio retrospectivo, descriptivo y observacional, donde se estudió la expresión de TLR9 en tejido con Neoplasia Intraepitelial Cervical grado I, II y III (NIC I, NIC II y NIC III) por inmunohistoquímica. La muestra estudiada fue de 242 biopsias del cuello uterino de paciente del Servicio de Patología de la Clínica de Especialidades de la Mujer de la Dirección General de Sanidad de la Secretaría de la Defensa Nacional, durante los años 2009 y 2010. A los bloques de parafina se les realizaron cortes de cinco micras procesados por métodos histológicos de rutina y se tiñeron con hematoxilina y eosina para su estudio y se analizó por inmunohistoquímica la expresión de TLR9 y L1 de las biopsias de cérvix con diagnóstico de NIC I, II y III.

RESULTADOS

En la revisión de 242 biopsias del cuello uterino durante los años 2009 y 2010 se reportaron los siguientes diagnósticos histopatológicos: 124 como NIC- I, 68 NIC-2, 29 NIC-3 y 21 como CaCu invasor. De las biopsias con diagnósticos de NIC-1, II y III se evaluó la expresión de TLR9 y L1 mediante inmunohistoquímica. El porcentaje de células positivas e intensidad de expresión de TLR9, en NIC I y NIC II fue mayor en comparación con NIC III, en el caso de la expresión de la proteína L1 del VPH, no existió diferencia significativa en el porcentaje de células positivas, pero en la intensidad de expresión fue mayor en NIC I y NIC II en comparación con NIC III.

CONCLUSIONES

Existe una menor expresión de TLR9 en las neoplasias Intraepiteliales Cervicales de grado III en comparación con las neoplasias Intraepiteliales Cervicales de grado I y II.

Socios Fundadores de la COMEGIC

Abrego García Virginia
Acevedo Escobedo Ma. Elizabeth
Acosta Medina Luz del Carmen
Acuña Bernal Abelardo
Aguado Pérez Rogelio
Aguilar Girbau Roberto Alejandro
Aguilar Gutiérrez Fabiola
Aguilar Montes de Oca Miguel Ángel
Aguirre Muñóz José Baltazar
Aguirre Villa Marcela
Alvarado Carrasco Hormisdas
Álvarez Cisneros José Antonio
Anderica y Suñer Elia Josefina
Andrade Zamora José Guadalupe
Ángeles Contreras Ericka
Antonio Matías Luis Juan
Armas Guillén Roberto
Arrazola Flores María del Rosario
Arriola Ortiz Cristhian
Arvizu Torres Jorge
Arzate Gómez Marcos
Audelo Nolasco René Jasafath
Ávila Contreras María de los Ángeles
Ayala Ávila Laura Verónica
Ayala Luna Juan Carlos
Azamar Matías Luis Antonio
Balcázar Rodríguez Juan Carlos
Baltazar Ramírez Teresa Irene
Baqueiro Rodríguez Jorge
Barajas Fuentes Irma
Baranda Delgado Elizabeth
Barradas González Angelo
Barragán Calvo Miguel Ángel
Barrientos Vargas Germán
Baxter Aguirre Diana Belinda
Bejarano Blanes Ramón
Boeta Bermúdez José Luis
Bravo Durand José Hilario
Briones Martínez Moisés
Bueno Zamora Pedro Miguel
Buganza del Castillo Alejandro
Buitrón García Figueroa Rafael Gerardo
Burgos Calderón René Walterio
Cacho Méndez Elizabeth
Calderón Reza Eunice
Calzada Escobedo José Martín
Campechano López José Miguel
Campos Solórzano María Maricela
Carrillo Martínez María Consuelo
Casillas Nieva Hugo
Chavarría Palma José Luis
Chi Rodríguez Rosa María
Coronel Cruz Fausto Moisés
Coronel León María del Carmen
Cruz Martínez Jesús
Cuellar Chávez Fernando
Del Valle Prieto Ortiz Eduardo Ignacio
Delgado Montiel José Jorge Raúl
Díaz de León Castro Ramón
Díaz Díaz Baltazar
Díaz López Elsa
Domínguez Pérez Jorge
Estrada Arreola María Luisa del Rayo
Fernández Rojas Gabriela
Galicia Frías Jorge
Gallardo Morales Anibal
García Acevez Sara Judit
García Carbajo Mario
García López Claudia Rosalba
García Palacios Raúl
García Zamarripa Héctor Ramón
Gloria Ávila Benjamín
Gómez Gracia Luis Erik
Gómez Ruiz María Enoé Isabel
González Aguilar Bernandino Francisco
González Ávila Francisco Alejandro
González Centeno Andrés
González Domínguez Víctor
González Sánchez José Luis
Gutiérrez Arteaga Claudia Mireya
Guzmán Hernández Ana Martha
Herbert Núñez Guillermo Sidney
Hernández Castro Leticia
Hernández Falcón Gilberto
Hernández Martínez José Antonio
Hernández Mendoza Luis Daniel
Herrera Campos Daniel
Herrera Carrizales Óscar

Herrera Ortiz Alejandra
Hurtado Estrada Gabino
Islas Cruz Gaudencio
Jacquez Meza Ismael
Jauregui Tejeda Ricardo
Jiménez Grajales J. Rogelio
Jiménez Ramírez Adriana
Juárez Jiménez Sergio
Kleiman Podlipsky Jaime
Lara Vega María Minerva Ivonne
León González David
Leyva López Noel
Limón Abundis Ana Luisa
Llamas Rangel Martha Hayde
López Nava Espinosa de los Monteros Mónica
López Zepeda Víctor Félix
Luevano Adame María Guadalupe
Luna Coria José Miguel
Madrigal de la Campa María de los Ángeles
Mares Tavares Hortencia
Márquez Acosta Janeth
Márquez Gamiño Delia Albina
Martínez Chapa Arnulfo
Martínez García Catalina
Martínez Huerta Nayeli Elizabeth
Martínez Leal Laura Esther
Martínez Ruiz Verónica
Mateos Viscayno Julio
Matsumoto Benítez Iván
Mejía Escobar Raúl
Mejía Picca Marco Antonio
Melo Cerda Isaac
Meza García Lucía de Jesús
Mier Vela Luis Mateo
Millán Torres Marte Arturo
Mondragón Mendoza Julio César
Monroy Lozano Blanca Estela
Montaño Ramírez Elvia
Morales Gómez María del Rocío
Morales Montoya Juan Adrián
Moreno Carreto María Leonor
Moreno Rodríguez Alfredo
Moreno Sánchez José Antonio
Moscoso Rincón Rogelio
Muñoz Cortés Sergio Bruno
Navarrete Delgado Rodrigo Alonso
Negrín Pérez Miriam C.
Olguín Macedo Vicente
Olivas Mendoza Gustavo
Ordaz Vega Ramiro
Orozco Guillén Rocío
Ortega Coronel Miguel Antonio
Ortega Loeza Raquel
Ortega Martínez Fernando
Ortiz Camacho Dagoberto
Ortiz de la Peña y Carranza Alejandro
Ortiz García Jesús Praxedis
Ortiz Hernández Teofilo
Pacheco León Rodi
Panamá Flores Citlali
Parada Álvarez Ma. de las Mercedes
Parra López Beatriz Azhyade
Perea Ruelas Miguel Ángel
Pérez Ochoa Elizabeth
Pérez Ramírez María de los Ángeles
Ramírez Villanueva Abdias
Ramos Navarrete Herminia Jovita
Ramos Pineda Ma. Amalia Violeta
Reséndiz Ibáñez Mayra Odilia
Rivera Corona Jorge
Rodríguez Camacho Pablo Juventino
Rodríguez de la Rocha Rafael
Rodríguez Martínez Glorinelda
Romero Hernández Serafín
Ruiz Moreno José Antonio
Sáez Castellanos Marina
Salazar Arana Lilia Astrid
Saldívar Moreno Luis Felipe
Salmerón Pérez Ignacio
Sánchez Galindo Claudia Lyzbeth
Sánchez Sarabia Eulalia
Sandoval Sandoval Teresa
Santana Domínguez Lidia Elizabeth
Santiago Pineda César
Sauer Becerril Ariadna
Sauer Ramírez Eduardo
Sevilla Romero Francisco
Silva Rodríguez Silvia
Soto Serna Leonor
Tinoco Cabrera Sergio Mariano
Trejo Solórzano Óscar Augusto
Uranga Sánchez Gerardo
Urzua Lomelí María del Rocío
Valderrama Téllez Rosalio
Valencia Chávez Edna del Socorro
Valenzuela Soto Gabriela
Valle Gay Armando
Vargas Carriche Carlos
Vargas Hernández Víctor Manuel
Vera Gaspar Drusso
Verez Ruiz José Ramón
Vielma Valdez Alberto
Villalón Calderón Roberto
Zamudio Ochoa Ciria del Pilar
Zárate Sebastián Juan Carlos
Zertuche González Francisco

Cronología de la conformación de la COMEGIC

Con el transcurso de estos últimos años y durante esta nueva administración de la AMCPC, A.C., que se inició en 2010, se han realizado grandes cambios que han favorecido el desarrollo del COMEGIC, A.C. (fundado por 193 colegiados) y para lograr esto se cumplió con todos lo requisitos establecido por la Dirección General de Profesiones de la SEP. Vivimos en una época de oportunidades y retos que nos permiten modificar la forma como la AMCPC, A.C. ha actuado anteriormente, ahora es necesario preparar a las nuevas generaciones de colegiados para que incrementen los logros obtenidos y generar proyectos de impacto con trabajo en equipo y por grupos multidisciplinarios para lograr el máximo beneficio con el presupuesto disponible, por lo que tenemos que maximizar los recursos con visión global en beneficio de nuestros colegiados, a través de una acción conjunta con las diferentes instituciones del país y el extranjero.

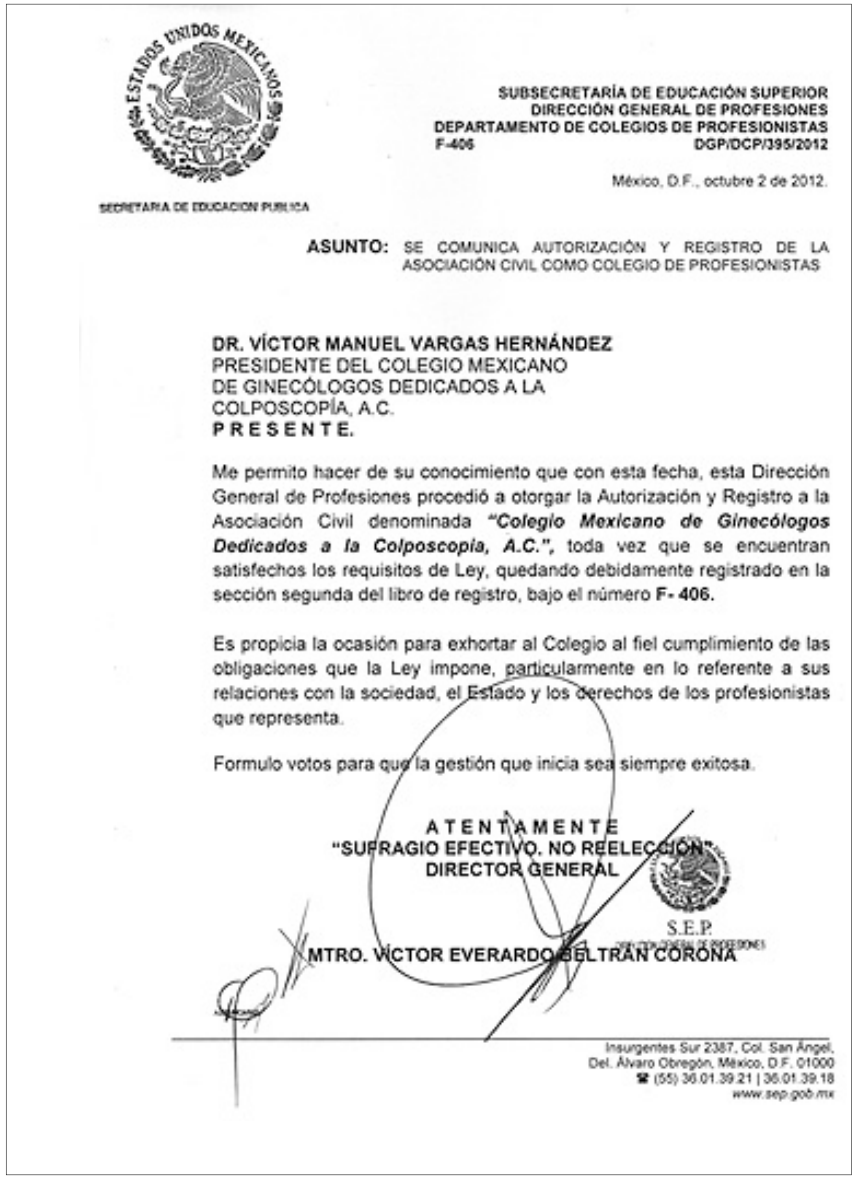

SECRETARÍA DE EDUCACIÓN PÚBLICA

SUBSECRETARÍA DE EDUCACIÓN SUPERIOR
DIRECCIÓN GENERAL DE PROFESIONES
DEPARTAMENTO DE COLEGIOS DE PROFESIONISTAS
F-406 DGP/DCP/395/2012

México, D.F., octubre 2 de 2012.

ASUNTO: SE COMUNICA AUTORIZACIÓN Y REGISTRO DE LA ASOCIACIÓN CIVIL COMO COLEGIO DE PROFESIONISTAS

DR. VÍCTOR MANUEL VARGAS HERNÁNDEZ
PRESIDENTE DEL COLEGIO MEXICANO
DE GINECÓLOGOS DEDICADOS A LA
COLPOSCOPÍA, A.C.
P R E S E N T E.

Me permito hacer de su conocimiento que con esta fecha, esta Dirección General de Profesiones procedió a otorgar la Autorización y Registro a la Asociación Civil denominada ***"Colegio Mexicano de Ginecólogos Dedicados a la Colposcopia, A.C."***, toda vez que se encuentran satisfechos los requisitos de Ley, quedando debidamente registrado en la sección segunda del libro de registro, bajo el número **F- 406.**

Es propicia la ocasión para exhortar al Colegio al fiel cumplimiento de las obligaciones que la Ley impone, particularmente en lo referente a sus relaciones con la sociedad, el Estado y los derechos de los profesionistas que representa.

Formulo votos para que la gestión que inicia sea siempre exitosa.

A T E N T A M E N T E
"SUFRAGIO EFECTIVO. NO REELECCIÓN"
DIRECTOR GENERAL

S.E.P.

MTRO. VÍCTOR EVERARDO BELTRÁN CORONA

Insurgentes Sur 2387, Col. San Ángel,
Del. Álvaro Obregón, México, D.F. 01000
(55) 36.01.39.21 | 36.01.39.18
www.sep.gob.mx

Asociación Mexicana de Colposcopia y Patología Cervical A. C.

30 de junio de 2008

MESA DIRECTIVA 2010–2012

Presidente:
Acad. Dr. Víctor Manuel Vargas Hernández

Vicepresidente:
Dr. José Antonio Moreno Sánchez

Secretario:
Dr. Sergio Bruno Muñoz Cortés

Prosecretario:
Acad. Dr. Gustavo Acosta Altamirano

Tesorero:
Dr. Rogelio Apolo Aguado Pérez

Protesorero:
Acad. Dr. José de Jesús Curiel Valdés

Vocales:

Dra. Elsa Díaz López
Dr. Alfredo Moreno Rodríguez
Dr. Jorge Rivera Corona
Dra. Raquel Espinosa Romero
Dr. Julio César Mondragón Mendoza
Dra. Ana Luisa Limón Abundis
Dr. Jesús Cruz Martínez

Asociación Mexicana de Colposcopia y Patología Cervical A. C.

Decisión interna para que aparezcan sólo cinco vocales por estatutos

MESA DIRECTIVA 2010–2012

Presidente:
Acad. Dr. Víctor Manuel Vargas Hernández

Vicepresidente:
Dr. José Antonio Moreno Sánchez

Secretario:
Dr. Sergio Bruno Muñoz Cortés

Prosecretario:
Acad. Dr. Gustavo Acosta Altamirano

Tesorero:
Dr. Rogelio Apolo Aguado Pérez

Protesorero:
Acad. Dr. José de Jesús Curiel Valdés

Vocales:
Dra. Elsa Díaz López
Dr. Alfredo Moreno Rodríguez
Dra. Raquel Espinosa Romero
Dr. Julio César Mondragón Mendoza
Dr. Jesús Cruz Martínez

Colegio Mexicano de Médicos Especialistas en Enfermedades del Tracto Genital Inferior y Colposcopia A. C.

15 de marzo de 2011

MESA DIRECTIVA 2011–2013

Presidente:
Acad. Dr. Víctor Manuel Vargas Hernández

Vicepresidente:
Dr. José Antonio Moreno Sánchez

Secretario:
Dr. Sergio Bruno Muñoz Cortés

Prosecretario:
Acad. Dr. Gustavo Acosta Altamirano

Tesorero:
Dr. Rogelio Apolo Aguado Pérez

Protesorero:
Acad. Dr. José de Jesús Curiel Valdés

Vocales:
Dra. Elsa Díaz López
Dr. Alfredo Moreno Rodríguez
Dra. Raquel Espinosa Romero
Dr. Julio César Mondragón Mendoza
Dr. Jesús Cruz Martínez

Colegio Mexicano de Ginecólogos Dedicados a la Colposcopia A. C. 29 de mayo de 2011

EL 29 de junio de 2012 se protocoliza el

CONSEJO DIRECTIVO el cual abarcará el periodo de 2011 al 1 de enero de 2013

Presidente:
Acad. Dr. Víctor Manuel Vargas Hernández

Vice-Presidente:
Dr. José Antonio Moreno Sánchez

Primer Secretario propietario:
Dr. Sergio Bruno Muñoz Cortés

Segundo Secretario propietario:
Dra. Elsa Díaz López

Primer -Secretario suplente:
Dr. Jesús Cruz Martínez

Segundo Secretario suplente:
Dr. Alfredo Moreno Rodríguez

Tesorero:
Dr. Rogelio Apolo Aguado Pérez

Sub-Tesorero:
Dr. Jorge Rivera Corona

Consejo directivo 2013-2015 de la asamblea realizada el 15 de noviembre 2012

Presidente Electo
Dr. José Antonio Moreno Sánchez

Vicepresidente
Dr. Sergio Bruno Muñoz Cortés

Primer Secretario Propietario
Dr. Rogelio Apolo Aguado Pérez

Segundo Secretario Propietario
Dr. Alfredo Moreno Rodríguez

Tesorero
Dra. Selene Sam Soto

Primer Secretario Suplente
Dr. Fausto Moisés Coronel Cruz

Segundo Secretario Suplente
Dra. Elsa Díaz López

Subtesorero
Dr. Jorge Rivera Corona

XVII

Congreso Internacional de Colposcopia 2013 del Colegio Mexicano de Ginecólogos dedicados a la Colposcopia, A.C.

COMEGIC

Sede: Juriquilla, Querétaro

POSTER EN BAJA RESOLUCION, NO SIRVE PARA IMPRESION